

Untersuchungen zur diagnostischen Wertigkeit der  
urinbasierten Marker Zytologie, FISH, NMP22 und  
ImmunoCyt in Urinproben aus dem oberen Harntrakt zur  
Detektion von Urothelkarzinomen  
des oberen Harntraktes

Inaugural-Dissertation  
zur Erlangung des Doktorgrades  
der Medizin

der Medizinischen Fakultät  
der Eberhard Karls Universität  
zu Tübingen

vorgelegt von  
Michael Esser

2014

Untersuchungen zur diagnostischen Wertigkeit der  
urinbasierten Marker Zytologie, FISH, NMP22 und  
ImmunoCyt in Urinproben aus dem oberen Harntrakt zur  
Detektion von Urothelkarzinomen  
des oberen Harntraktes

Inaugural-Dissertation  
zur Erlangung des Doktorgrades  
der Medizin

der Medizinischen Fakultät  
der Eberhard Karls Universität  
zu Tübingen

vorgelegt von  
Michael Esser

2014

Dekan:

Professor Dr. I.B. Autenrieth

1. Berichterstatter:

Professor Dr. C. Schwentner

2. Berichterstatter:

Privatdozentin A. Staebler

# Inhaltsverzeichnis

<b>1. Einleitung</b> .....	<b>- 1 -</b>
<b>1.1. Nierenbecken- und Harnleitertumoren</b> .....	<b>- 1 -</b>
1.1.1. Begriffsklärung.....	- 1 -
1.1.2. Epidemiologie .....	- 1 -
1.1.3. Ätiologie und Risikofaktoren .....	- 2 -
1.1.4. Histologische Klassifikation.....	- 4 -
1.1.5. Klinik .....	- 7 -
1.1.6. Diagnostik .....	- 8 -
1.1.7. Therapie.....	- 19 -
1.1.8. Prognose .....	- 26 -
<b>1.2. Fragestellung</b> .....	<b>- 28 -</b>
<b>2. Material und Methoden</b> .....	<b>- 30 -</b>
<b>2.1. Patientenkollektiv</b> .....	<b>- 30 -</b>
2.1.1. Datenbank .....	- 30 -
2.1.2. Einschlusskriterien .....	- 31 -
2.1.3. Ausschlusskriterien .....	- 32 -
<b>2.2. Durchführung der Tests</b> .....	<b>- 33 -</b>
2.2.1. Zytologie .....	- 33 -
2.2.2. FISH.....	- 33 -
2.2.3. NMP22.....	- 34 -
2.2.4. ImmunoCyt/uCyt+ .....	- 35 -
<b>2.3. Diagnostik des oberen Harntraktes</b> .....	<b>- 35 -</b>
<b>2.4. Einbezug der Verhältnisse in der Harnblase</b> .....	<b>- 36 -</b>
<b>2.5. Statistische Analyse</b> .....	<b>- 38 -</b>
<b>2.6. Datenschutz</b> .....	<b>- 38 -</b>
<b>2.7. Ethik</b> .....	<b>- 38 -</b>

---

<b>3. Ergebnisse</b> .....	<b>- 39 -</b>
<b>3.1. Eigenschaften des Patientenkollektivs</b> .....	<b>- 39 -</b>
3.1.1. Alters- und Geschlechterverteilung .....	- 39 -
3.1.2. Anlass zur Diagnostik des oberen Harntraktes .....	- 39 -
3.1.3. Urothelkarzinome .....	- 41 -
3.1.4. Harnableitung nach Zystektomie .....	- 46 -
3.1.5. Hämaturie und Harnwegsinfekt .....	- 46 -
3.1.6. Ureterorenoskopie (URS) .....	- 46 -
<b>3.2. Verteilung der Testergebnisse</b> .....	<b>- 47 -</b>
<b>3.3. Testevaluation unabhängig vom Tumorstadium, Differenzierungsgrad oder Zustand der Harnblase</b> .....	<b>- 47 -</b>
3.3.1. Zytologie .....	- 48 -
3.3.2. FISH .....	- 49 -
3.3.3. NMP22 .....	- 50 -
3.3.4. ImmunoCyt / uCyt+ .....	- 51 -
<b>3.4. Testevaluation unter Ausschluss von Patienten mit Blasenkarzinom</b> .....	<b>- 51 -</b>
3.4.1. Zytologie .....	- 51 -
3.4.2. FISH .....	- 52 -
3.4.3. NMP22 .....	- 54 -
3.4.4. ImmunoCyt / uCyt+ .....	- 55 -
<b>3.5. Testevaluation nach Tumorstadium und Differenzierungsgrad</b> .....	<b>- 55 -</b>
3.5.1. Zytologie .....	- 56 -
3.5.2. FISH .....	- 58 -
<b>3.6. Testevaluation bei Patienten mit Neoblase bzw. Ileum-Conduit</b> .....	<b>- 60 -</b>
3.6.1. Zytologie .....	- 61 -
3.6.2. FISH .....	- 62 -

---

<b>3.7. Einfluss eines Blasenkarzinoms auf die Testergebnisse</b> .....	<b>63 -</b>
3.7.1. Zytologie .....	63 -
3.7.2. FISH.....	65 -
<b>4. Diskussion</b> .....	<b>67 -</b>
<b>4.1. Testgenauigkeit für die Detektion eines Tumors         des oberen Harntraktes</b> .....	<b>68 -</b>
4.1.1. Bewertung der Testergebnisse der Zytologie .....	68 -
4.1.2. Bewertung der Ergebnisse der Fluoreszenz-in-situ- Hybridisierung .....	71 -
4.1.3. Bewertung der Ergebnisse des NMP22-Tests .....	73 -
4.1.4. ImmunoCyt / uCyt+ .....	74 -
<b>4.2. Einfluss von Tumorstadium und Differenzierungsgrad         auf die Testergebnisse</b> .....	<b>75 -</b>
4.2.1. Zytologie .....	75 -
4.2.2. FISH.....	76 -
<b>4.3. Einfluss einer Neblase bzw. eines Ileum-Conduit         auf die Testergebnisse</b> .....	<b>77 -</b>
<b>4.4. Einfluss des Vorhandenseins eines Harnblasenkarzinoms         auf die Testergebnisse</b> .....	<b>78 -</b>
<b>4.5. Auswirkungen der Ergebnisse auf die Diagnostik von         Tumoren des oberen Harntraktes</b> .....	<b>79 -</b>
<b>4.6. Limitationen</b> .....	<b>82 -</b>
<b>4.7. Publikation der Ergebnisse</b> .....	<b>83 -</b>
<b>5. Zusammenfassung</b> .....	<b>84 -</b>
<b>6. Abkürzungen</b> .....	<b>86 -</b>
<b>7. Literaturverzeichnis</b> .....	<b>87 -</b>
<b>8. Anhang</b> .....	<b>96 -</b>

# 1. Einleitung

## 1.1. Nierenbecken- und Harnleitertumoren

### 1.1.1. Begriffsklärung

Nierenbecken- und Harnleitertumoren werden gemeinsam auch als Tumoren des oberen Harntraktes bezeichnet. Damit werden diese rein anatomisch gegen Tumoren des unteren Harntraktes, Blasen- und Harnröhrentumoren, abgegrenzt [1].

### 1.1.2. Epidemiologie

Nierenbecken- und Harnleitertumoren ergeben ungefähr 5 - 10% aller Tumoren des Harntraktes. 2/3 der Urothelkarzinome im oberen Harntrakt sind im Nierenbecken lokalisiert, nur 1/3 betreffen die Harnleiter [1]. In Relation zur Gesamtheit aller Nierentumoren sind 5 - 10% Nierenbeckentumoren [2].

Für die meisten westlichen Länder kann von einer Inzidenz zwischen ein und zwei neuen Fällen pro 100.000 Einwohner und pro Jahr ausgegangen werden. Männer sind bis zu drei Mal häufiger von Urothelkarzinomen des oberen Harntraktes betroffen als Frauen [1]. Über 2/3 der Tumoren des oberen Harntraktes treten zwischen dem 60. und 80. Lebensjahr auf [3].

Etwa 1,2 - 5% der Tumoren treten synchron bilateral auf, ([3]) bis zu 6% metachron bilateral, erscheinen also in Form eines Rezidivs auf der kontralateralen Seite.<sup>1</sup> Bei 30 – 51% der Patienten mit einem Urothelkarzinom des oberen Harntraktes tritt im Verlauf ein Rezidiv in der Harnblase auf [1].

Im Gegensatz zum Harnblasenkarzinom liegt bei Tumoren des oberen Harntraktes bei Diagnosestellung bereits in 60% der Fälle ein invasives Stadium vor<sup>2</sup> [1]. Tumoren des oberen Harntraktes besitzen demnach häufiger einer höheren Tumorgad und befinden sich verglichen mit

---

<sup>1</sup> 1.1.3. Ätiologie, S. 2

<sup>2</sup> 1.1.4. Histologische Klassifikation, S. 4

Harnblasenkarzinomen bei der Erstdiagnose durchschnittlich in einem fortgeschritteneren Stadium [3].

### **1.1.3. Ätiologie und Risikofaktoren**

Die Faktoren, die zur Entstehung von Nierenbecken- und Harnleitertumoren beitragen, entsprechen prinzipiell denen des Harnblasenkarzinoms. Somit steht vor allem die Exposition mit verschiedenen Kanzerogenen im Vordergrund.

Der wichtigste Risikofaktor ist langjähriger Nikotinabusus. Dieser besitzt sogar eine signifikant höhere Korrelation zur Entwicklung von Tumoren des oberen Harntraktes als zur Genese des Urothelkarzinoms der Harnblase. Dabei ist das Risiko der Tumorentstehung direkt von der Anzahl der Zigarettenpackungen pro Jahr und der Dauer der Exposition abhängig [3]. Allgemein erhöht der Konsum von Nikotin das relative Risiko für die Entwicklung eines Tumors im oberen Harntrakt von 2,5 auf 7 [4].

Ein weiterer bedeutsamer Faktor ist die Exposition gegenüber aromatischen Aminen und Nitrosaminen wie Benzidin und 2-Naphthylamin. Davon sind vorwiegend Berufsgruppen betroffen, wie Beschäftigte in Textil-, Leder- und Farbbetrieben, aber auch in der petrochemischen und Plastikindustrie. Außerdem wird auch der Umgang mit Teer, Asphalt, Koks und Kohle zu den Risikofaktoren gezählt. In den genannten Fällen ist nach sorgfältiger Berufsanamnese gegebenenfalls die Meldung des Verdachts auf Vorliegen einer Berufskrankheit geboten [1, 3].

Die Tatsache, dass die oben genannten Risikofaktoren die Karzinogenese im gesamten Urothel begünstigen, steht im Widerspruch zum überwiegenden Auftreten der Urothelkarzinome in der Harnblase. Die Gründe dafür sind die vergleichsweise große Urotheloberfläche und die Speicherfunktion der Harnblase, woraus eine intensivere vesikale Wirkung des Karzinogens resultiert [3].

Chronischer Phenacetin-Abusus kann zu einer interstitiellen Nephritis mit Papillennekrosen (Analgetikanephropathie) führen, wobei das Risiko einen Tumor des oberen Harntraktes zu entwickeln 150-fach höher ist als in der Normalbevölkerung [3]. Phenacetin-assoziierte Tumoren des Urotheltraktes



treten heutzutage allerdings nur noch selten auf, da das Bundesgesundheitsamt im Jahr 1986 den Verkehr mit allen phenacetinhaltigen Arzneimitteln untersagt hat und die Abgabe mittlerweile auch in den meisten westlichen Ländern verboten ist [1, 3, 5].

Beim hereditären nicht-polypösen Dickdarm-Karzinom (HNPCC, Lynch-Syndrom) ist das Risiko für einen Tumor des oberen Harntraktes 14-fach erhöht. Auf diesen Zusammenhang deutet auch der Nachweis von HNPCC-typischen Mikrosatelliteninstabilitäten in 20% aller sporadischen Tumoren des oberen Harntraktes hin. Ungefähr 8% aller Urothelkarzinome im oberen Harntrakt können mit diesem Syndrom in Verbindung gebracht werden [3].

Geographische Risikofaktoren finden sich in Form der Balkannephropathie<sup>3</sup> überwiegend im heutigen Serbien, Montenegro, Bulgarien und Rumänien. Bemerkenswert ist, dass dies zu einem isolierten Anstieg der Karzinominzidenz im oberen, nicht aber im unteren Harntrakt führt [3]. In diesem Zusammenhang sind Aristolochiasäuren als maßgeblich auslösende Faktoren einer Balkannephropathie bekannt. Diese Pflanzenstoffe kommen in einer Vielzahl von Arten der Familie der Osterluzeigewächse (auch Aristolochiaceae) weltweit vor und gelten als kanzerogen und nephrotoxisch. Sie finden in der chinesischen Kräuterheilkunde Anwendung und wurden in der Gattung der Pfeifenblumen, *Aristolochia fangchi* und *Aristolochia clematitis*<sup>4</sup> nachgewiesen. Diese Arten treten endemisch auf der Balkanhalbinsel auf und finden sich unter anderem als Unkraut auf Getreidefeldern. Daher kann vermutet werden, dass die Samen der Pflanze auf diesem Weg in Mehlgewaren der ländlichen Bevölkerung gelangen [6].

Mit einem vergleichbaren Inzidenzanstieg ist die Arsen-induzierte "Black Foot Disease" an der Südwest-Küste Taiwans assoziiert. Insbesondere metachrone bilaterale Nierenbecken- und Harnleitertumoren treten gehäuft auf [3].

Bei Erstmanifestation eines Blasenkarzinoms kann es zur Koinzidenz (synchron) bzw. zu einem Rezidiv (metachron) im oberen Harntrakt kommen.

---

<sup>3</sup> auch: Danubian endemic familial nephropathy (DEFN)

<sup>4</sup> Gewöhnliche Osterluzei, auch Wolfskraut oder Biberkraut

Allgemein bekommen bis zu 13% der Patienten mit Harnblasenkarzinom im weiteren Verlauf einen Tumor im oberen Harntrakt [3]. Bei oberflächlichem Blasenkarzinom liegt in knapp 2% der Fälle ein simultanes Nierenbecken- oder Harnleiterkarzinom vor. Besonders gefährdet sind Patienten mit multifokalem Befall oder Trigonumbeteiligung [7]. Auch nach Therapie eines Blasentumors bleibt das Risiko signifikant erhöht, insbesondere nach Zystektomie bei oberflächlichem Urothelkarzinom. Liegen gleichzeitig ein invasives Harnblasenkarzinom und ein Carcinoma in situ der Blase vor, beträgt das Risiko für die Entwicklung eines Carcinoma in situ des distalen Harnleiters 30% [3].

Bei den zuvor genannten Risikofaktoren ist zu beachten, dass die individuelle Anfälligkeit für diese Einflüsse und somit für die Entwicklung eines Urothelkarzinoms von bestimmten genetischen Polymorphismen abhängt, welche die Fähigkeit eines Individuums beeinflussen Karzinogene zu eliminieren und diesen entgegen zu wirken. Für Urothelkarzinome des oberen Harntraktes kann angenommen werden, dass die Aktivität der Phenol-Sulfotransferase SULT1A1 durch Vorliegen der genetischen Sequenzvariante vermindert wird und demnach das Tumorrisiko erhöht [1, 8].

Weitere Risikofaktoren sind Nierentransplantation und chronische Hämodialyse [3].

#### **1.1.4. Histologische Klassifikation**

Rund 95% der malignen Tumoren im oberen Harntrakt haben ihren Ursprung im Urothel, sind somit sogenannte Übergangszellkarzinome und entsprechen in ihrem Aufbau den Tumoren, die in der Harnblase anzutreffen sind. Circa 5% entfallen auf das Plattenepithelkarzinom. Adenokarzinome und neuroendokrine Tumoren gelten als eine Rarität, ebenso wie Sarkome. Differentialdiagnostisch ist das benigne Papillom in Erwägung zu ziehen [3].

#### 1.1.4.1. *TNM-Klassifikation*

Die Ausdehnung eines Tumors kann mithilfe der TNM-Klassifikation der UICC (Union Internationale Contre le Cancer) eingeordnet werden. Diese mehrdimensionale Klassifikation ist für die meisten Tumorentitäten anwendbar. Durch die Einstufung in einzelne Schweregrade können prognostische Angaben gemacht und Therapieergebnisse, sowie klinische Verlaufsformen weltweit verglichen werden. Die aktuelle Version der TNM-Klassifikation stammt in der 7. Auflage aus dem Jahre 2010. Sie besteht aus drei übergeordneten Facetten: die Ausdehnung des Primärtumors und dessen Gewebeeinfiltration (T), der Befall von regionalen Lymphknoten (N) und die Anwesenheit von hämatogenen Fernmetastasen (M). Die relevanten regionalen Lymphknoten bei Tumoren des oberen Harntraktes sind die des Nierenhilus, sowie paraaortale und parakavale, beim Ureterkarzinom zusätzlich die intrapelvinen Lymphknoten. Die Metastasierung erfolgt hämatogen vor allem in Lunge, Leber und Skelett, seltener auch in eine Nebenniere, das Pankreas oder die Milz. Mithilfe der Infiltrationstiefe (T) können oberflächliche Tumoren, also solche die nicht die Tunica muscularis befallen (T<sub>a</sub> und T<sub>1</sub>), von den muskelinvasiven Tumoren (T<sub>2</sub> bis T<sub>4</sub>) abgegrenzt werden. Zudem werden flach wachsende (T<sub>is</sub>, Carcinoma in situ), papilläre (T<sub>a</sub>) und schließlich infiltrative Karzinome (alle T<sub>≥1</sub>) unterschieden. In Hinblick auf die in Tabelle 1 dargestellten Kriterien zur Ermittlung der Infiltrationstiefe nimmt die Invasion des Nierenhilus eine Sonderstellung ein, da sie im Vergleich zur Infiltration anderer Nachbarstrukturen einen größeren Vorhersagewert bezüglich einer späteren Fernmetastasierung aufweist [3].

Die Bestimmung der TNM-Klassifikation eines vorhandenen Tumors, das Staging, wird mithilfe von klinischen Untersuchungsmethoden und bildgebenden Verfahren vor Einleitung einer therapeutischen Maßnahme durchgeführt und beeinflusst die therapeutischen Möglichkeiten und deren Ausmaß, sowie die prognostischen Parameter entscheidend [3].

<b>T</b>	<b>Tx</b>	Primärtumor nicht beurteilbar
	<b>T0</b>	Kein Anhalt für Primärtumor
	<b>Tis</b>	Carcinoma in Situ
	<b>Ta</b>	Nicht-invasives papilläres Karzinom (rein urothelial)
	<b>T1</b>	Tumor infiltriert subepitheliales Bindegewebe (Lamina propria mucosae und Tela submucosa)
	<b>T2</b>	Tumor infiltriert Tunica muscularis
	<b>T3</b>	<u>Nierenbecken:</u> Tumor infiltriert peripelvines Fettgewebe oder Nierenparenchym <u>Harnleiter:</u> Tumor infiltriert periureterales Fettgewebe
	<b>T4</b>	Tumor infiltriert Nachbarorgane oder perirenales Fettgewebe
<b>N</b>	<b>Nx</b>	Regionale Lymphknoten können nicht beurteilt werden
	<b>N0</b>	Keine regionären Lymphknotenmetastasen
	<b>N1</b>	Solitäre Lymphknotenmetastase <2cm
	<b>N2</b>	Solitäre Lymphknotenmetastase >2cm und <5cm oder Multiple Lymphknotenmetastasen <5cm
	<b>N3</b>	Solitäre / Multiple Lymphknotenmetastasen >5cm
<b>M</b>	<b>Mx</b>	Fernmetastasen können nicht beurteilt werden
	<b>M0</b>	Keine Fernmetastasen
	<b>M1</b>	Fernmetastasen

**Tab. 1: TNM-Klassifikation für das Nierenbecken- und Harnleiterkarzinom (2010).**

Einteilung der Infiltrationstiefe des Primärtumors (T), der Tumorausdehnung auf regionale Lymphknoten (N) und der Fernmetastasen (M).

#### 1.1.4.2. WHO-Klassifikation

Bis zum Jahre 2004 wurde für die Bestimmung des Differenzierungsgrades (Grading) überwiegend die Klassifikation der WHO (World Health Organisation) von 1973 angewendet, welche lediglich drei verschiedene Abstufungen des Tumorgrades beinhaltete. Dies sind die Stufen G1 (gut differenziertes urotheliales Papillom), G2 (mäßig differenziertes urotheliales Papillom) und G3 (schlecht differenziertes urotheliales Papillom). Im Jahre 2004 wurde die bestehende Einteilung grundlegend verändert. In der aktuellen Version wird bei papillären Urothelkarzinomen (Ta) zwischen papillärer urothelialer Neoplasie von niedrig-malignem Potential (non-invasive papillary urothelial neoplasm of low malignant potential, PUNLMP), nicht invasivem papillärem Urothelkarzinom

„low grade“ und „high grade“ unterschieden. Entscheidend für diese Einteilung ist die genetische Instabilität der Tumorzellen, also die Ausprägung von Zelltypen und Veränderung der Zellarchitektur im histopathologischen Bild. Diese Angabe ist wiederum entscheidend für die Wahrscheinlichkeit einer Progression beziehungsweise Infiltration im Verlauf der Tumorerkrankung. Tabelle 2 zeigt die annäherungsweise Entsprechung der beiden Versionen der WHO-Klassifikation. Die beträchtlichen Modifikationen in der Klassifikation machen es aber allgemein problematisch, die Literatur in Bezug auf Therapie und Prognose und die Versionen untereinander zu vergleichen [1, 3, 9].

WHO 1973		WHO 2004
G1	gut differenziertes urotheliales Papillom	PUNLMP = papilläre urotheliale Neoplasie von niedrig-malignem Potential
		Low-grade (LGPUC) <genetisch stabil>
G2	mäßig differenziertes urotheliales Papillom	High-grade (HGPUC)
G3	schlecht differenziertes urotheliales Papillom	<genetisch instabil>

**Tab. 2: WHO-Klassifikation von Urothelkarzinomen.**

In der vorliegenden Arbeit und auch der zugrunde liegenden Datenbank werden überwiegend beide Formen der Klassifikation angegeben, da einige pathologische Befunde ebendiese Angaben enthielten und auch im klinischen Alltag beide Varianten zu Tage treten. Es ist zu beachten, dass in der abschließenden Auswertung der Ergebnisse eine papilläre urotheliale Neoplasie von niedrig-malignem Potential (PUNLMP) entsprechend Tabelle 2 als ein Ta-G1-Tumor gewertet wurde.

### 1.1.5. Klinik

Allgemein ist zu beachten, dass die Symptome selbstverständlich häufig nicht eindeutig auf ein Karzinom hinweisen, also recht unspezifisch sein können, sie können fehlen oder aber bereits Zeichen eines fortgeschrittenen Tumorleidens mit etwaiger Metastasierung darstellen. Das häufigste Erstsymptom unter dem

ein Tumor im oberen Harntrakt auffällig wird, ist die schmerzlose Hämaturie, welche in rund 75% der Fälle auftritt [10]. Im oberen Harntrakt, insbesondere beim Urothelkarzinom des Nierenbeckens ist eine Makrohämaturie in 75% der Fälle das einzige Symptom [3]. 10-15% aller Patienten mit einem Nierenbecken- oder Harnleiterkarzinom zeigen gar keine Symptomatik [11].

In bis zu 30% der Fälle treten Flankenschmerzen auf [10]. Diese können sich in Form eines dauerhaften Druckschmerzes als Zeichen einer Harnstauungsnierne äußern, aber auch in fortgeschritteneren Stadien Folge der zunehmenden Tumorausdehnung oder Metastasenbildung sein. Kommt es hingegen zu Nierenkoliken können diese möglicherweise durch den Abgang eines pelvinen Blutkoagels bedingt sein.

In 10 – 20% der Fälle findet sich im Lumbalbereich eine palpable Resistenz im Rahmen der Tumorextension in das perirenale Fettgewebe, manchmal weisen ein positives Psoaszeichen oder eine Varikozele auf ein schon lokal progredientes Tumorwachstum hin [1]. Treten unspezifische, generalisierte Symptome, wie Gewichtsverlust, Müdigkeit, Fieber und Nachtschweiß im Sinne einer B-Symptomatik auf, sind diese meist ebenfalls Ausdruck einer fortgeschrittenen Tumorerkrankung mit vorhandener Fernmetastasierung. Diese Symptome sind in 2 – 7% der Fälle zu beobachten [3].

Vereinzelt stellen auch rezidivierende Harnwegsinfekte das primäre Krankheitszeichen eines Tumors im oberen Harntrakt dar. Wenngleich sich die Symptomatik von Nierenbecken- und Harnleitertumoren nicht wesentlich unterscheidet, treten Harnwegsinfekte vor allem bei Karzinomen des Nierenbeckens auf [3].

#### **1.1.6. Diagnostik**

Die Diagnostik bei Tumoren des oberen Harntraktes beginnt mit den grundlegenden Komponenten: die Anamnese, einschließlich der Beachtung von möglichen Risikofaktoren und die klinische Untersuchung mit Urinsediment. Darüber hinaus stehen nicht-invasive, sowie invasive und teilweise radiologische diagnostische Maßnahmen zur Verfügung. Zur richtungsweisenden Basisdiagnostik zählen die Sonographie und die

Zystoskopie beim Vorliegen einer Makrohämaturie zur Identifikation der Blutungsquelle. Außerdem ist zu beachten, dass nicht nur die Harnblase, sondern gegebenenfalls auch der kontralaterale obere Harntrakt sorgfältig überprüft werden muss.

#### *1.1.6.1. Sonographie*

Die Sonographie des Abdomens dient der groben Abklärung von Flankenschmerzen und Makrohämaturie und zur groben Orientierung in der Primärdiagnostik. In Hinblick auf den oberen Harntrakt wird sie eingesetzt zur Erkennung einer Hydronephrose oder groben Infiltration des Nierenhohlraums. Zudem kann sie Aufschluss bei der Differentialdiagnose nicht-röntgendichter Nierensteine geben. Außerdem können möglicherweise venöse Tumorzapfen oder ein Blasen-Tumor erkannt werden. Oft ist jedoch keine direkte Bildgebung der Strukturen im oberen Harntrakt möglich, insbesondere der Harnleiter entzieht sich oft der sonographischen Darstellung. In Bezug auf das Tumorstaging können möglicherweise verdächtige hepatische Läsionen beschrieben werden [2].

#### *1.1.6.2. Mehrschicht-CT-Urographie (MSCTU)*

Die Mehrschicht-CT-Urographie (MSCTU) (englisch: Multidetector computed tomographic urography MDCTU) beruht auf dem Prinzip einer Ausscheidungsurographie<sup>5</sup> und der kombinierten Herstellung axialer Schnittbild-Reihen in der Computertomographie, woraus nachfolgend weitere Schnittebenen rekonstruiert werden können. Die Untersuchung gilt mittlerweile als Goldstandard zur Abklärung des oberen Harntraktes [1, 12]. Für polypoide Läsionen zwischen 5 und 10mm konnte für die Sensitivität ein Wert von 96%, für die Spezifität 99% ermittelt werden. Die Sensitivität sinkt bei Läsionen unter 5mm auf 89%, bei Läsionen die kleiner als 3mm sind, beträgt sie nur noch 40%. Problematisch ist vor allem die Erkennung von flachen Läsionen, bevor sie sich zu leichter sichtbaren infiltrativen Tumoren entwickeln [1]. Außerdem ist zu

---

<sup>5</sup> 1.1.6.6. Ausscheidungsurographie und retrograde Pyelographie, S. 17

erwähnen, dass der positive Vorhersagewert einer CT-morphologischen Raumforderung nur 53% beträgt, somit also benigne Volumenzunahmen eine maligne Erscheinung in der CT-Urographie imitieren können [13]. Obwohl das Verfahren zunehmend das klassische Ausscheidungsurogramm ersetzen kann, gilt es die höhere Strahlenbelastung im Vergleich zur konventionellen Ausscheidungsurographie zu beachten [14]. Für Patienten mit einer Mikrohämaturie gilt die Sonographie laut einer Studie als ausreichend, um eine wesentliche Erkrankung des oberen Harntraktes zu erkennen, wohingegen bei Patienten mit Makrohämaturie eine erhöhte Wahrscheinlichkeit für ein ernsthaftes Leiden im Bereich des oberen Harntraktes besteht und somit eine CT-Urographie als primärdiagnostische Maßnahme gerechtfertigt erscheint [15]. Eine intensiviertere Abklärung des oberen Harntraktes mithilfe der CT-Urographie ist außerdem bei Vorliegen eines multiplen oder trigonalen Harnblasenkarzinoms angezeigt [16].

#### *1.1.6.3. MR-Urographie (MRU)*

Die MR-Urographie stellt die Alternative ohne Strahlenbelastung für den Patienten dar. Für Tumoren unter 2cm konnte in der MRU eine Sensitivität von 74% ermittelt werden [17]. Da die Testempfindlichkeit der MRU somit derer der CT-Urographie unterlegen ist und im Vergleich ein teureres Verfahren darstellt, bleibt die MRU besonderen Fragenstellungen oder solchen Fällen vorbehalten, in denen eine computertomographische Diagnostik nicht durchgeführt werden kann. Dies ist beispielsweise der Fall bei einer Unverträglichkeit von jodhaltigem Kontrastmittel, einer eingeschränkten Nierenfunktion bis hin zu nierentransplantierten Patienten, Kindern und Schwangeren [1, 12, 18].



#### 1.1.6.4. *Urinbasierte Diagnostik*

##### 1.1.6.4.1. Zytologie

Die Urinzytologie stellt ein Verfahren zur morphologischen Analyse von abgeschilferten Tumorzellen im Urin dar. Bei invasiven Untersuchungen, wie der retrograden Pyelographie und der Ureterorenoskopie kann Spülflüssigkeit aus dem oberen Harntrakt für die zytologische Untersuchung gewonnen werden.

Die Spülzytologie des oberen Harntraktes gilt aufgrund ihres manipulativen Charakters als besonders anfällig für reaktive Zellveränderungen in der zytologischen Bewertung. Aufgrund dessen wird bei der Materialgewinnung ein sogenanntes Mehrschrittverfahren angewendet. Dabei wird zusätzlich zur Entnahme der notwendigen Spülfraktion, zuvor eine Urinprobe aus der Harnblase und nach Ostienpassage spontan produzierter Urin aus dem noch nicht spülzytologisch irritierten oberen Harntraktabschnitt gewonnen. Bei grenzwertigen oder fraglichen Befunden können nun die zusätzlich entnommenen Proben zurate gezogen werden [19].

Die Zellen werden nach der Uringewinnung auf einem Objektträger fixiert und gefärbt. Als derzeitiger Standard der Färbemethoden gilt die Färbung nach Papanicolaou. Da diese Arbeitsweise recht zeitintensiv ist, steht alternativ die schneller durchzuführende Cytocolor®-Färbung nach Szczepanik zur Verfügung. Schnellfärbeverfahren für die Sofortzytologie sind die Färbung mit Methyleneblau nach Löffler oder die Verwendung vorgefärbter Objektträger (Testsimplets® oder Sangodiff®). Als dauerhafte und archivierbare Färbungen können die Färbungen nach Giemsa oder Pappenheim und das Farbe-Set Hemacolor® als weniger aufwendiges Verfahren angewendet werden [19].

Die zytologischen Malignitätskriterien beziehen sich überwiegend auf Veränderungen des Zellkerns. Allgemeine morphologische Kriterien sind die Vielgestaltigkeit der Zellkerne (Kernpolymorphie) und die zunehmende Größe des Nukleus im Vergleich zum Zytoplasma der beobachteten Zelle und somit die Verschiebung der Kern-Plasma-Relation zugunsten des Nukleus. In Bezug auf die Kernstruktur kann eine Chromatinvermehrung mit einhergehender Hyperchromasie und Transparenzverlust des Zellkerns als Frühzeichen für

Malignität gewertet werden. Möglicherweise erscheint die Anordnung des Chromatins grobkörnig und die Kernmembran irregulär und mancherorts verdickt. Zudem können vermehrte und insbesondere entrundete, polymorphe Nukleolen auftreten. Bei entdifferenzierten Urothelkarzinomen ist eine erhöhte Mitosezahl in der Zytologie nachweisbar. Allgemein ist bei der Beurteilung zu beachten, dass die Größenrelation vom Nukleus zum Zytoplasma kein feststehendes Verhältnis ist, sondern entsprechend der Zellherkunft im urothelialen Zellverband stark abweichen kann. Mehrkernigkeit kann nicht als Kriterium für die maligne Entartung des Urothels gewertet werden. Für die zytologische Beurteilung können die Malignitätsgrade der WHO für die histologische Differenzierung verwendet werden [19].

Die selektive Spülzytologie aus dem Nierenbecken oder Harnleiter ist für die Erkennung von Tumoren des oberen Harntraktes der Spontanurinzytologie aus der Harnblase signifikant überlegen [2]. Die Gesamtsensitivität beträgt bei Uringewinnung aus der Harnblase nur 29 – 58,8% ([2, 20]), bei der gezielten Zytologie aus dem oberen Harntrakt ist der Wert höher (43 – 79% [20-22]) und abhängig vom Grading des Tumors. Bei gut differenzierten Tumoren (G1) hat der Test nur eine geringe Aussagekraft mit einer Sensitivität zwischen 10 und 40%. Bei G2-Karzinomen beträgt der Wert mindestens 55%. Am besten ist die Detektionsrate bei schlecht differenzierten Tumoren (G3; 69-100%) und Carcinomata in situ [2, 3, 23]. Eine retrospektive Studie ermittelte bei der Betrachtung von 168 radikal operierten Patienten eine Sensitivität von 69% für High-grade-Tumoren bzw. 76% für muskel-invasive Urothelkarzinome des oberen Harntraktes aus selektiv gewonnenem Urin [21]. Die Sensitivität lässt sich zudem bei G2-Tumoren signifikant steigern, wenn die Gewinnung einer Spülzytologie mit der ureterorenoskopischen Gewebebiopsie kombiniert wird [24].

Die Schwächen der zytologischen Untersuchung unterstreichen die Notwendigkeit ergänzender urinbasierter Diagnostik. Darüber hinaus gilt die Urinzytologie als subjektive Methode, die aufgrund der Untersucherabhängigkeit eine interindividuelle Diskrepanz in der Feststellung des Ergebnisses beinhaltet. Die undeutlichen Grenzen in ebendieser

Beurteilung und Einordnung in die Malignitätsgrade sind Ausdruck des Standardisierungsproblems in der zytologischen Auswertung [19].

#### 1.1.6.4.2. Fluoreszenz-in-situ-Hybridisierung FISH (UroVysion)

Die Zytologie ist nicht in der Lage Veränderungen der DNS auf molekularer Ebene zu belegen. Die FISH hingegen besitzt im Vergleich zur Zytologie und auch den konventionellen Bänderungstechniken zur Chromosomendarstellung ein deutlich besseres Auflösungsvermögen und ist in der Lage, Chromosomen in allen Zellzyklusphasen darzustellen [8]. Die FISH dient dazu, mithilfe von spezifischen, fluoreszenzmarkierten DNA-Sonden numerische und strukturelle Chromosomenaberrationen in abgeschilferten Karzinomzellen im Urin nachzuweisen. Diese markierten einzelsträngigen DNA-Stücke binden selektiv an spezifische Zentromer-Regionen oder bekannte Gen-Loci. Der UroVysion-Test umfasst vier verschiedene Sonden, drei gegen die Zentromer-Regionen der Chromosomen 3, 7, 17, sowie eine lokusspezifische Probe, welche komplementär zu einem Chromosomenabschnitt auf dem kurzen Arm von Chromosom 9 (9p21) ist. Die wichtigste technische Voraussetzung zur Durchführung der Untersuchung ist die Verfügbarkeit eines Fluoreszenzmikroskops mit adäquaten Filtern, welche die Detektion der fluoreszierenden Abschnitte ermöglicht. Da gewöhnliche Zellkerne jeweils zwei Kopien von jeder DNA-Zielstruktur enthalten, können tumorspezifische Aneuploidien oder Verlust bzw. multiples Auftreten spezifischer DNA-Regionen sichtbar gemacht werden und auf das Vorliegen einer Tumorerkrankung hinweisen [25, 26]. Beim Blasenkarzinom ist der 9p21-Verlust die in Bezug auf die Tumorentstehung früheste und am häufigsten nachzuweisende genetische Abberation [27].

In verschiedenen Studien, die Urin aus der Harnblase zur Untersuchung heranzogen, offenbarte die FISH durchgehend eine höhere Sensitivität (76,6%; 85,7%; 100%) als die Zytologie und im Vergleich eine ähnliche Spezifität (94,7%; 99,3%; 100%) für die Entdeckung eines Tumors im oberen Harntrakt [28-30]. Diese Werte stimmen in Annäherung mit den Studienergebnissen über die FISH beim Harnblasenkarzinom überein [9].

In einer Studie mit Urinproben aus dem oberen Harntrakt zeigten sich für ein ausgewähltes Kollektiv aus 55 Patienten mit dem Verdacht auf ein Nierenbecken- oder Harnleiterkarzinom ebenfalls hohe Werte für die Sensitivität und Spezifität der FISH (100% bzw. 89,5%) [31].

Die FISH wird ebenfalls in der weiterführenden Diagnostik anderer Tumorarten genutzt, beispielsweise zum Nachweis von HER2-Amplifikationen<sup>6</sup> beim Mammakarzinom [32].

#### 1.1.6.4.3. Nuclear Matrix Protein 22 (NMP22)

Nukleäre Matrixproteine sind mit der intranukleären RNA verbunden und stellen somit das formgebende Rahmenwerk eines jeden Zellkerns dar [33]. Neben ihrer strukturellen Funktion nehmen die Proteine aber auch eine bedeutende Rolle in der Regulation zellulärer Vorgänge ein. Sie sind an der Ausrichtung der Spindelfasern im Rahmen der Zellteilung beteiligt, sowie bei der DNA-Replikation. Dabei leisten sie im Verlauf des Zellzyklus einen Beitrag zur Organisation der DNA, insbesondere in Hinblick auf die Chromatinstruktur und den Kondensationsstatus der DNA. Somit sind sie maßgeblich an der gewebespezifischen Genexpression beteiligt. Die jeweiligen gewebespezifischen NMPs werden von malignen Zellen bis um den Faktor fünfundzwanzig vermehrt hergestellt und während des Zelluntergangs ausgeschüttet [34-38].

Bis vor einigen Jahren war es üblich, NMP22 mithilfe eines ELISA (Enzyme Linked Immunosorbent Assay) antikörperbasiert quantitativ nachzuweisen. Diese Immunassays müssen aufgrund der dafür erforderlichen Ausstattung in geeigneten Laboren durchgeführt werden. Mittlerweile ist auch der qualitative Nachweis mithilfe eines immunochromatographischen Assay in Form einer Mikrotiterplatte möglich. Dieser qualitative Test nutzt dazu einen Cut-off-Wert von 10 U/ml. Aufgrund seiner unkomplizierten Handhabung und des raschen Reaktionsablaufs von etwa einer halben Stunde kann der NMP22BladderChek® auch außerhalb des Labors, beispielsweise beim

---

<sup>6</sup> Human epidermal growth factor receptor 2

niedergelassenen Urologen durchgeführt werden [34, 39, 40]. Durch seine einfache Beurteilbarkeit muss der Test nicht von speziell geschultem Personal ausgewertet werden. Seine Interpretation hängt demnach weniger vom Begutachter ab als die bisher aufgeführten Untersuchungen Zytologie und FISH, was die Vergleichbarkeit der Testergebnisse untereinander erhöht [37, 40]. Die Untersuchungsergebnisse der vorliegenden Arbeit sind auf den NMP22-ELISA zurückzuführen.

In Bezug auf Tumoren des oberen Harntraktes zeigt der Test in Studien mit äußerst niedrigen Fallzahlen eine höhere Sensitivität (65 – 78%) als die Spülzytologie, dahingegen allerdings eine niedrigere Spezifität (40 – 92%) [20]. Die Parameter scheinen dabei unabhängig vom Ort der Uringewinnung, also vergleichbar für Blasenurin und solchen aus dem oberen Harntrakt. Insbesondere in niedrigen Tumorstadien (<T3) präsentierte sich der Harnmarker als eine zuverlässigere Suchmethode als die Zytologie. Werden die beiden Tests Zytologie und NMP22 kombiniert, kann damit eine höhere Sensitivität und Spezifität als bei singulärer Durchführung erreicht werden. Dies ist insbesondere hilfreich bei flachen Läsionen mit guter Differenzierung [20]. Für das Harnblasenkarzinom liegen diverse Studien vor, die zum einen die Überlegenheit des Harnmarkers gegenüber der Urinzytologie in Bezug auf die Sensitivität belegen [37, 41], zum anderen scheint der NMP22-Test bei Vorhandensein eines Harnwegsinfektes, durch mechanische Manipulation oder eine Hämaturie besonders anfällig für hohe Falsch-Positiv-Raten (bis über 80%) [42-44].

#### 1.1.6.4.4. ImmunoCyt / uCyt+

Im Vergleich zur konventionellen Urinzytologie nutzt der ImmunoCyt-Test eine Zusammensetzung drei verschiedener monoklonaler Antikörper gegen tumor-assoziierte Oberflächenantigene, wie CEA (Carcinoembryonales Antigen) und mucin-like glycoprotein (MUCLIN). Diese Antikörper sind wiederum mit Fluoreszenzfarbstoffen gekennzeichnet [45]. In der Vorsorge des Harnblasenkarzinoms kann der Test vorwiegend in Kombination mit der Urinzytologie angewendet werden, um die Sensitivität zu erhöhen und hat

seinen Nutzen in der Erkennung gut bis mäßig differenzierter nicht-invasiver Urothelkarzinome [27, 46]. Für das Blasenkarzinom liegt die Sensitivität zwischen 67 und 100% bei einer vergleichsweise niedrigen Spezifität von 62 bis 82% [46]. Eine Studie aus dem Jahr 2001 mit 32 Urinproben aus dem oberen Harntrakt ermittelte für den ImmunoCyt-Test eine Sensitivität von 91%, in Kombination mit der Zytologie sogar 100% für Tumoren des oberen Harntraktes [47]. Die Auswertung geschieht wie bei der FISH am Fluoreszenzmikroskop und ist dementsprechend abhängig vom Begutachter und dessen Erfahrung [46].

#### 1.1.6.4.5. Sonstige Urinmarker

Es konnten für den Blasentumorantigen-Test (BTA-stat-Test) und den Harnmarker Telomerase der Urinzytologie überlegene Werte für Sensitivität und Spezifität ermittelt werden [3]. Der BTA-stat-Test beruht auf einem Immunassay und weist mithilfe monoklonaler Antikörper das human complement factor H-related protein (CFHrp) qualitativ im Urin nach. Dieses Protein wird von Urothelkarzinomzellen gebildet, nicht aber von normalen Epithelzellen und hemmt in Interaktion mit dem Komplementfaktor C3b die Bildung eines Membranangriffskomplexes der Zytolyse. In einer Studie mit 81 Patienten konnten für den BTA-stat-Test eine Sensitivität von 82% und eine Spezifität von rund 89% ermittelt werden [48, 49].

In einer Fallstudie wurde mithilfe einer genetischen Urinuntersuchung das Vorhandensein von Mutationen im Fibroblast growth factor receptor 3 (FGFR3) Gen bei einem Patienten mit Nierenbeckenkarzinom nachgewiesen. Aus Studien, welche diesen Test im Zusammenhang mit dem Harnblasenkarzinom evaluierten, ist bekannt, dass FGFR3-Mutationen hochspezifisch für Urothelkarzinome sind und einen positiven Vorhersagewert von 95% aufweisen [50].

#### *1.1.6.5. Ureterorenoskopie URS<sup>7</sup>*

Die Harnleiterspiegelung ermöglicht eine invasive, endoskopische Inspektion von Harnleiter und Nierenbecken. Die wichtigsten Indikationen im uroonkologischen Kontext sind die unklare Hämaturie und die Abklärung von zweifelhaften Befunden in der Bildgebung, wie beispielsweise unklaren Füllungsdefekten in der Pyelographie. Insbesondere ist eine ureterorenoskopische Beurteilung bei solchen Patienten empfehlenswert, die nach konservativer, endoskopischer Behandlung engmaschig kontrolliert werden müssen oder bei denen ein konservatives Vorgehen in Erwägung gezogen wird [51]. Neben der diagnostischen URS bei Tumorverdacht im oberen Harntrakt kommt vor allem die therapeutische Variante bei Harnleiter- oder Nierensteinextraktion zum Einsatz. Das Nierenbecken kann mit dieser Untersuchung in 95% der Fälle erreicht werden. Die URS ermöglicht eine Biopsieentnahme bei suspekten Läsionen, wobei der Tumorgrad in 90% der Fälle mit einer geringen Rate von falsch-negativen Resultaten benannt werden kann [1]. Wie schon erwähnt, kann die Sensitivität bei G2-Tumoren gesteigert werden, wenn die Biopsie mit dem Ergebnis der Spülzytologie kombiniert wird [24].

#### *1.1.6.6. Ausscheidungsurographie und retrograde Pyelographie*

Die Ausscheidungsurographie wird auch i.v.-Urographie genannt und bezeichnet eine nicht-invasive radiologische Untersuchung zur Darstellung der ableitenden Harnwege mithilfe jodhaltigen Kontrastmittels. Bei Urothelkarzinomen treten typischerweise Füllungsdefekte im Nierenhohlraum beziehungsweise zentrale oder randständige Kontrastmittelaussparungen im Harnleiter auf. Die Untersuchung besitzt für Urothelkarzinome des oberen Harntraktes einen Anteil falsch-negativer Untersuchungsergebnisse von bis zu 40% [2].

Bei der retrograden Ureteropyelographie wird das Kontrastmittel mithilfe eines Ureterenkatheters direkt in den oberen Harntrakt injiziert, was eine simultane

---

<sup>7</sup> auch 2.3. Diagnostik des oberen Harntraktes, S. 35

Zystoskopie und die Entnahme von Spülurin für die zytologische Untersuchung ermöglicht. Die retrograde Darstellung gestattet eine präzisere morphologische Begutachtung und löst feinere Füllungsdefekte auf als die Ausscheidungsurographie. Zudem erlaubt die Durchleuchtung eine dynamische Aufnahme in verschiedenen schrägen Durchmessern und eine lokal angepasste Verabreichung des Kontrastmittels. Die Sensitivität für einen Nierenbecken- oder Harnleitertumor beträgt 75 – 80% [52].

Einst die Eckpfeiler der Bildgebung des oberen Harntraktes werden beide Untersuchungen heute aufgrund technischen Fortschritts und optimierter Niedrigdosisprotokolle in der Computertomographie zunehmend durch dieses Verfahren, sowie die MRT und die assoziierten urographischen Kontrastmitteluntersuchungen verdrängt [12].

#### *1.1.6.7. Zystoskopie*

Die Zystoskopie dient in der Primärdiagnostik zur Identifikation einer etwaigen Blutungsquelle oder zur Abklärung rezidivierender Harnwegsinfekte. Die Untersuchung kommt in der weiterführenden Diagnostik und Nachsorge zum Ausschluss eines konkomitanten Blasen Tumors beziehungsweise eines Rezidivs in der Harnblase zum Einsatz [1].

#### *1.1.6.8. Standard*

Das diagnostische Standardvorgehen beginnt mit orientierenden Untersuchungen, allen voran der Sonographie und der Zystoskopie. Aktuell gilt weiterführend die Mehrschicht-CT-Urographie in Kombination mit der Urinzytologie als Goldstandard bei dem Verdacht auf einen Tumor des oberen Harntraktes [12]. Vor allem zur histologischen Abklärung eines malignomsuspekten Befundes oder bei zweifelhaften Ergebnissen in der Bildgebung kann eine URS mit möglicher Probeentnahme angeschlossen werden [1, 2]. Das aktuell empfohlene Prozedere stellt auch Abbildung 1 (Seite 25) zusammenfassend dar.

CT-Urographie + Urinzytologie + Zystoskopie ± Ureterorenoskopie mit Biopsie
---



### **1.1.7. Therapie**

#### *1.1.7.1. Offene radikale Nephroureterektomie (ORNU)*

Die offen durchgeführte radikale Nephroureterektomie (ORNU) ist unabhängig von der Tumorlokalisation der Goldstandard in der chirurgischen Therapie von Tumoren des oberen Harntraktes. Dabei ist die Entfernung einer Blasenwandmanschette und des distalen Ureters auch bei Nierenbeckenkarzinom zwingend erforderlich, da bei Verbleib eine hohe Rezidivrate im ipsilateralen Harnleiterstumpf besteht [53-55]. Die chirurgische Technik beruht auf der Beachtung grundlegender onkologischer Prinzipien, wie der En-bloc-Resektion, sowie der Vermeidung von Tumormanipulation und Eröffnung des Harntraktes während der Operation zur Minimierung des Risikos einer intraoperativen Tumorzellaussaat [1]. Gegebenenfalls wird eine retroperitoneale regionäre Lymphadenektomie angeschlossen, wenn der Tumor bereits die Tunica muscularis infiltriert. Dies ist bei Ta- oder T1-Tumoren nicht notwendig, in den Stadien T3 und T4 liegt die Inzidenz von Lymphknotenmetastasen allerdings bei 92% [11]. Bisher konnte in keiner Studie ein Einfluss der Lymphkadenektomie auf das Überleben nachgewiesen werden. Beträgt die Zeitspanne zwischen Diagnosestellung des Tumors im oberen Harntrakt und seiner Resektion länger als 45 Tage, so provoziert diese Verzögerung der Nephroureterektomie ein signifikantes Risiko für eine Progression des Tumorleidens [1].

#### *1.1.7.2. Laparoskopische radikale Nephroureterektomie (LRNU)*

Mit der Einführung laparoskopischer Techniken ist der minimal-invasive Ansatz in den letzten zwanzig Jahren auch in der Therapie von Tumoren des oberen Harntraktes zunehmend vertreten [56]. Im Vergleich mit der offen-chirurgischen Prozedur sind die onkologischen Ergebnisse und die Effizienz der minimal-invasiven Technik tendenziell gleichwertig. Es kann davon ausgegangen werden, dass sich ORNU und LRNU in Bezug auf die Rezidivrate, Tumorprogression und Metastasierung, sowie krebsspezifisches Überleben nicht wesentlich unterscheiden [53, 57, 58]. Betrachtet man die funktionalen Aspekte, so scheint die laparoskopische Variante überlegen zu sein: Es konnte

nachgewiesen werden, dass Patienten mit einer laparoskopischen Behandlung nicht nur intraoperativ vergleichsweise weniger Blut verloren und unter geringeren postoperativen Schmerzen litten, sondern zusätzlich die Erholungszeit geringer ausfiel und somit die Dauer des Krankenhausaufenthaltes verkürzt werden konnte [56, 59]. Unsicherheit besteht bisher in Fragen der Sicherheit der laparoskopischen Technik, insbesondere im Hinblick auf eine mögliche Stichkanalmetastasierung und retroperitoneale Aussaat von Tumorzellen. Aufgrund dessen müssen bei laparoskopischem Vorgehen spezielle Vorsichtsmaßnahmen getroffen werden und die onkologischen Prinzipien in besonderem Maße berücksichtigt werden. Dazu gehört die bereits genannte Vermeidung einer intraoperativen Harntrakt-Eröffnung, aber auch die Verwendung reißfester Bergebeutel [1]. Zudem sollte die LRNU bei dem Vorliegen einer fortgeschrittenen Tumorerkrankung nicht durchgeführt werden [53]. Unter Wahrung der genannten Sicherheitsmaßnahmen kann die laparoskopische Methode aber als sichere Alternative zur offen-chirurgischen Nephroureterektomie gezählt werden [57]. Moderne Alternativen sind die roboter-assistierte laparoskopische Nephroureterektomie (RALNU) und die laparoendoskopische Single-Site-Chirurgie (LESS), welche ausschließlich einen zentralen Zugang benötigt und nicht multiple Trokarinzisionen verursacht. Die Etablierung dieser Techniken ist insbesondere in Zusammenhang mit der Nephroureterektomie in einem Anfangsstadium. Bisher sind nur einige Fallstudien oder Untersuchungen mit niedriger Patientenzahl bekannt. Außerdem gibt es kaum Daten, die auf einer mittel- bis langfristigen Nachbeobachtung beruhen, weshalb bisher keine Aussage über die onkochirurgische Effizienz getroffen werden kann [53].

#### *1.1.7.3. Konservative Therapie*

Die konservativen Therapiestrategien stellen eine organerhaltende Alternative zur radikalen Operation dar. Die Verfahren, insbesondere die endoskopische Technik werden zunehmend beliebter. Die Anwendung unterliegt allgemein bestimmten Voraussetzungen: Sie ist möglich solange der Tumor im oberen Harntrakt als Low-grade klassifiziert werden kann, es sich um einen kleinen

Tumor, also in niedrigem T-Stadium, handelt und dieser unifokal, sowie nicht-infiltrativ wächst. Dazu ist ein oberflächliches Erscheinungsbild in der CT-Urographie hilfreich. Zudem ist die konservative Therapie eine anerkannte Alternative bei Niereninsuffizienz, Einzelniere und für komorbide Patienten, die einer radikalen Chirurgie nicht zugänglich sind [60, 61].

#### 1.1.7.3.1. Ureterorenoskopische Ablation

Die endoskopische Abtragung erfolgt über eine flexible Ureterorenoskopie mithilfe eines Ho:YAG, kurz für Holmium-dotierter Yttrium-Aluminium-Granat-Laser oder eines Nd:YAG-Laser, dementsprechend mit Neodym-dotiert [62]. Die Behandlung erfolgt nur in streng ausgewählten Fällen. Der Tumor muss eine papilläre Morphologie beziehungsweise ein oberflächliches Wachstum aufweisen, zudem sollte das Tumorareal während der URS komplett einsehbar sein. Der Tumor muss als resektabel eingestuft werden und sollte demnach eine Größe von 2cm nicht überschreiten [11]. Als eine folgenschwere Komplikation können sich Harnleiterstrikturen herausstellen, da sich hinter ihnen ein Tumorrezidiv verstecken kann [11]. Auch deswegen, aber insbesondere aufgrund einer hohen Rezidiv-Rate unter endoskopischer Therapie sind eine besonders engmaschige Kontrolle und Nachsorge-Protokolle von Nöten [61]. Für die hochselektive Behandlung von Patienten mit Low-grade-Tumoren des oberen Harntraktes in Zentren mit hohen Fallzahlen entspricht das krankheitsspezifische 5-Jahres-Überleben in etwa den Werten der radikalen Operation [63]. Für High-grade-Patienten können endoskopische Maßnahmen in palliativer Absicht durchgeführt werden [62].

#### 1.1.7.3.2. Offene Uretersegmentresektion

Die offene segmentale Resektion eines betroffenen Harnleiterabschnitts mit Sicherheitsabstand im gesunden Gewebe dient ebenfalls dem Erhalt der ipsilateralen Niere. Sie wird vorwiegend bei ausschließlichem Befall des distalen Ureters durchgeführt. Auch bei Hochrisiko-Patienten kann in diesem Fall auf die Nephrektomie verzichtet werden. Ist der Tumor im mittleren Harnleiterabschnitt lokalisiert, so ist zu beachten, dass die Fehlerquote für eine Segmentresektion in den proximalen, nicht-pelvinen Anteilen vergleichsweise

höher ist [1]. Gegebenenfalls kann ein Harnleiterersatz durch die Interposition von Darmsegmenten geschehen. Die Ureterneuimplantation wird mithilfe eines Psoas-Hitch oder unter Anwendung der Boari-Lappen-Technik bewerkstelligt [3]. Die offenchirurgische Pyelotomie und Teilresektion des Nierenbeckens wird so gut wie nicht mehr durchgeführt [1].

#### 1.1.7.3.3. Perkutane Resektion

Die perkutane Abtragung kann bei Nierenbeckenkarzinomen mit Low-grade-Differenzierung und nicht-invasivem Wachstum angewendet werden, wenn der Tumor ureterorenoskopisch schlecht zugänglich ist. Diese Strategie wird aufgrund des stetigen Fortschritts in der fiberoptischen Technik der flexiblen URS zunehmend verlassen [64].

#### 1.1.7.4. *Adjuvante Lokalthherapie*

Als topische, unterstützende Therapiemaßnahmen stehen die BCG<sup>8</sup>-Instillation als Immuntherapie oder die chemotherapeutische Spülung mit Mitomycin C<sup>9</sup> zur Verfügung. Die Durchführung der Lokalthherapie im oberen Harntrakt geschieht antegrad mithilfe einer perkutanen Nephrostomie oder über einen retrograd eingeführten Ureterenkatheter beziehungsweise Doppel-J-Katheter. Die Behandlung dient zur Ergänzung eines konservativen Vorgehens oder bei ausschließlichem Vorhandensein eines solitären Carcinoma in situ. Die Methoden beruhen auf Erfahrungen bei der Blasenkarzinomtherapie, bei der das Risiko einer Progression durch BCG-Instillation gesenkt werden kann [1, 3, 16]. Deswegen wird diese Strategie auch bei Tumoren des oberen Harntraktes zur Senkung der Rezidivwahrscheinlichkeit verwendet, obwohl es bisher keine Richtlinien gibt, welche die Durchführung einer topischen Therapie eines Karzinomrezidivs nach primärer Resektion regeln. Liegt allerdings ausschließlich ein Carcinoma in situ vor, kann die BCG-Anwendung als Erstlinientherapie angesehen werden. Der Stellenwert einer möglichen

---

<sup>8</sup> Bacillus Calmette-Guérin, avirulenter Stamm des Mykobacterium bovis

<sup>9</sup> aus Streptomyces caespitosus

adjuvanten Lokalthherapie nach endoskopischer Abtragung eines Ta- oder T1-Karzinoms muss hingegen individuell begutachtet werden [61].

Ein nachgewiesener Nutzen besteht für eine einmalige postoperative intravesikale Chemotherapie nach Nephroureterektomie mit Mitomycin C. Diese bewirkt eine absolute Risikoreduktion um 11% für das Auftreten eines Rezidivs in der Harnblase innerhalb des folgenden Jahres<sup>10</sup> [65, 66].

#### *1.1.7.5. Therapie bei metastasiertem Urothelkarzinom*

Hat das Staging bereits das Vorliegen von Fernmetastasen (M1) ergeben, so befindet sich die Tumorerkrankung in einem fortgeschrittenen Stadium und die Therapie erfolgt mit palliativer Zielsetzung. In diesem Fall wird als Erstlinientherapie eine systemische Platin-basierte Polychemotherapie, analog zum Harnblasenkarzinom, empfohlen [67]. Auch eine adjuvante Chemotherapie nach radikaler Operation ist denkbar, die Datenlage ist diesbezüglich allerdings unzureichend [68]. Die Tatsache, dass Patienten in der präoperativen Situation mit höherer renaler Leistungsfähigkeit eine Chemotherapie möglicherweise besser tolerieren, legt die Durchführung einer neoadjuvanten Chemotherapie bei lokal fortgeschrittenem Tumorprozess nah [69]. Zurzeit gilt die Kombination von Cisplatin mit dem Antimetaboliten Gemcitabin als Standardchemotherapie. Bei Unverträglichkeit, beispielsweise bei ausgeprägt komorbiden Patienten können auch Carboplatin und Gemcitabin verabreicht werden. Ähnlich wirksam ist das M-CAVI-Schema (Carboplatin, Methotrexat und Vinblastin). Bei festgestellter Tumorprogression unter Erstlinientherapie kann auf Zweitlinien-Zytostatika ausgewichen werden. Die zuverlässigsten Daten liegen aktuell für das Vinca-Alkaloid Vinflunin vor. Das M-VAC-Schema (Methotrexat, Vindesin, Adriblastin und Cisplatin) wurde einst als Standardtherapie definiert, ist aber heute aufgrund von vergleichsweise hoher Toxizität und Nebenwirkungsprofil in den Hintergrund getreten und sollte nur in zweiter Linie angewendet werden. Bezüglich molekularer Therapieansätze lieferte aktuell der VEGF-Antikörper Bevacizumab die bisher beachtenswertesten Ergebnisse [70].

---

<sup>10</sup> 1.1.8. Prognose, S. 26

Die Strahlentherapie erscheint heute kaum relevant für die palliative Behandlung. Allenfalls könnte eine Radiochemotherapie mit Cisplatin eine Verbesserung des rezidivfreien Überlebens bewirken [71].

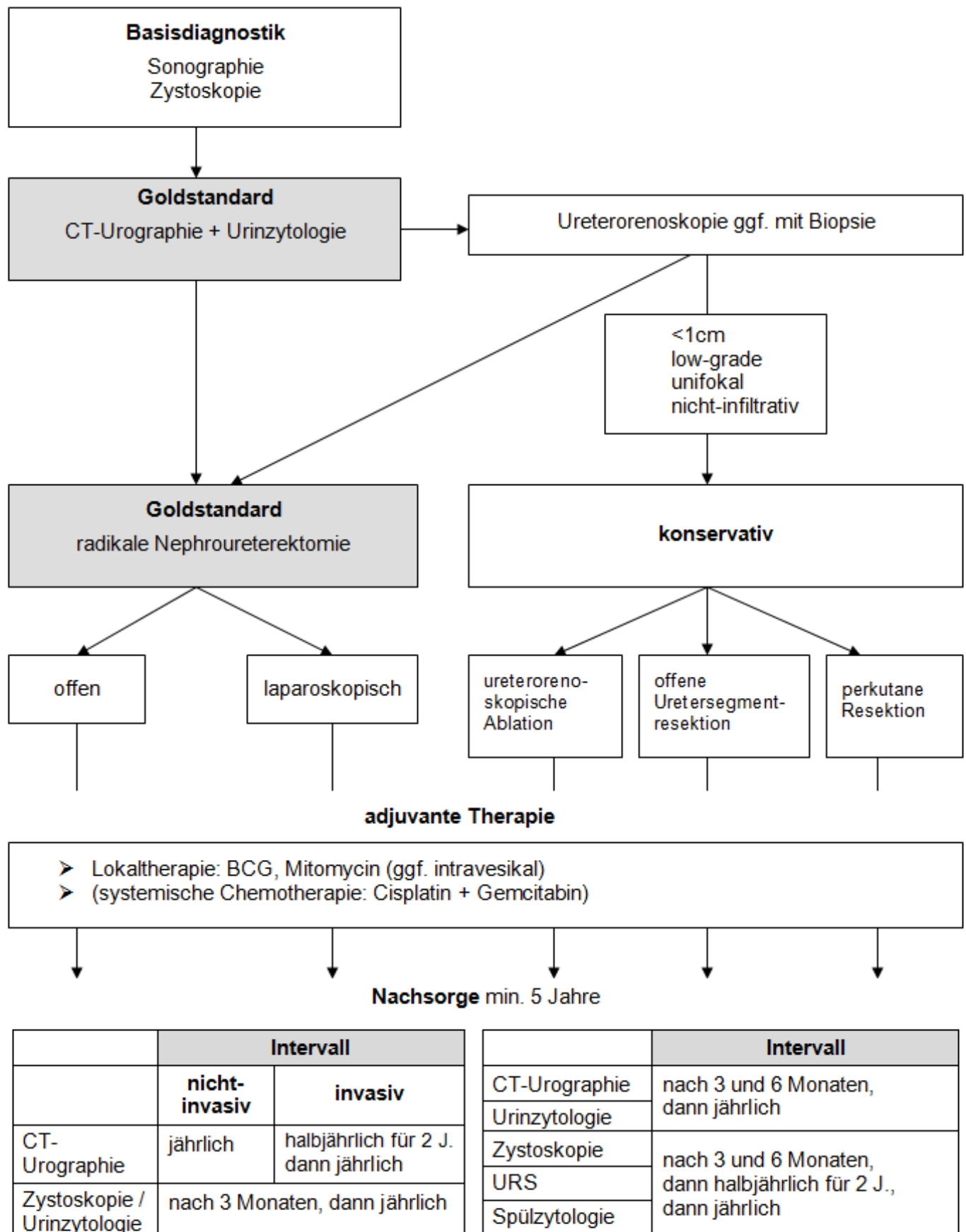
#### *1.1.7.6. Nachsorge / Follow-up*

Die empfohlenen Intervalle und Untersuchungen der Tumornachsorge sind bei Patienten mit einem Tumor des oberen Harntraktes abhängig von dem initialen Stadium des Primärtumors und den durchgeführten therapeutischen Maßnahmen. Zunächst unabhängig von der Therapieform ist eine Nachsorge über mindestens fünf Jahre obligatorisch. Diese dient dem Nachweis möglicher metachroner Harnblasenkarzinome, Lokalrezidive (selten nach RNU) und von Fernmetastasen im Falle eines invasiven Primärtumors. Dabei sollte eine Zystoskopie oder Urinzytologie initial nach drei Monaten und danach jährlich durchgeführt werden. Zusätzlich empfiehlt sich die Durchführung einer MSCTU ein Mal im Jahr, bei invasivem Primärtumor (>T1) in den ersten zwei Jahren sogar halbjährlich. Wurde eine konservative Therapieform gewählt, sind ergänzende Maßnahmen notwendig: Insgesamt werden initial kürzere Intervalle der bisher genannten Nachsorgeuntersuchungen veranschlagt. Zudem ist dann die regelmäßige URS mit Spülzytologie aus dem oberen Harntrakt essentieller Bestandteil der Nachsorge [1].

Abbildung 1 auf der nachfolgenden Seite zeigt eine zusammenfassende Darstellung von Diagnostik, Therapie und Nachsorge bei Urothelkarzinomen des oberen Harntraktes. Das Schema liefert einen Überblick über das gegenwärtig von der European Association of Urology EAU empfohlene Vorgehen [1].

### Abb.1: Zusammenfassende Darstellung von Diagnostik, Therapie und Nachsorge für Urothelkarzinome des oberen Harntraktes

(modifiziert, nach Rouprêt et al. 2011 [1] Fig. 1)



### 1.1.8. Prognose

Bisher konnten einige Faktoren ermittelt werden, welche die Prognose von Patienten mit Nierenbecken- oder Harnleiterkarzinom beeinflussen. Die zuverlässigsten Parameter sind das Tumorstadium sowie der histopathologische Differenzierungsgrad [72, 73]. Die 5-Jahres-Überlebensrate für Tumoren im Stadium pTa und pT1 liegt circa zwischen 85 und 100% [3, 11]. Muskelinvasive Karzinome besitzen eine wesentlich schlechtere Prognose: Die 5-Jahres-Überlebensrate für T2/3-Tumoren liegt unter 50%, im Stadium T4 sogar unter 10% [1].

T-Stadium	pTa / pT1	pT2 / pT3	pT4
<b>5-JÜR</b>	85-100%	<50%	<10%

**Tab. 3:** 5-Jahres-Überlebensraten (5-JÜR) von Patienten mit Nierenbecken- und Harnleitertumoren entsprechend dem T-Stadium (in %)

Darüber hinaus konnten eine lymphovaskuläre Infiltration, eine ausgedehnte Tumornekrose, welche mehr als 10% der gesamten Tumorfläche einnimmt, sowie das Wachstumsmuster als prognostische Faktoren identifiziert werden. Dabei bedingt eine festsitzende, ungestielte Morphologie eine schlechtere Prognose, ebenso wie ein komkomitantes Carcinoma in situ bei organbegrenztem Primärtumor im oberen Harntrakt [74-76].

Auch wenn bisher keine verbindlichen Daten vorliegen und molekulare Marker bisher nicht in den klinischen Alltag integriert werden konnten, so findet sich diesbezüglich eine Vielzahl von Studien, welche spezifische Indikatoren der Prognose anbieten. Mikrosatelliten-Instabilitäten wurden als unabhängige Marker für die Einschätzung des Krankheitsverlaufs ermittelt. Außerdem können E-cadherin und HIF-1 $\alpha$ <sup>11</sup> in diesem Zusammenhang genannt werden, ebenso wie die RNA-Komponente der Telomerase TERC (telomerase RNA component) und der Metalloproteinnase-1-Inhibitor TIMP-1 (tissue inhibitor of metalloproteinases) [1, 8, 77, 78]. Die präoperative Erhöhung von Parametern

---

<sup>11</sup> Isoform der  $\alpha$ -Untereinheit des Hypoxie-induzierten Faktors HIF



einer systemischen Entzündungsreaktion ist bei verschiedenen Tumorformen als Indikator einer schlechten Prognose bekannt. So lieferten verschiedene Studien mit radikal operierten Patienten unterschiedliche präoperative Parameter. Es ergaben sich erhöhte CRP-Werte und Neutrophilen-Zahl, sowie eine Hyponatriämie als unabhängige Prognosefaktoren [79-81]. Erhöhte präoperative CRP-Spiegel haben sich zudem als prognostischer Faktor für ein lokal fortgeschrittenes Wachstum und eine metastasierte Tumorerkrankung erwiesen [82]. Eine präoperativ verminderte Hämoglobin-Konzentration im Blut stellt nach aktuellen Erkenntnissen einen unabhängigen Prädiktor für eine erhöhte postoperative Rezidivrate und tumorspezifische Mortalität dar. Die Anämie konnte außerdem mit aggressiven Karzinomeigenschaften, wie dem Vorhandensein von Lymphknotenmetastasen und Tumornekrosen in Verbindung gebracht werden [83].

Eine Studie mit 221 offen-chirurgisch behandelten Patienten legt nahe, dass ein nicht-muskelinvasives Harnblasenkarzinom in der Vorgeschichte das Risiko für einen multifokalen Befall des oberen Harntraktes und ein Nierenbecken-beziehungsweise Harnleiterkarzinom mit einem höheren Stadium als T2 erhöht <sup>12</sup> [84].

In Bezug auf die Lokalisation des Primärtumors im oberen Harntrakt liegen gegensätzliche Angaben vor. Möglicherweise sind Tumoren des Harnleiters mit einer schlechteren Prognose und häufiger mit einer Hydronephrose assoziiert als Nierenbeckenkarzinome [85, 86].

Das Risiko für ein Rezidiv des Urothelkarzinoms in der Harnblase nach erfolgter Nephroureterektomie liegt zwischen 30 und 60%. Dabei ist die Wahrscheinlichkeit vor allem in den ersten beiden Jahren nach der radikalen Operation besonders hoch [2, 87]. In retrospektiven Studien wurden zuletzt unabhängige Risikofaktoren für ein Harnblasenrezidiv ermittelt. Weibliches Geschlecht, Nikotinabusus in der Anamnese, ein Primärtumor im oberen Harntrakt über 4cm und ein konkomitantes Carcinoma in situ im oberen Harntrakt konnten als relevante Parameter identifiziert werden. Es ist denkbar,

---

<sup>12</sup> auch 1.1.3. Ätiologie und Risikofaktoren, S. 2

dass diese Patienten einer besonders engmaschigen Nachsorge unterzogen werden und möglicherweise von einer adjuvanten intravesikalen Therapie profitieren können [87, 88]. Widersprüchliche Studienergebnisse liegen zu der Frage vor, ob Patienten mit einem vorhergehenden oder konkomitanten Harnblasenkarzinom nach operativer Therapie des Oberen-Harntrakt-Tumors ein höheres Risiko für ein Rezidiv der Harnblase besitzen [53, 84, 87].

## **1.2. Fragestellung**

Die frühzeitige Diagnose eines Urothelkarzinoms im oberen Harntrakt stellt eine uroonkologische Herausforderung dar. Die verspätete Feststellung der Tumorerkrankung und die somit verzögerte Einleitung einer Therapie wirken sich nachweislich ungünstig auf die Prognose des Patienten aus [29]. Es ist daher erstrebenswert, zuverlässige Untersuchungsverfahren zu entwickeln und diese in Hinblick auf einen Einsatz in der klinischen Routine und Nachsorge, beispielsweise bei Blasenkarzinom-Patienten zu evaluieren. Die urinbasierte Diagnostik verspricht dabei eine frühere Diagnosestellung und somit eine Verbesserung des Problems, dass sich Tumoren im oberen Harntrakt im Vergleich zum Harnblasenkarzinom bei der Erstdiagnose durchschnittlich in einem fortgeschritteneren Stadium befinden [3].

Neben dem gesamten Repertoire der bildgebenden Diagnostik hat die Urinzytologie einen festen Platz in der Diagnose und Nachsorge des Nierenbecken- und Harnleiterkarzinoms. Sie ist entsprechend dem Harnblasenkarzinom das wichtigste Verfahren in der urinbasierten Diagnostik. Die Schwächen der zytologischen Untersuchung allerdings, insbesondere die niedrige Sensitivität bei gut differenzierten Tumoren (10-40%) und die erhebliche Untersucherabhängigkeit zeigen die Notwendigkeit ergänzender urinbasierter Diagnostik [2, 3]. Daher ist es erstrebenswert, die übliche Urinzytologie durch ergänzende Urinuntersuchungen aufzuwerten oder eine alternative Testmöglichkeit mit vergleichbarer oder besserer Testqualität bereit zu stellen, die nicht grundlegend auf der Erfahrung des Begutachters beruht, sondern mit geringem Aufwand in der Lage ist, ein objektives Resultat zu erbringen [19].

Bisher liegen zu den alternativen Harnmarkern in Bezug auf das Nierenbecken- bzw. Harnleiterkarzinom nur begrenzte Daten vor. Vor allem der NMP22-Test und in besonderem Maße der ImmunoCyt-Test wurden nur an kleinen Patientenkollektiven angewendet. Insbesondere eine Evaluation der verschiedenen Tests bei der Nutzung von Urin aus dem oberen Harntrakt ist bisher kaum durchgeführt worden. Der Stellenwert der selektiven Uringewinnung aus dem Nierenbecken oder Harnleiter ist demnach nicht eindeutig geklärt.

Es wurden die vier am weitesten verbreiteten und breit verfügbaren urinbasierten Untersuchungstechniken der Harnblasenkarzinom-Diagnostik ausgewählt: Zytologie, FISH, NMP22 und ImmunoCyt.

Im Rahmen der vorliegenden Arbeit soll die diagnostische Wertigkeit dieser Marker unter Verwendung von Urin aus dem oberen Harntrakt grundlegend untersucht werden. Demnach liegt dieser Studie die Kernfrage zugrunde, wie verlässlich die urinbasierten Untersuchungen bei der Detektion des Nierenbecken- und Harnleiterkarzinoms sind und ob eine Untersuchung von Urin des oberen Harntraktes sinnvoll ist. Im Weiteren ist das Ziel der vorliegenden Arbeit zu klären, ob sich eine sichere Nachsorge grundlegend auf die Untersuchung von Urin aus dem oberen Harntrakt stützen kann und diese Tests in der Lage sind eine radiologische Untersuchung oder endoskopische Diagnostik bei der Detektion einer Tumors im oberen Harntrakt zu ersetzen.

Darüber hinaus soll untersucht werden welchen Einfluss das Tumorstadium und der Differenzierungsgrad eines vorhandenen Urothelkarzinoms im oberen Harntrakt auf die Empfindlichkeit der durchgeführten zytologischen Tests und der FISH haben. Im Weiteren soll die Bedeutung der Harnblase als möglicher Störfaktor bewertet werden.

## **2. Material und Methoden**

### **2.1. Patientenkollektiv**

Ausgangspunkt zur Bildung der letztendlichen Datenbank war ein Kollektiv aus Patienten, bei denen im Zeitraum von 10/2004 bis 05/2012 an der Universitätsklinik für Urologie Tübingen unabhängig vom Ort der Uringewinnung mindestens eine der zu bewertenden zytologischen Untersuchungen oder einer der Harnmarker-Tests durchgeführt wurde. Nach der Aufarbeitung der Patientenakten und Anwendung der unten genannten Kriterien ergibt sich ein abschließendes Kollektiv von insgesamt 309 Patienten.

#### **2.1.1. Datenbank**

Zur Erstellung der Datenbank und Erhebung der erforderlichen Parameter wurde eine Sichtung von elektronisch gespeicherten Arztbriefen jedes Patienten aus dem oben genannten Kollektiv mit den zugehörigen Operationsberichten und histopathologischen Befunden vorgenommen. Außerdem wurden aus dem Laborjournal des urologischen Labors der Universitätsklinik für Urologie Tübingen Informationen über die Umstände der Uringewinnung und vor allem die Ergebnisse der durchgeführten Urinuntersuchungen entnommen.

Die Datenbank umfasst demnach für das abschließende Kollektiv die folgenden Parameter, die sich jeweils auf den Zeitpunkt der Uringewinnung beziehen: Name, Vorname, sowie Geburtsdatum und Geschlecht, Probennummer der untersuchten Urinprobe, Datum der Urinentnahme, Herkunft des Untersuchungsmaterials, also Bezeichnung des Ortes der Uringewinnung, Ergebnisse der durchgeführten Urinuntersuchungen Zytologie, FISH, ImmunoCyt und NMP22, aktuelle Symptomatik als Indikation für die durchgeführte Urinuntersuchung, sonstige Diagnosen und urologische Vorgeschichte, sowie aktueller Urinstatus mit Nitrit, Leukozytenzahl und Erythrozytenzahl.

Durch diese aus den Patientenakten gewonnenen Angaben konnten nun weiterführende Parameter ermittelt werden. Aus dem Geburtsdatum des Patienten und dem Termin der Urinentnahme konnte das Alter des Patienten

zum Zeitpunkt der Untersuchung bestimmt werden. Anhand der Herkunft des Untersuchungsmaterials konnte die grobe Zuordnung der Probe entweder zum oberen oder unteren Harntrakt getroffen werden. In der abschließenden Datenbank fanden sich in dieser Rubrik nur noch Patienten, deren Urin aus dem oberen Harntrakt stammt. Die Ergebnisse der verschiedenen Urinuntersuchungen wurden einheitlich als „positiv“, „negativ“ und „nicht auswertbar“ bezeichnet, wobei ein zweifelhafter oder suspekter Befund als „positiv“ gewertet wurde. Außerdem konnte mithilfe der Daten zum aktuellen Urinstatus auf das Vorliegen eines Harnwegsinfektes und einer Hämaturie geschlossen werden. Dabei wurde eine Leukozytenzahl von mindestens 100 Zellen/ $\mu$ l Urin als Harnwegsinfekt gewertet. Als Hämaturie wurde jeder Nachweis von Erythrozyten im Urin, sei es im Urinstatus oder in der Mikroskopie, gewertet.

Bei Vorliegen eines Urothelkarzinoms wurden die Lokalisation im oberen oder unteren Harntrakt, das Tumorstadium nach TNM, der histopathologische Differenzierungsgrad und ein eventuelles Carcinoma in situ angegeben. Waren zum Zeitpunkt der Urinentnahme mehrere Urothelkarzinome mit unterschiedlichen Charakteristika vorhanden, wurde immer das höchste Stadium bzw. der ungünstigste Differenzierungsgrad angegeben.

Zusätzlich wurden in der Datenbank eine Vorgeschichte mit Urothelkarzinom und erfolgte Anlage einer orthotopen Neoblase oder eines Ileum-Conduit erfasst.

Wurde die relevante Untersuchung auf beiden Seiten des oberen Harntraktes durchgeführt, so tritt der Patient in Form zweier Einträge mehrfach in der Datenbank auf.

### **2.1.2. Einschlusskriterien**

In die abschließende Betrachtung der entwickelten Datenbank wurden alle für die genannten Fragestellungen relevanten Patienten einbezogen. Demnach wurden nur Patienten berücksichtigt, deren Urinprobe aus dem oberen Harntrakt, also Nierenbecken oder Harnleiter stammt. Darüber hinaus wurden all diejenigen Patienten einbezogen, die im zeitlichen Kontext auch eine

diagnostische Abklärung des oberen Harntraktes erhalten haben. Darunter fallen das Ausscheidungsurogramm und die retrograde Pyelographie, sowie die URS mit einer möglichen Gewebebiopsie und histopathologischem Befund.

### **2.1.3. Ausschlusskriterien**

Aus dem verbleibenden Kollektiv wurden durch die Anwendung der folgenden Kriterien weitere Patienten ausgeschlossen. Dies geschah zum einen zur Vermeidung von nicht kontrollierbaren Einflüssen und Störfaktoren auf die zu evaluierenden Urinuntersuchungen, als auch aus Gründen der einheitlichen Betrachtung und zur Erstellung eines homogenen Kollektivs.

Demnach wurden Patienten nicht berücksichtigt, bei denen im Harntrakt ein Malignom vorhanden war, welches histologisch nicht einem Urothelkarzinom entsprach: Dazu gehören das Nierenzellkarzinom mit Infiltration des Nierenbeckens, die Infiltration eines Prostatakarzinoms in die Blase, ein Non-Hodgkin-Lymphom oder B-Zell-Lymphom der Blase, sowie jeder Plattenepithelkarzinom-Einbruch in den Harntrakt. Ein Nierenzellkarzinom ohne Infiltration des Nierenbeckens, ein Onkozytom oder Leukoplakien im Harntrakt galten hingegen in Hinblick auf den Urotheltrakt als tumornegativ.

Wie schon aus den Einschlusskriterien zu schließen ist, führte auch die fehlende urographische oder endoskopische Abklärung des oberen Harntraktes zum Ausschluss aus der Studie. Weiterhin wurden Patienten aus der Auswertung ausgeschlossen, deren endoskopische Untersuchung frustan verlief oder bei denen nur ein nicht aussagekräftiges Untersuchungsergebnis des oberen Harntraktes vorlag. Patienten mit suspekter URS hingegen, aber keinem Auftreten eines Karzinoms im weiteren Verlauf, wurden als tumornegativ zum Zeitpunkt der URS gewertet.

Außerdem wurden Patienten ausgeschlossen, bei denen nur ein Urin-test durchgeführt wurde, der nicht auswertbar war oder ein nicht eindeutiges Ergebnis lieferte.

## **2.2. Durchführung der Tests**

Die für diese Studie verwendeten Urinuntersuchungen wurden in „1.1.6.4 Urinbasierte Diagnostik“ erläutert. Nachfolgend soll nun die konkrete Durchführung der Tests prinzipiell dargelegt werden.

### **2.2.1. Zytologie**

Zunächst wurde die fixierte Urinprobe zur Zellanreicherung zentrifugiert (Hettich Rotanta96R bei 800 Umdrehungen für 12 Minuten, 600xG). Bei der anschließenden Zytozentrifugation wurden die Zellen auf einer kleinen Fläche des Objektträgers konzentriert (CytoSpin2 des Herstellers Shandon Labortechnik GmbH, Frankfurt). Die erzeugten Sedimentpräparate wurden anschließend mit einem Fixationsspray (Merck KGaA, Darmstadt) behandelt und der automatisierten Färbung nach Papanicolaou zugeführt. Wie bereits erwähnt, gilt diese derzeit als Standard der Färbemethoden [19]. Nach Aufbringen eines Deckglases erfolgte die morphologische Befundung am Mikroskop anhand der in „1.1.6.4 Urinbasierte Diagnostik“ genannten Malignitätskriterien. Erfüllte das Präparat die morphologischen Kriterien einer high-grade-Läsion, wurde ein positives Testresultat festgehalten. Im Falle zweifelhafter Befunde oder wenn die Läsion eher als low-grade einzustufen war, wurde die Zytologie als suspekt eingeordnet. Lediglich wenn eine eindeutig unauffällige Probe vorlag, wurde die Zytologie als negativ gewertet [39].

### **2.2.2. FISH**

Die FISH dient dazu, mithilfe von spezifischen, fluoreszenzmarkierten DNA-Sonden numerische und strukturelle Chromosomenaberrationen in abgeschilferten Karzinomzellen im Urin nachzuweisen. Diese markierten einzelsträngigen DNA-Stücke binden selektiv an spezifische Zentromer-Regionen oder bekannte Gen-Loci. Das verwendete Testkit des Unternehmens Abbott (Abbott Molecular Inc., Downers Grove, IL, USA) umfasst vier verschiedene Sonden, drei gegen die Zentromer-Regionen der Chromosomen 3, 7, 17, sowie eine lokusspezifische Probe, welche komplementär zu einem Chromosomenabschnitt auf dem kurzen Arm von Chromosom 9 (9p21) ist. Im

ersten Schritt erfolgte die Zentrifugation der fixierten Urinprobe (Hettich Rotanta96R Zentrifuge bei 800 Umdrehungen für 12 Minuten, 600xG). Das vorbereitete Zellsediment wurde dann auf einen speziell beschichteten Objektträger (SuperFrost/Plus, Langenbrinck, Teningen) aufgebracht. Anschließend wurden die Präparate nach Anweisung des Herstellers mit mehreren Lösungen vorbehandelt und fixiert, sodass sie als nächstes dem FISH-Verfahren zugeführt werden konnten. Mithilfe einer Denaturierungslösung wurde die doppelsträngige DNA der Zellen in zwei Einzelstränge gespalten. Nach Zugabe der Sondenlösung und Versiegelung des Deckglases mit einer Gummilösung wurden die Präparate für 16 Stunden in einer Hybridisierungskammer inkubiert. Nach der Anwendung verschiedener Waschlösungen konnte die Befundung der Präparate mit dem Fluoreszenzmikroskop erfolgen (Zeiss-Axioskop mit der Vergrößerung 400x und mit den Filtern DAPI-Einzelbandpass, Einzelbandpass-Aqua, Einzelbandpass-Yellow, sowie Red/Green-Doppelbandpass). Der Test wurde als positiv klassifiziert, wenn bei mindestens vier Zellkernen drei Signale von mindestens zwei verschiedenen Chromosomen (3,7, oder 19) erkennbar waren oder wenn bei mindestens zwölf Zellkernen kein Fluoreszenzsignal für den Genlocus 9p21 auftrat [39].

### **2.2.3. NMP22**

Die Untersuchungsergebnisse der vorliegenden Arbeit sind auf den NMP22-ELISA zurückzuführen. Das Testkit des Herstellers Alere (Alere GmbH, Köln) enthält eine Streifenplatte mit 96 Kavitäten, die mit mononuklearen Antikörpern beschichtet sind. Diese Trägerplatte wurde nach einem initialen Waschvorgang nach Anweisung des Herstellers mit Standard-, Kontroll- und zu messenden Proben versehen. Unter der Berücksichtigung jeweils adäquater Inkubationszeiten und nachfolgender Waschungen wurden die mitgelieferten Reagenzien und die Färbelösung, sowie abschließend zum Anhalten der Farbentwicklungsreaktion 2-molare Schwefelsäure hinzugegeben. Mithilfe eines Photometers wurde anschließend die Absorption der Proben bei 490nm bestimmt. Das quantitative Testergebnis (in U/ml) konnte mittels einer jeweils



individuellen Standardkurve abgelesen werden [39]. NMP22-Werte  $<10$  U/ml wurden als negativ, Konzentrationen  $\geq 10$  U/ml als positiv gewertet.

#### **2.2.4. ImmunoCyt/uCyt+**

Der ImmunoCyt-Test nutzt eine Zusammensetzung drei verschiedener monoklonaler Antikörper gegen tumor-assoziierte Oberflächenantigene, wie CEA (Carcinoembryonales Antigen) und mucin-like glycoprotein (MUCLIN). Diese Antikörper sind wiederum mit Fluoreszenzfarbstoffen gekennzeichnet [45]. In dieser Studie wurde der Test ImmunoCyt/uCyt+ des Herstellers Scimedx (Scimedx Corporation, Denville, New Jersey, USA) verwendet. Zur Herstellung des Präparates wurde die jeweilige Urinprobe vor der Immunreaktion durch eine Filterspritze gedrückt. Die Filteroberfläche wurde auf einem Objektträger abgeklatscht und das gewonnene Material darauf fixiert. Anschließend erfolgte zur Durchführung der Immunreaktion die Spülung der Präparate in verschiedenen Bädern. Die Befundung erfolgte am Fluoreszenzmikroskop (Zeiss Axioskop mit den Vergrößerungen 20x und 40x.). Unter der Voraussetzung von mindestens 500 Zellen im Präparat gilt der Test als positiv, wenn wenigstens ein rotes oder grünes Fluoreszenzsignal einer Epithelzelle zu finden ist [39].

### **2.3. Diagnostik des oberen Harntraktes**

Für die vorliegende Studie war es notwendig eine geeignete diagnostische Methode auszuwählen, um das Vorliegen eines Tumors zu verifizieren bzw. unauffällige Urothelverhältnisse im oberen Harntrakt nachzuweisen. Die verschiedenen diagnostischen Methoden wurden in der Einleitung erläutert. Obwohl die CT-Urographie mittlerweile den Goldstandard in der Bildgebung von Tumoren des oberen Harntraktes darstellt, ist sie für die vorliegende Arbeit nicht als Kontrolluntersuchung geeignet. Ihre Sensitivität sinkt bei kleinen Läsionen (kleiner als 3mm) auf nur noch 40% und die Erkennung flacher Läsionen stellt ein Problem dar [1, 12]. Im Gegensatz dazu ermöglicht die URS eine umgehende Gewebebiopsie auffälliger Areale und somit ein histopathologisch bewiesenes Ergebnis. Außerdem ist mithilfe der URS überhaupt erst die

Gewinnung von Spülurin aus dem Nierenbecken und Harnleiter möglich. Somit kann für die vorliegende Arbeit die URS und die assoziierte Gewebeentnahme als Standard angesehen werden, um das Vorliegen eines etwaigen Tumors zu beweisen bzw. sein pathologisch verifiziertes TNM-Stadium und Grading festzustellen oder die Tumorfreiheit des oberen Harntraktes darzulegen. Bei rund 80% der in die Studie eingeschlossenen Patienten ist eine zum Zeitpunkt der Uringewinnung durchgeführte URS Grundlage der Bewertung, ob ein Tumor des oberen Harntraktes vorliegt.<sup>13</sup>

## **2.4. Einbezug der Verhältnisse in der Harnblase**

Die Harnblase und etwaige dort lokalisierte Urothelkarzinome nehmen in der vorliegenden Arbeit eine besondere Stellung ein. Zum einen soll ein vorhandenes Blasenkarzinom als möglicher Störfaktor berücksichtigt werden, zum anderen soll auch die onkologische Vorgeschichte als ein möglicher Einfluss auf die Urintests des oberen Harntraktes in Erwägung gezogen werden. Zu diesem Zweck wurde erstens eine Testevaluation unter Einschluss aller Patienten mit Harnblasenkarzinom durchgeführt<sup>14</sup>, zweitens wurden die Testparameter aber gesondert unter Ausschluss von Patienten mit einem Blasenkarzinom ermittelt.<sup>15</sup> Im Rahmen dieses Ausschlussverfahrens wurden dann auch Patienten aussortiert, die sowohl ein Urothelkarzinom der Harnblase, als auch des oberen Harntraktes aufwiesen. Die Abbildungen 2 und 3 auf der nachfolgenden Seite verdeutlichen schematisch die beiden Betrachtungsweisen und die Kriterien für eine positive Tumorwertung in der statistischen Analyse.

Darüber hinaus wurde der gegenwärtige Zustand bezüglich eines etwaigen Urothelkarzinoms der Blase in drei Gruppen aufgeteilt. So wird unterschieden zwischen Patienten, die zum Zeitpunkt der Urinuntersuchung und auch

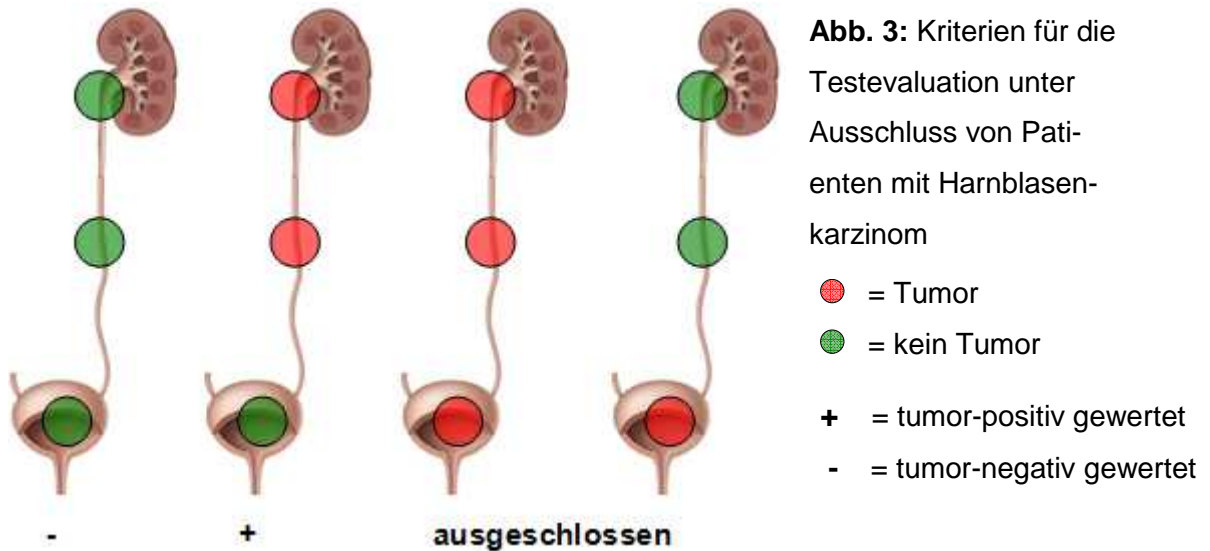
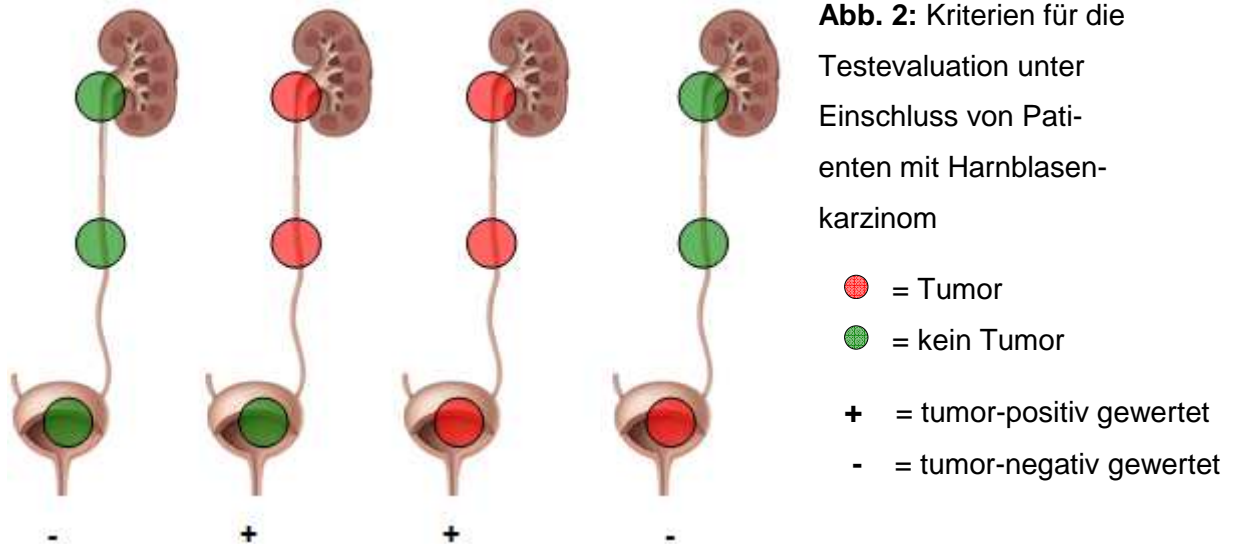
---

<sup>13</sup> auch 3.1.6. Ureterorenoskopie (URS), S. 46

<sup>14</sup> 3.3. Testevaluation unabhängig vom Tumorstadium, Differenzierungsgrad oder Zustand der Harnblase, S. 47

<sup>15</sup> 3.4. Testevaluation unter Ausschluss von Patienten mit Blasenkarzinom, S. 51

innerhalb der letzten acht Wochen vor der Testdurchführung kein Blasenkarzinom hatten, Patienten die zwar am Datum der Harnmarkerbestimmung kein Blasenkarzinom hatten, bei denen sich aber innerhalb der letzten acht Wochen ein auffälliger histopathologischer Befund in der Blase ergeben hatte und abschließend Patienten mit einem gesicherten aktuellen Urothelkarzinom der Blase.<sup>16</sup>



(Abb. 2 und 3 modifiziert, nach [89])

---

<sup>16</sup> auch 3.1.3.5 Zustand der Harnblase, S. 45

## **2.5. Statistische Analyse**

Die statistische Auswertung erfolgte mit dem Programm JMP® zur statistischen Datenanalyse (Version 7.0, SAS Institute, Cary, North Carolina, USA).

Dabei wurde der Cochran-Armitage Trend-Test angewendet. Im Rahmen dessen besteht dann ein signifikanter Zusammenhang der Variablen, wenn die Irrtumswahrscheinlichkeit unter 5% liegt, bzw. wenn der ermittelte p-Wert kleiner ist als 0,05 ( $p < 0,05$ ).

## **2.6. Datenschutz**

Alle Daten wurden vertraulich behandelt. Die ärztliche Schweigepflicht wurde beachtet. Nach Abschluss der Datenerhebung wurden die Daten anonymisiert, sodass eine Rückverfolgung der daraus gewonnenen Ergebnisse zu einzelnen Patienten nicht möglich ist. Die Auflagen des Datenschutzgesetzes wurden beachtet. Die verwendeten Daten wurden ausschließlich mithilfe eines klinikinternen Computers analysiert, zu dem lediglich autorisierte Mitarbeiterinnen und Mitarbeiter der Klinik für Urologie Zugang hatten, die direkt an der Datenerhebung beteiligt waren.

## **2.7. Ethik**

In Bezug auf vorhergehende, bereits durchgeführte Harnmarkerstudien der Universitätsklinik Tübingen mit vergleichbarem Studiendesign wurde der Tübinger Ethikkommission unter der Leitung von Herrn Professor Dr. Luft ein Prüfplan vorgelegt und das Vorhaben als positiv begutachtet. Das Ethik-Votum erhielt die Prüfnummer 400/2009A.

## **3. Ergebnisse**

### **3.1. Eigenschaften des Patientenkollektivs**

In die Studie wurden abschließend 309 Patienten eingeschlossen. Da einzelne Patienten doppelt in der Datenbank auftreten können, wenn bei ihnen die relevante Untersuchung auf beiden Seiten des oberen Harntraktes durchgeführt wurde, entspricht diese Patientenzahl 385 Einträgen bzw. Urinproben in der Datenbank.

#### **3.1.1. Alters- und Geschlechterverteilung**

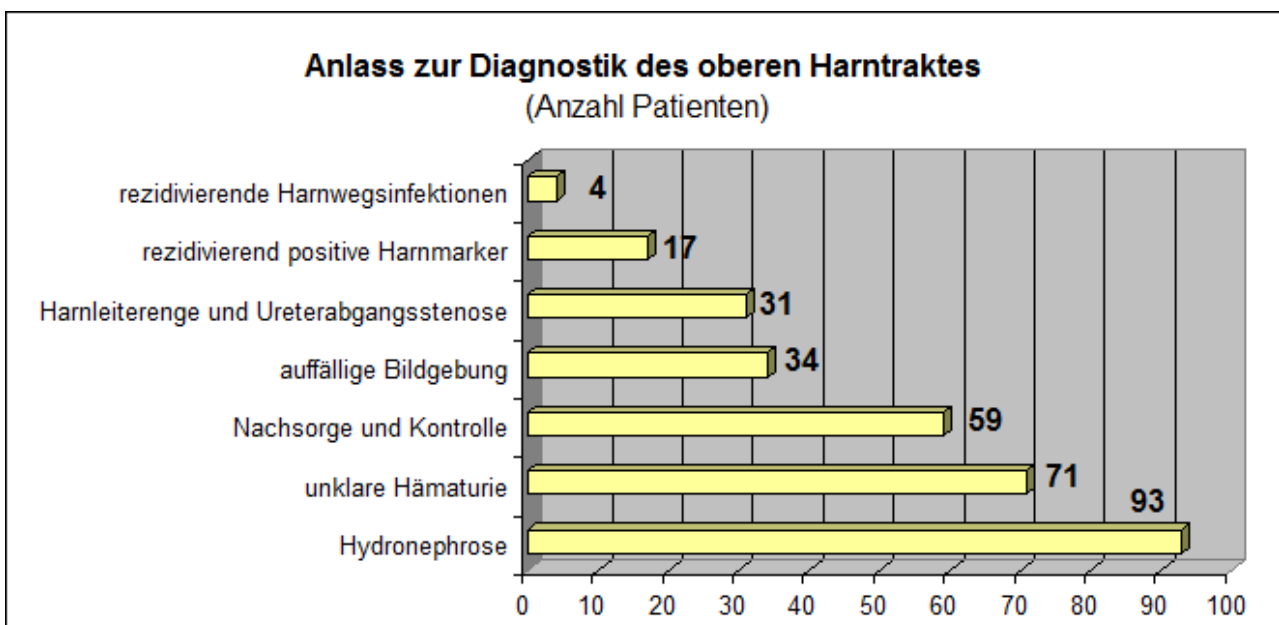
Der Mittelwert des Patientenalters zum Zeitpunkt der Urinentnahme beträgt 62,8 Jahre mit einer Spannweite vom 15. bis 91. Lebensjahr. Es wurden 185 männliche und 124 weibliche Patienten in die Studie eingeschlossen. Dies entspricht einer diskreten Prädominanz männlicher Patienten im Verhältnis 1,49 : 1.

#### **3.1.2. Anlass zur Diagnostik des oberen Harntraktes**

In der Datenbank wurde die grundlegende urologische Symptomatik des Patienten und somit der Anlass zur Durchführung einer Abklärung des oberen Harntraktes festgehalten. Daraus ergibt sich für die 309 eingeschlossenen Patienten die in Abbildung 4 dargestellte Verteilung. Berücksichtigt wurde dabei der im Vordergrund stehende klinische Aspekt und Auffälligkeiten im Rahmen vorausgegangener Untersuchungen, die zur Planung des diagnostischen Eingriffs, überwiegend der Ureterorenoskopie führten. Weitere parallel auftretende Symptome im Hintergrund wurden dementsprechend nicht festgehalten.

Der mit 93 Patienten (30,1%) am häufigsten enthaltene Grund, der zur Durchführung der Untersuchung veranlasste, ist die Harnabflussstörung im Bereich der ableitenden Harnwege mit dem (überwiegend sonographischen) Bild einer Hydronephrose bzw. Ektasie des Nierenbeckens. Mit diesem Bereich sind auch die 31 Patienten assoziiert, bei denen eine Ureterabgangsstenose oder Harnleiterenge die weiterführende Diagnostik zur Folge hatte. Unklare,

persistierende Hämaturien waren bei 71 Patienten (23,0%) der entscheidende Beweggrund zur Durchführung einer anschließenden Untersuchung. Bei 59 Patienten (19,1%) wurde die Abklärung des oberen Harntraktes aufgrund der Einbindung in die uroonkologische Nachsorge oder bei der Nachbeobachtung eines einst pathologischen Befundes im oberen Harntrakt durchgeführt. Patienten, welche beispielsweise im Rahmen ihrer Tumornachsorge regelmäßig mithilfe von ausgewählten Urinuntersuchungen kontrolliert wurden, erfuhren dann eine Diagnostik des oberen Harntraktes, wenn ihre Harnmarker rezidivierend positive Ergebnisse lieferten und gehen somit in die Statistik ein. Dies war bei 17 Patienten der Fall. Bei 34 Patienten war eine zuvor durchgeführte radiologische Bildgebung in der Form auffällig, dass zu einer URS geraten wurde. Darunter fielen überwiegend Patienten mit einer neu aufgetretenen pathologischen Veränderung in der Abdomen-Computertomographie, aber auch anderen uroradiologischen Untersuchungen, beispielsweise beim Staging im Rahmen eines malignen Prozesses. Selten (bei nur vier Patienten) gaben rezidivierende Harnwegsinfekte unklarer Genese Anlass zur Abklärung und Fokussuche im oberen Harntrakt.



**Abb. 4:** Verteilung der jeweiligen Beweggründe zur Durchführung einer Diagnostik des oberen Harntraktes (die Zahlenangaben entsprechen der Anzahl von Patienten).

### **3.1.3. Urothelkarzinome**

Von 309 Patienten hatten 83 Patienten (26,9%) zum Zeitpunkt der Urinuntersuchung ein histologisch nachgewiesenes Urothelkarzinom. Davon befanden sich 50 Urothelkarzinome im oberen Harntrakt, während die Blase tumorfrei war. Bei 24 Patienten konnte zum Zeitpunkt der Testdurchführung ein Urothelkarzinom der Blase bei unauffälligem oberem Harntrakt nachgewiesen werden. Bei neun Patienten zeigte sich zeitgleich sowohl ein Urothelkarzinom in der Blase, als auch im oberen Harntrakt. Bei diesen Patienten mit Karzinom im oberen und unteren Harntrakt wurde jeweils nur das Stadium des Nierenbecken- bzw. Harnleiter-Tumors berücksichtigt. Insgesamt beinhaltet das Patientenkollektiv also 59 Patienten mit einem Urothelkarzinom im oberen Harntrakt (19,1%).

#### *3.1.3.1. Tumorstadien*

Insgesamt 52 von 83 diagnostizierten Malignomen (62,7%) waren nicht-invasiv, befanden sich also im Stadium Ta (38 Patienten) oder T1 (14 Patienten). 22 Patienten (26,5%) hingegen hatten zum Zeitpunkt der Urinuntersuchung ein Urothelkarzinom mit muskel-invasivem Wachstum, was den Tumorstadien T2 bis T4 entspricht. Bei insgesamt 15 Patienten konnte ein Carcinoma in situ nachgewiesen werden, wobei davon neun Patienten (10,8%) ein pures Carcinoma in situ, also diese Form des urothelialen Malignoms als einzige Ausprägung besaßen und bei sechs weiteren Patienten das Carcinoma in situ zusätzlich zu einem höhergradigen Urothelkarzinom, also konkomitant auftrat. Demnach gehen die konkomitanten Carcinomata in situ nicht in die weiterführende Statistik ein, da bereits das höhergradige Tumorstadium einbezogen wurde. Tabelle 4 auf der nachfolgenden Seite stellt die Verteilung der Tumorstadien nach der TNM-Klassifikation und die jeweilige Lokalisation im Harntrakt im Detail dar.

	Tumorstadium							gesamt
	nicht-invasiv		muskel-invasiv			Carcinoma in situ		
	Ta	T1	T2	T3	T4	pures Cis	konkomitantes Cis	
<b>Blase</b>	11	2	5	3	0	3	(5)	24
<b>OHT</b>	24	11	4	5	1	5	(0)	50
<b>Blase + OHT</b>	3	1	3	1	0	1	(1)	9
<b>gesamt</b>	38	14	12	10	1	9	(6)	83
	52 (62,7%)		22 (26,5%)			(15)		

**Tab. 4:** Verteilung der Tumorstadien nach der TNM-Klassifikation abhängig von der Lokalisation im Harntrakt (die Zahlenangaben entsprechen der Anzahl von Patienten; OHT = Oberer Harntrakt, Cis = Carcinoma in situ)

### 3.1.3.2. Differenzierungsgrade

Tabelle 5 zeigt die Verteilung der Differenzierungsgrade nach der WHO-Klassifikation abhängig von der Lokalisation im Harntrakt. Dabei wiesen 24 Patienten (28,9%) ein gut differenziertes Urothelkarzinom mit dem Differenzierungsgrad G1 auf. 32 Neoplasien (38,6%) wurden als mäßig differenziert (G2) eingestuft, bei 18 Patienten (21,7%) zeigte der histopathologische Befund niedrig differenziertes malignes Gewebe.

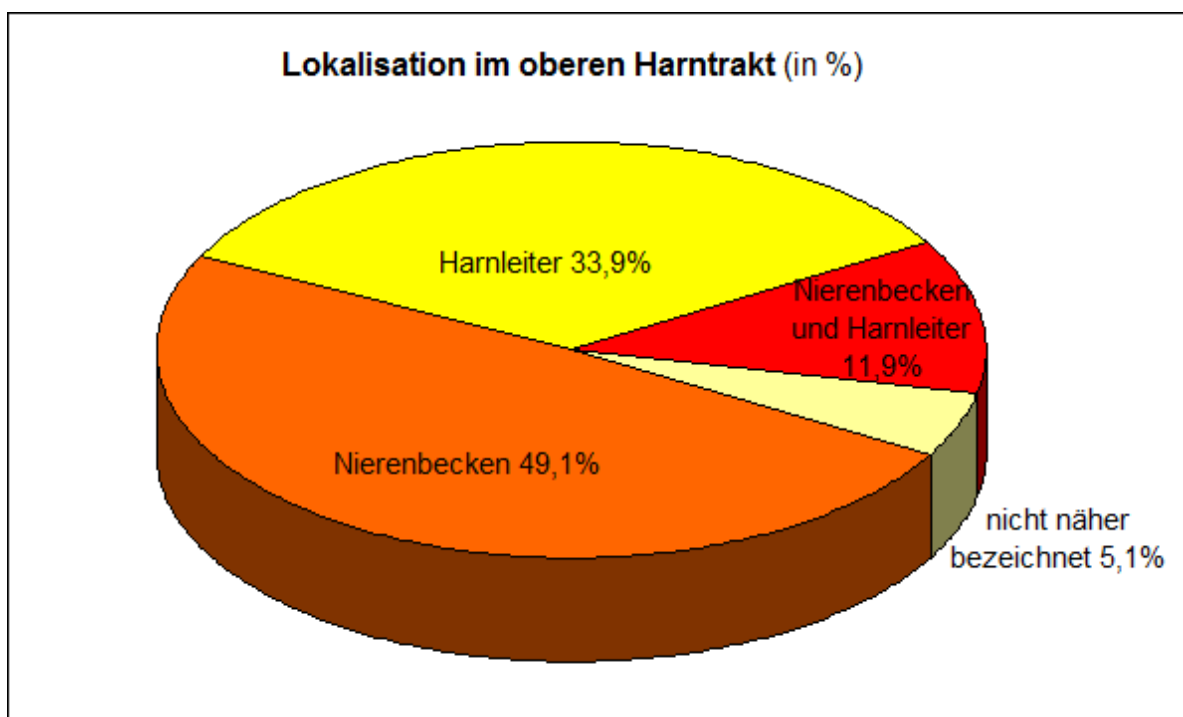
	Differenzierungsgrad			pures Cis	gesamt
	G1	G2	G3		
<b>Blase</b>	1	10	10	3	24
<b>OHT</b>	21	18	6	5	50
<b>Blase + OHT</b>	2	4	2	1	9
<b>gesamt</b>	24 (28,9 %)	32 (38,6 %)	18 (21,7%)	9	83

**Tab. 5:** Verteilung der Differenzierungsgrade nach der WHO-Klassifikation abhängig von der Lokalisation im Harntrakt (die Zahlenangaben entsprechen der Anzahl von Patienten; OHT = Oberer Harntrakt).



### 3.1.3.3. Lokalisation im oberen Harntrakt

Von allen 59 Tumoren des oberen Harntraktes waren 29 im Nierenbecken lokalisiert (49,1%), 20 konnten dem Harnleiter zugeteilt werden (33,9%). Bei sieben Patienten waren sowohl Nierenbecken als auch Harnleiter betroffen (11,9%). Drei Patienten konnten bezüglich der Lokalisation des Urothelkarzinoms nicht genauer eingestuft werden (5,1%). Abbildung 5 zeigt die Anteile der jeweiligen Lokalisation des oberen Harntrakt-Tumors zum Zeitpunkt der Urinentnahme.



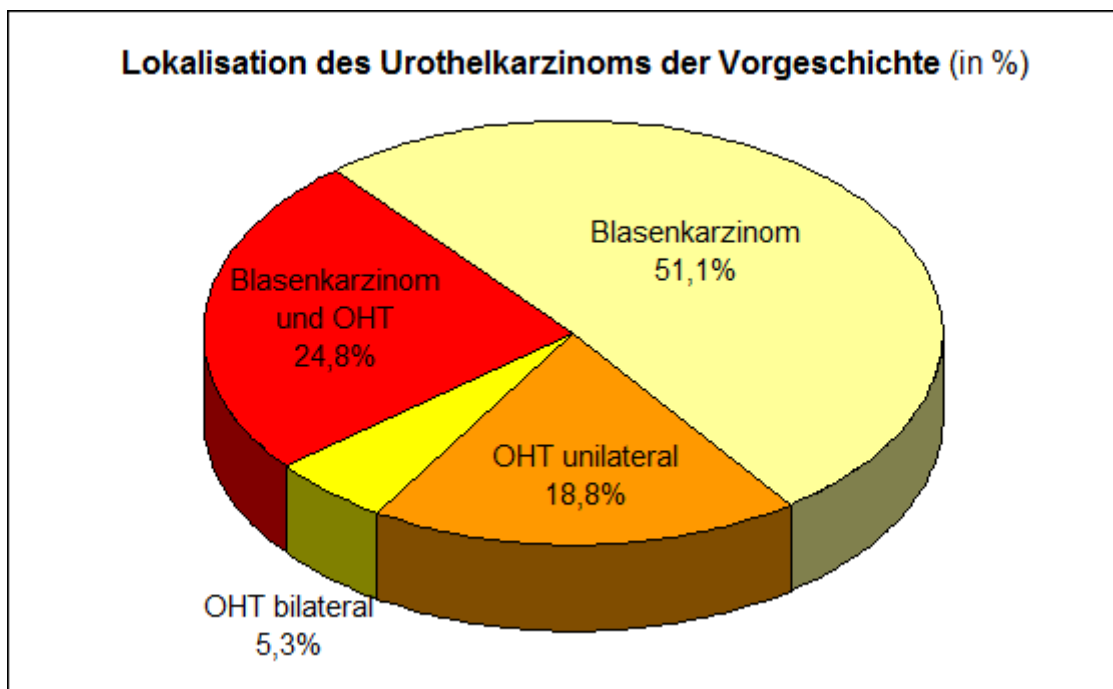
**Abb. 5:** Lokalisation des Urothelkarzinoms im oberen Harntrakt (in %) zum Zeitpunkt der Urinentnahme.

### 3.1.3.4. Vorgeschichte

Bei 133 der 309 in die Studie eingeschlossenen Patienten war schon vor dem Zeitpunkt der zu evaluierenden Urinuntersuchung des oberen Harntraktes bereits ein Urothelkarzinom aufgetreten (43,0%). Die übrigen 176 Patienten hatten bis zum Zeitpunkt der Uringewinnung kein gesichertes Urothelkarzinom in der Vorgeschichte. Unter den 24 Patienten mit einem Harnblasenkarzinom befanden sich 20 Patienten mit der Vorgeschichte eines Urothelkarzinoms

(83,3%). Von 50 Patienten, bei denen ein Tumor des oberen Harntraktes diagnostiziert wurde, konnte bei 33 bereits in der Vergangenheit ein Urothelkarzinom festgestellt werden (66,0%). Unter den Patienten, die sowohl ein Urothelkarzinom in der Blase, als auch im oberen Harntrakt hatten, waren sieben diesbezüglich zuvor schon einmal in Behandlung gewesen. Insgesamt beträgt damit der Anteil von Patienten mit einer relevanten Vorgeschichte an allen Patienten mit einem Tumor im oberen Harntrakt 67,8% (40 von 59).

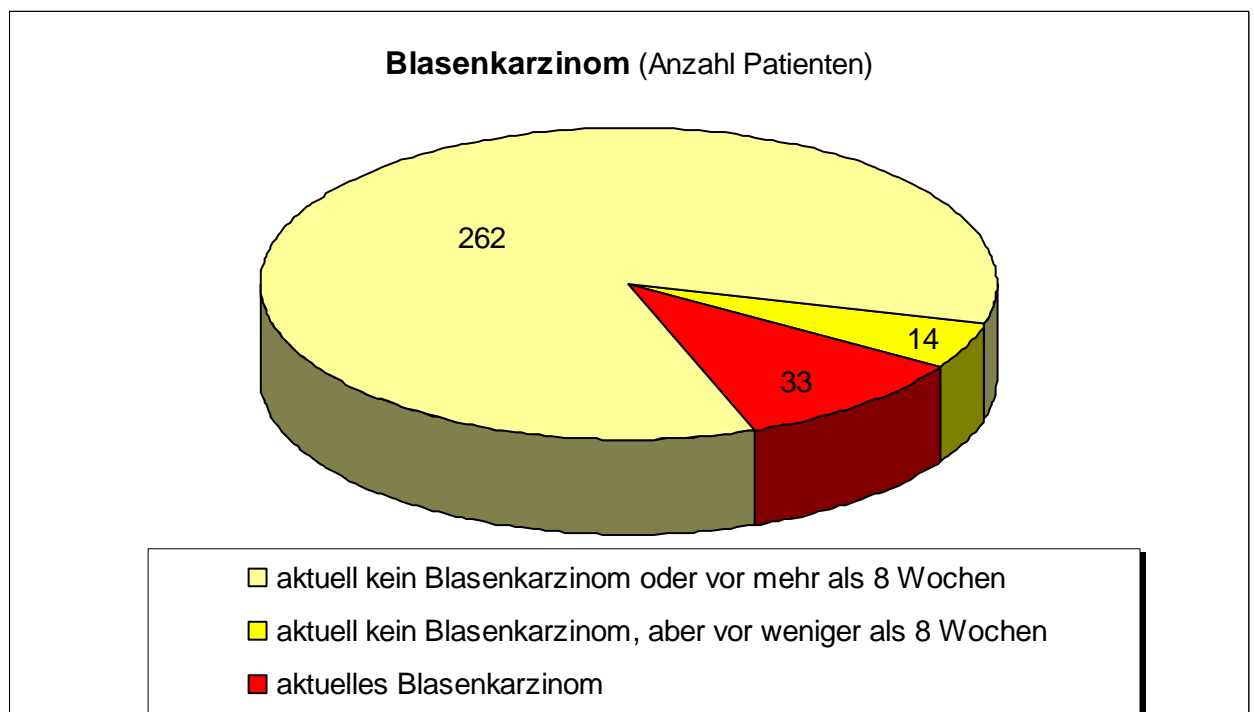
Betrachtet man ausschließlich die Gruppe der 133 Patienten mit uroonkologisch relevanter Vorgeschichte ergibt sich eine Verteilung (Abb. 6) bezüglich der Lokalisation des Urothelkarzinoms bei der Erstdiagnose. Bei 68 Patienten war das Urothelkarzinom aus der Vorgeschichte in der Harnblase lokalisiert (51,1%). In 32 Fällen war ausschließlich der obere Harntrakt betroffen gewesen und zwar bei 25 Patienten (18,8%) einseitig, bei weiteren sieben Patienten (5,3%) bilateral. Bei 33 Patienten lieferte die Vorgeschichte sowohl ein Urothelkarzinom der Harnblase als auch des oberen Harntraktes (24,8%).



**Abb. 6:** Lokalisation des Urothelkarzinoms bei der Erstdiagnose (in %) bei Patienten (133) mit einem Urothelkarzinom in der Vorgeschichte (OHT = Tumor des oberen Harntraktes).

### 3.1.3.5. Zustand der Harnblase

Wie bereits erwähnt, wurden alle Patienten hinsichtlich der Harnblase in drei Gruppen eingeteilt. Abbildung 7 zeigt die Verteilung der Patienten auf die drei genannten Gruppen. Bei 262 Patienten (84,8%) wurde weder während der Untersuchungen im Rahmen der Urinentnahme, noch in den davor liegenden acht Wochen ein Urothelkarzinom der Blase diagnostiziert. Die 33 Patienten mit aktuellem Blasenkarzinom setzen sich zusammen aus 24 Patienten mit ausschließlichem Befall der Harnblase und neun<sup>17</sup> weiteren Patienten mit zusätzlicher Involvierung des oberen Harntraktes.



**Abb. 7:** Zustand der Harnblase bezüglich eines etwaigen Urothelkarzinoms zum Zeitpunkt der Urinentnahme (in **Anzahl Patienten**; aktuell = zur Zeit der Urinentnahme).

---

<sup>17</sup> auch Tab. 4 und 5: Zeile „Blase + OHT“ – gesamt, S. 42

#### **3.1.4. Harnableitung nach Zystektomie**

In die Studie wurden 35 Patienten eingeschlossen, bei denen aufgrund eines Urothelkarzinoms der Harnblase eine radikale Zystektomie und Anlage einer orthotopen Ersatzblase erfolgt war. Dabei wurde auch die Anlage eines Ileum-Conduit, nicht aber die Anlage eines Mainz-Pouches als Neoblase gewertet. Unter den Patienten mit Neoblase befanden sich sieben mit einem Rezidiv des Urothelkarzinoms im oberen Harntrakt.

#### **3.1.5. Hämaturie und Harnwegsinfekt**

Bei allen in die Studie eingeschlossenen Patienten konnte ein aktueller Urinstatus zum jeweiligen Zeitpunkt der Uringewinnung erhoben werden. Um den verschiedenen Zeitpunkten und möglicherweise variierenden Urinverhältnissen Rechnung zu tragen, wenn die relevante Untersuchung bilateral durchgeführt wurde, wurde hierbei die Anzahl der Urinproben betrachtet. Von den insgesamt 385 Urinproben wiesen 301 (78,2%) eine Makro- oder Mikrohämaturie auf, 86 Proben (22,3%) zeigten Zeichen eines Harnwegsinfektes.<sup>18</sup>

#### **3.1.6. Ureterorenoskopie (URS)**

Bei 247 Patienten, also 79,9% aller Untersuchten war eine zum Zeitpunkt der Uringewinnung durchgeführte URS Grundlage der Bewertung, ob ein Tumor des oberen Harntraktes vorliegt. Bei nur 62 Patienten konnte keine URS, sondern anderweitige Diagnostik des oberen Harntraktes durchgeführt werden. Hierbei handelt es sich fast ausschließlich um eine retrograde Ureteropyelografie. Bei allen 59 Patienten mit einem Tumor des oberen Harntraktes wurde eine URS durchgeführt.

---

<sup>18</sup> 2.1.1 Datenbank, S. 30

### 3.2. Verteilung der Testergebnisse

Die verschiedenen Harnmarkertests wurden unterschiedlich häufig verwendet. Der bei weitem am häufigsten angewendete Test war die Zytologie. Diese wurde bei 379 (98,4%) durchgeführt. Bei fünf Patienten lag kein verwertbares Ergebnis der Zytologie vor. Bei 151 Einträgen fiel der Test positiv aus (39,8%), 228 Mal lieferte der Test ein negatives Ergebnis (60,2%).

Für die FISH wurden in der Datenbank 171 verwertbare Ergebnisse erfasst. Dies entspricht einem Anteil von 44,4% aller Einträge. Dabei waren 90 Proben positiv (52,6%), ein negatives Testergebnis ergab sich bei 81 Einträgen (47,4%).

Der quantitative Nachweis des Nuclear Matrix Protein NMP22 wurde nur bei 40 Einträgen der Datenbank durchgeführt. Dabei war das Ergebnis bei 38 Tests positiv (95%). Zweimal lieferte der Test ein negatives Ergebnis.

Für den ImmunoCyt- bzw. uCyt+-Test lag nur bei zehn Patienten ein eindeutiges Ergebnis vor. Bei vier Patienten war die Urinprobe positiv, bei sechs negativ.

Tabelle 6 fasst die genaue Verteilung der Testergebnisse zusammen.

Test	Zytologie	FISH	NMP22	uCyt+
positiv	151	90	38	4
negativ	228	81	2	6
gesamt	379	171	40	10

Tab. 6: Verteilung der Testergebnisse (die Zahlenangaben entsprechen der Anzahl von Urinproben)

### 3.3. Testevaluation unabhängig vom Tumorstadium, Differenzierungsgrad oder Zustand der Harnblase

In der Gruppe der Patienten, bei denen zum Zeitpunkt der Urinuntersuchung kein Tumor im oberen Harntrakt festgestellt werden konnte, sind entsprechend dennoch Patienten enthalten, die ein Urothelkarzinom der Harnblase zum entsprechenden Zeitpunkt hatten.

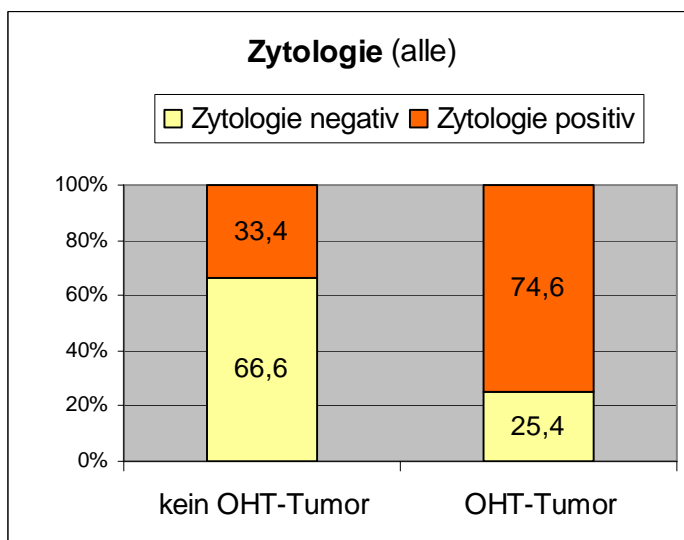
### 3.3.1. Zytologie

Von den 59 histologisch gesicherten Tumoren des oberen Harntraktes ergab die Zytologie bei 44 zugeordneten Urinproben ein positives Testergebnis. Bei 107 weiteren Proben war die Zytologie ebenfalls positiv, obwohl in diesen Fällen nachweislich kein Urothelkarzinom des oberen Harntraktes vorlag. Unter den insgesamt 151 Zytologie-positiven Proben fanden sich also 44 tatsächliche Urothelkarzinome des oberen Harntraktes. Von 320 zytologischen Untersuchungen von Patienten ohne Nierenbecken- oder Harnleiterkarzinom fielen 213 Tests negativ aus.

Aus der unten stehenden Tabelle (Tab. 7) ergeben sich daher für die Zytologie eine Sensitivität von 74,6% und eine Spezifität von 66,6%, wenn alle Tumorstadien und Differenzierungsgrade einbezogen werden.

	Kein Tumor im OHT	Tumor des OHT	Sensitivität	74,58
			Spezifität	66,56
Zytologie negativ	213	15	Positiver prädiktiver Wert PPV	29,14
Zytologie positiv	107	44	Negativer prädiktiver Wert NPV	93,42
			Diagnostische Genauigkeit	67,81

**Tab. 7:** Angabe der absoluten Anzahl und Darstellung der resultierenden grundlegenden Testparameter der Zytologie (Patienten mit Blasenkarzinom eingeschlossen; OHT = Oberer Harntrakt)



**Abb. 8:** Anteile Urinproben mit positivem bzw. negativem Ergebnis der Zytologie in Abhängigkeit vom Vorhandensein eines Tumors im oberen Harntrakt (OHT): **Zahlenangaben in Prozent** (alle = Patienten mit Blasenkarzinom eingeschlossen)

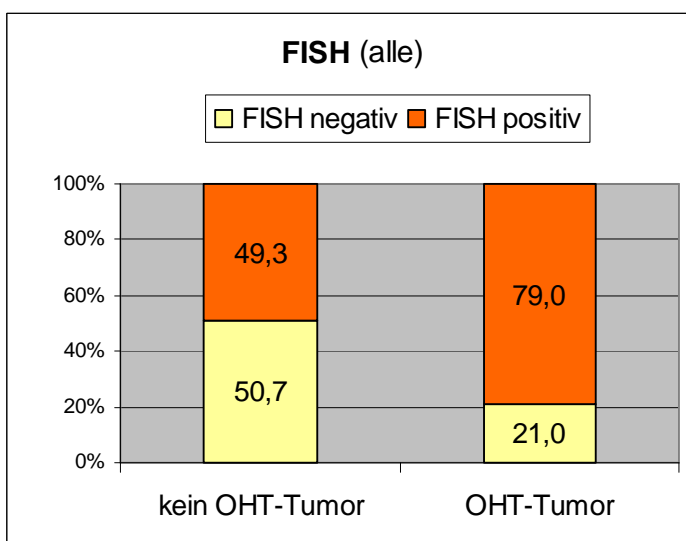
### 3.3.2. FISH

Von 19 nachgewiesenen Urothelkarzinomen des Nierenbeckens und Harnleiters wurden 15 korrekt durch die FISH erkannt. Bei weiteren 75 Urinproben ergab die FISH ebenso ein positives Ergebnis, wenngleich bei diesen Patienten endoskopisch keine Auffälligkeiten festzustellen waren. In den insgesamt 90 Untersuchungen mit positivem Testergebnis waren 15 definitive Urothelkarzinome des oberen Harntraktes enthalten. 152 Proben von Patienten ohne Nierenbecken- oder Harnleitertumor wurden untersucht. Bei 77 dieser Proben lieferte die FISH ein negatives Ergebnis.

Die assoziierte Tabelle (Tab. 8) liefert dementsprechend für alle Tumorstadien und Differenzierungsgrade eine Sensitivität für die FISH von rund 79% und eine Spezifität von 50,7%.

	<b>Kein Tumor im OHT</b>	<b>Tumor des OHT</b>	<b>Sensitivität</b>	78,95
			<b>Spezifität</b>	50,66
<b>FISH negativ</b>	77	4	Positiver prädiktiver Wert PPV	16,66
<b>FISH positiv</b>	75	15	Negativer prädiktiver Wert NPV	95,06
			Diagnostische Genauigkeit	53,80

**Tab. 8:** Angabe der absoluten Anzahl und Darstellung der resultierenden grundlegenden Testparameter der FISH (Patienten mit Blasenkarzinom eingeschlossen; OHT = Oberer Harntrakt)



**Abb. 9:** Anteile Urinproben mit positivem bzw. negativem Ergebnis der FISH in Abhängigkeit vom Vorhandensein eines Tumors im oberen Harntrakt (OHT): **Zahlenangaben in Prozent** (alle = Patienten mit Blasenkarzinom eingeschlossen)

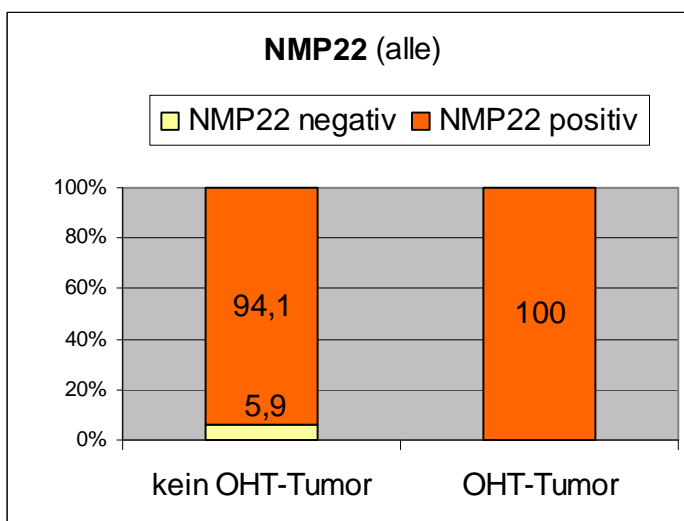
### 3.3.3. NMP22

Der NMP22-Test entdeckte alle sechs festgestellten Tumoren des oberen Harntraktes, war also in all diesen Fällen positiv. Dementsprechend kann die Sensitivität hier mit 100% angegeben werden (Tab. 9). Bei weiteren 32 der insgesamt 40 durchgeführten Tests war die Probe allerdings ebenfalls NMP22-positiv, obwohl kein Tumor vorlag. Insgesamt fanden sich unter den 38 positiven Testergebnissen sechs Urothelkarzinome im oberen Harntrakt.

Von 34 Patienten ohne Tumor des oberen Harntraktes ergaben nur zwei Urinproben ein negatives Testergebnis. Die Spezifität beträgt somit 5,9%.

	Kein Tumor im OHT	Tumor des OHT	Sensitivität	100
			Spezifität	5,88
NMP22 negativ	2	0	Positiver prädiktiver Wert PPV	15,79
NMP22 positiv	32	6	Negativer prädiktiver Wert NPV	100
			Diagnostische Genauigkeit	20

**Tab. 9:** Angabe der absoluten Anzahl und Darstellung der resultierenden grundlegenden Testparameter des Tests auf NMP22 (Patienten mit Blasenkarzinom eingeschlossen; OHT = Oberer Harntrakt)



**Abb. 10:** Anteile Urinproben mit positivem bzw. negativem Ergebnis des Tests auf NMP22 in Abhängigkeit vom Vorhandensein eines Tumors im oberen Harntrakt (OHT): **Zahlenangaben in Prozent** (alle = Patienten mit Blasenkarzinom eingeschlossen)



### 3.3.4. ImmunoCyt / uCyt+

Unter den zehn untersuchten Patienten fand sich ein einziges Urothelkarzinom des linken Harnleiters. Der aus der Urinprobe dieses Patienten durchgeführte ImmunoCyt-Test lieferte ein positives Ergebnis.

Die Testspezifität kann mit 66,7% angegeben werden (Tab. 10).

	Kein Tumor im OHT	Tumor des OHT	Sensitivität	100
			Spezifität	66,67
uCyt+ negativ	6	0	Positiver prädiktiver Wert PPV	25
uCyt+ positiv	3	1	Negativer prädiktiver Wert NPV	100
			Diagnostische Genauigkeit	70

**Tab. 10:** Angabe der absoluten Anzahl und Darstellung der resultierenden grundlegenden Testparameter des uCyt+ (Patienten mit Blasenkarzinom eingeschlossen; OHT = Oberer Harntrakt)

## 3.4. Testevaluation unter Ausschluss von Patienten mit Blasenkarzinom

Bei der Bewertung der hierunter genannten Harnmarkeruntersuchungen wurden nun Urinproben, zu deren Entnahmedatum zusätzlich zum Tumor des oberen Harntraktes auch ein Urothelkarzinom in der Harnblase vorlag, ausgeschlossen. Zudem wurden bei der folgenden Evaluation Proben eliminiert, wenn der Patient ein relevantes Harnblasenkarzinom hatte.

### 3.4.1. Zytologie

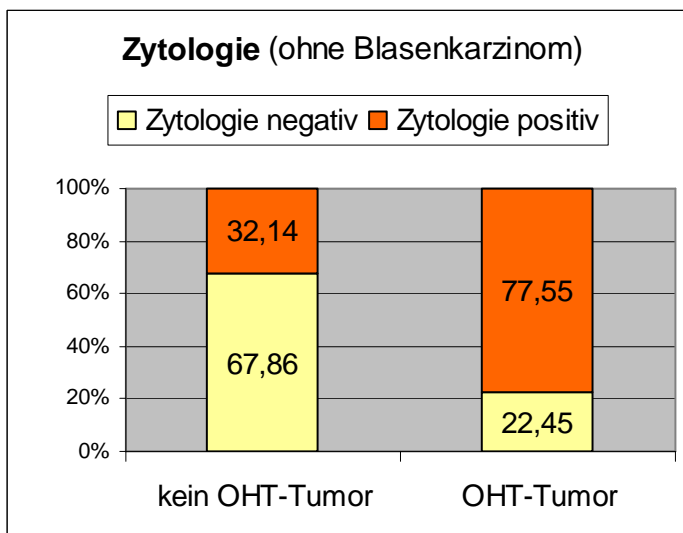
Nach Abzug der unter Vorhandensein eines Blasenkarzinoms gewonnenen Testergebnisse blieben von insgesamt 379 zytologischen Untersuchungen 329 verwertbare Befunde. Von den verbleibenden 49 Urinproben aus Patienten mit einem Urothelkarzinom des oberen Harntraktes lieferten 38 ein positives Testergebnis der Zytologie. Bei 90 zusätzlichen Untersuchungen war die Zytologie ebenfalls positiv, obwohl in diesen Fällen kein Tumor des oberen

Harntraktes nachgewiesen werden konnte. Unter den insgesamt 128 Zytologie-positiven Proben fanden sich also 38 wirkliche Urothelkarzinome des Nierenbeckens bzw. Harnleiters. Von 280 Urinproben tumorfreier Patienten lieferte in 190 Fällen auch die zytologische Untersuchung ein unauffälliges Ergebnis.

Aus der folgenden Tabelle (Tab. 11) ergeben sich daher für die Zytologie unter Ausschluss aller Patienten mit Blasenkarzinom zum Zeitpunkt der Uringewinnung eine Sensitivität von 77,6% und eine Spezifität von 67,9%.

	<b>Kein Tumor im OHT</b>	<b>Tumor des OHT</b>	<b>Sensitivität</b>	77,55
			<b>Spezifität</b>	67,86
<b>Zytologie negativ</b>	190	11	Positiver prädiktiver Wert PPV	29,69
<b>Zytologie positiv</b>	90	38	Negativer prädiktiver Wert NPV	94,53
			Diagnostische Genauigkeit	69,30

**Tab. 11:** Angabe der absoluten Anzahl und Darstellung der resultierenden grundlegenden Testparameter der Zytologie (Patienten mit Blasenkarzinom ausgeschlossen; OHT = Oberer Harntrakt)



**Abb. 11:** Anteile Urinproben mit positivem bzw. negativem Ergebnis der Zytologie in Abhängigkeit vom Vorhandensein eines Tumors im oberen Harntrakt (OHT): **Zahlenangaben in Prozent** (ohne Blasenkarzinom = Patienten mit Blasenkarzinom ausgeschlossen)

### 3.4.2. FISH

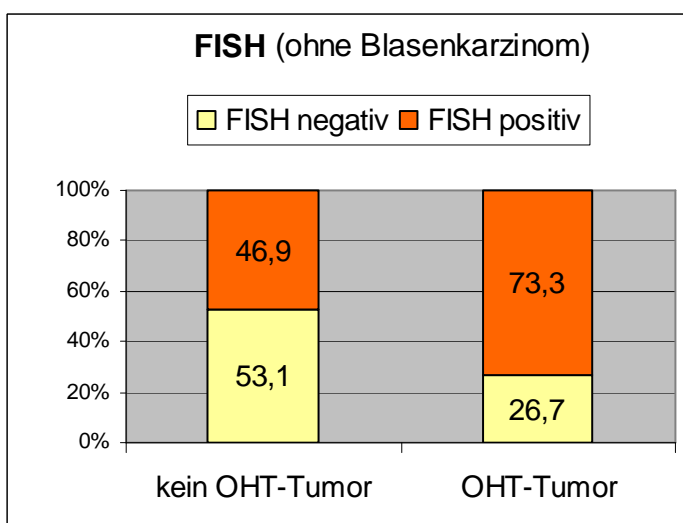
Werden nur Patienten berücksichtigt, bei denen am Untersuchungstermin kein Blasenkarzinom nachgewiesen wurde, verbleiben 143 von einst 171 FISH-

Untersuchungen. Von 15 Tumoren des oberen Harntraktes lieferte die FISH in elf Fällen ein positives Ergebnis. Weitere 60 Urinproben waren positiv, obwohl in diesen Fällen kein Urothelkarzinom vorlag. In den insgesamt 71 Untersuchungen mit positivem Testergebnis waren also elf tatsächliche Tumoren des oberen Harntraktes enthalten. Es wurden 128 Proben von tumorfreien Patienten mithilfe der FISH analysiert, von denen 68 auch ein negatives Testresultat lieferten.

Die nachstehende Tabelle (Tab. 12) liefert demzufolge nach Ausschluss aller Patienten mit Blasenkarzinom eine Sensitivität für die FISH von 73,3% und eine Spezifität von 53,1%.

	Kein Tumor im OHT	Tumor des OHT	Sensitivität	73,33
			Spezifität	53,13
FISH negativ	68	4	Positiver prädiktiver Wert PPV	15,49
FISH positiv	60	11	Negativer prädiktiver Wert NPV	94,44
			Diagnostische Genauigkeit	55,24

**Tab. 12:** Angabe der absoluten Anzahl und Darstellung der resultierenden grundlegenden Testparameter der FISH (Patienten mit Blasenkarzinom ausgeschlossen; OHT = Oberer Harntrakt)



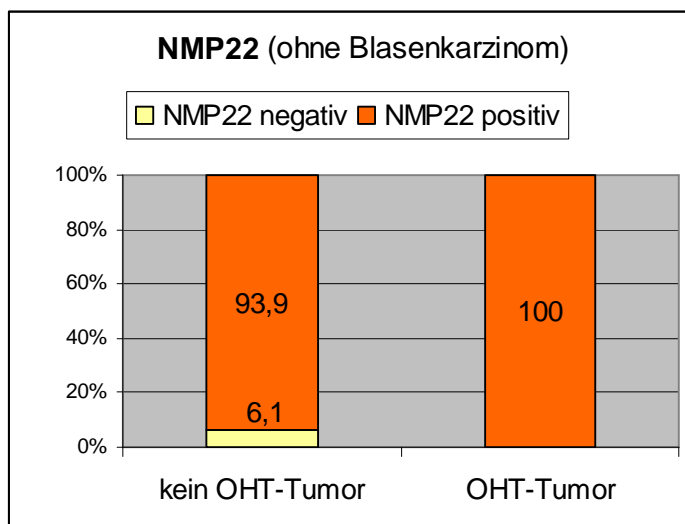
**Abb. 12:** Anteile Urinproben mit positivem bzw. negativem Ergebnis der FISH in Abhängigkeit vom Vorhandensein eines Tumors im oberen Harntrakt (OHT): **Zahlenangaben in Prozent** (ohne Blasenkarzinom = Patienten mit Blasenkarzinom ausgeschlossen)

### 3.4.3. NMP22

Insgesamt fielen zwei Patienten aus der Betrachtung heraus, sodass 38 verwertbare Tests auf NMP22 verblieben. Der NMP22-Test lieferte bei den übrigen fünf Proben, die Patienten mit oberem Harntrakt-Tumor zugeordnet wurden ein positives Ergebnis. Dementsprechend konnte die Sensitivität hier mit 100% angegeben werden (Tab. 13). Bei weiteren 31 durchgeführten Tests war die Probe ebenfalls NMP22-positiv, obwohl bei diesen Patienten kein Tumor festzustellen war.

	Kein Tumor im OHT	Tumor des OHT	Sensitivität	100
			Spezifität	6,06
NMP22 negativ	2	0	Positiver prädiktiver Wert PPV	13,89
NMP22 positiv	31	5	Negativer prädiktiver Wert NPV	100
			Diagnostische Genauigkeit	18,42

**Tab. 13:** Angabe der absoluten Anzahl und Darstellung der resultierenden grundlegenden Testparameter des Tests auf NMP22 (Patienten mit Blasenkarzinom ausgeschlossen; OHT = Oberer Harntrakt)



**Abb. 13:** Anteile Urinproben mit positivem bzw. negativem Ergebnis des Tests auf NMP22 in Abhängigkeit vom Vorhandensein eines Tumors im oberen Harntrakt (OHT): **Zahlenangaben in Prozent** (ohne Blasenkarzinom = Patienten mit Blasenkarzinom ausgeschlossen)

#### **3.4.4. ImmunoCyt / uCyt+**

Unter den zehn durchgeführten ImmunoCyt-Tests fand sich kein Patient mit Blasenkarzinom, sodass sich hier keine Änderungen ergaben.

### **3.5. Testevaluation nach Tumorstadium und Differenzierungsgrad**

In dieser Bewertung wurden Urinproben, bei deren Gewinnung ein Urothelkarzinom der Harnblase vorlag, ebenfalls nicht berücksichtigt. Somit wurden hierunter nur Patienten erfasst, bei denen ausschließlich ein Urothelkarzinom im oberen Harntrakt vorhanden war, als die Urinprobe entnommen wurde.

### 3.5.1. Zytologie

#### 3.5.1.1. Sensitivität der Zytologie nach Tumorstadium

Es wurden 52 zytologische Untersuchungen ausgewertet, von denen insgesamt 37 ein positives Resultat erbrachten (71,2%). Die höchste Sensitivität konnte im Stadium T4 mit 100% erreicht werden, wobei in dieser Kategorie nur ein Patient vorhanden war. Es folgt das Stadium T3 mit einer Sensitivität von 83,3%. Den niedrigsten Wert erreichte das Stadium Ta, in welchem die zytologische Untersuchung in 17 der 26 Proben (65,4%) ein auffälliges Ergebnis lieferte. Tabelle 14 fasst die stadienabhängige Sensitivität zusammen.

Tumorstadium	Ta	T1	T2	T3	T4	gesamt
Anteil Test pos.	17 / 26	9 / 12	5 / 7	5 / 6	1 / 1	37 / 52
Sensitivität (%)	65,4	75	71,3	83,3	100	71,2

Tab. 14: Anteil positiver Ergebnisse der Zytologie und daraus ermittelte Sensitivität (in %) in Abhängigkeit vom Tumorstadium.

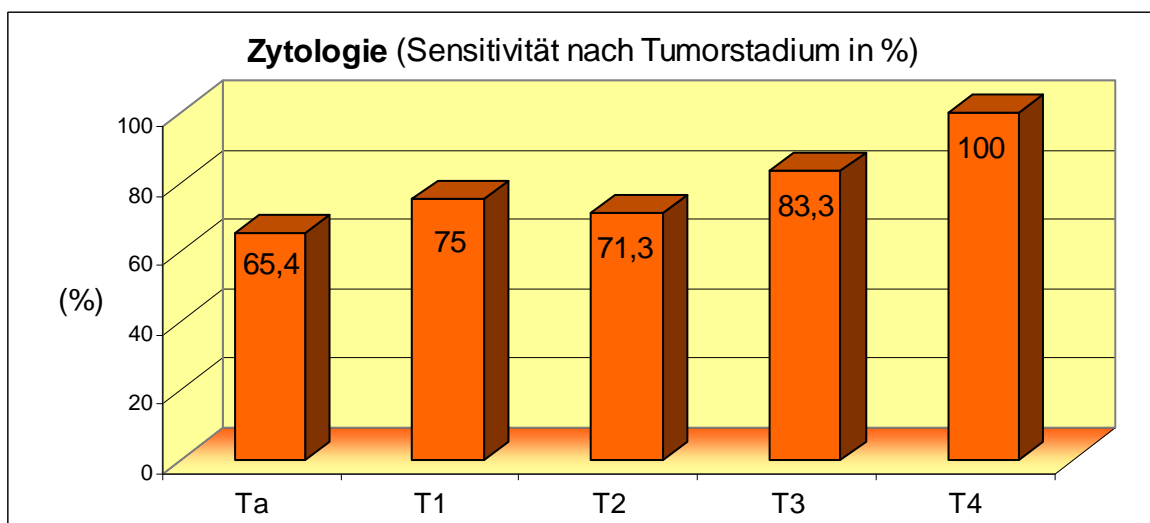


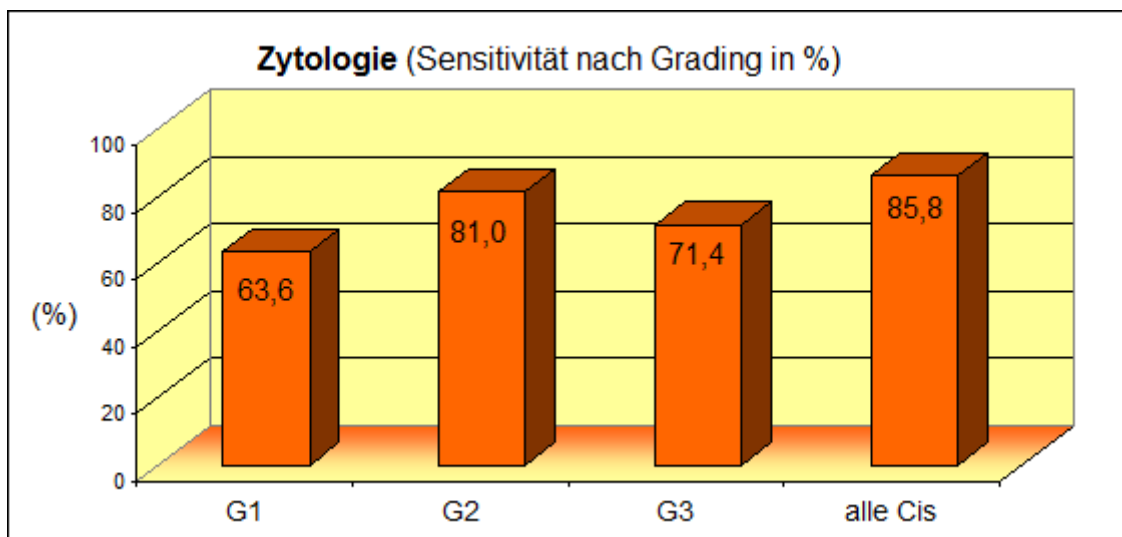
Abb. 14: Sensitivität der Zytologie (in %) abhängig vom Tumorstadium des vorliegenden Urothelkarzinoms im oberen Harntrakt.

### 3.5.1.2. Sensitivität der Zytologie nach Differenzierungsgrad

Es lagen 57 Ergebnisse der zytologischen Untersuchung bei Patienten mit einem Tumor des oberen Harntraktes vor. In der Summe lieferten davon 42 ein positives Testresultat (73,7%). Der höchste Wert für die Sensitivität konnte dabei für die Erkennung eines Carcinoma in situ ermittelt werden. Hier lag die Testempfindlichkeit bei 85,8%. Die niedrigste Sensitivität ergab sich für die Gruppe von G1-Tumoren mit 63,6%. Tabelle 15 gibt einen Überblick über die Sensitivität der Zytologie in Abhängigkeit vom Differenzierungsgrad des jeweiligen Tumors.

Grading	G1	G2	G3	alle Cis	gesamt
Anteil Test pos.	14 / 22	17 / 21	5 / 7	6 / 7	42 / 57
Sensitivität (%)	63,6	81,0	71,4	85,8	73,7

**Tab. 15:** Anteil positiver Ergebnisse der Zytologie und daraus ermittelte Sensitivität (in %) in Abhängigkeit vom Differenzierungsgrad.



**Abb. 15:** Sensitivität der Zytologie (in %) abhängig vom Differenzierungsgrad des vorliegenden Tumors im oberen Harntrakt.

### 3.5.2. FISH

#### 3.5.2.1. Sensitivität der FISH nach Tumorstadium

Es wurden 16 FISH von Patienten mit Nierenbecken- oder Harnleiterkarzinom ausgewertet, von denen insgesamt 12 ein positives Resultat erbrachten (75%). In den Stadien T1 und T2 konnte jeweils nur eine Urinprobe analysiert werden. Diese erbrachten beide jeweils ein positives Ergebnis. Die Sensitivität der FISH für Urothelkarzinome des Stadiums Ta beträgt 71,4%. Die nachfolgende Tabelle 16 stellt die Daten zusammenfassend dar.

Tumorstadium	Ta	T1	T2	T3	gesamt
Anteil Test pos.	10 / 14	1 / 1	1 / 1	-	12 / 16
Sensitivität (%)	71,4	100	100	-	75,0

Tab. 16: Anteil positiver Ergebnisse der FISH und Sensitivität (in %) in Abhängigkeit vom Tumorstadium.

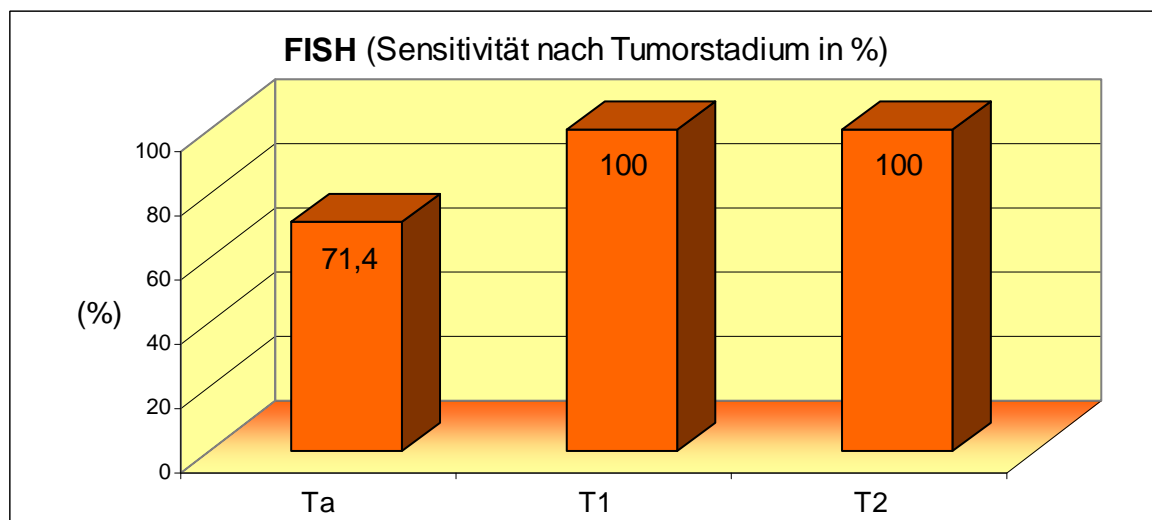


Abb. 16: Sensitivität der FISH (in %) abhängig vom Tumorstadium des vorliegenden Urothelkarzinoms im oberen Harntrakt.

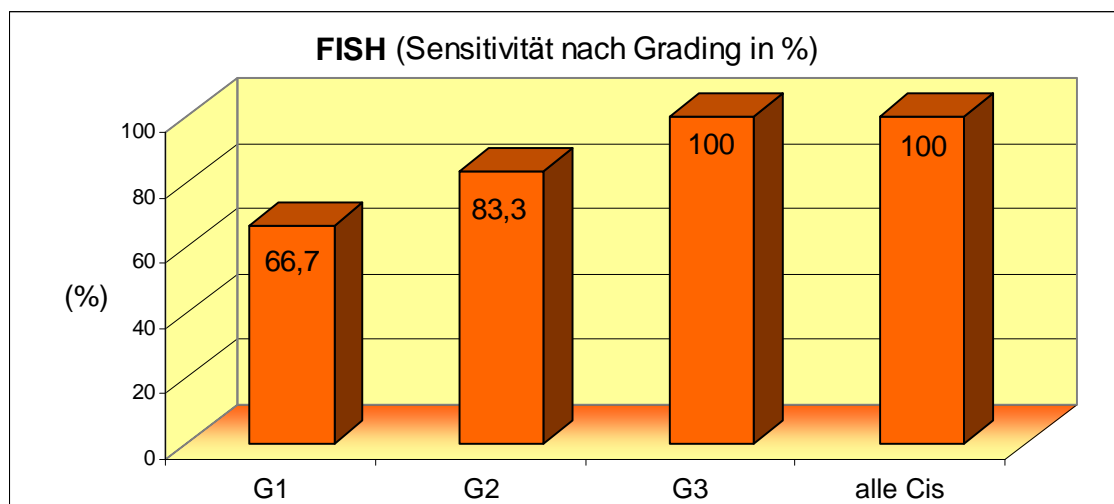


### 3.5.2.2. Sensitivität der FISH nach Differenzierungsgrad

In dieser Kategorie waren 19 verwertbare FISH-Resultate vorhanden. Insgesamt ergab die Untersuchung in 15 Fällen ein positives Ergebnis (79%). Die höchsten Empfindlichkeitswerte konnten für die Gruppe der Carcinomata in situ und der G3-Tumoren ermittelt werden. In diesen insgesamt vier Fällen war der Test durchweg positiv. In der Gruppe der G1-Tumoren hingegen lieferte die FISH nur in zwei Drittel der Fälle (66,7%) ein positives Ergebnis. Tabelle 17 gibt einen Überblick über die Sensitivität der FISH in Abhängigkeit vom Differenzierungsgrad des vorhandenen Tumors.

Grading	G1	G2	G3	alle Cis	gesamt
Anteil Test pos.	6 / 9	5 / 6	1 / 1	3 / 3	15 / 19
Sensitivität (%)	66,7	83,3	100	100	79,0

**Tab. 17:** Anteil positiver Ergebnisse der FISH und daraus ermittelte Sensitivität (in %) in Abhängigkeit vom Differenzierungsgrad



**Abb. 17:** Sensitivität der FISH (in %) abhängig vom Differenzierungsgrad des vorliegenden Tumors im oberen Harntrakt.

### **3.6. Testevaluation bei Patienten mit Neoblase bzw. Ileum-Conduit**

Bei der Bewertung der hierunter genannten Urinproben befanden sich ausschließlich die zuvor angeführten 35 Patienten, bei denen aufgrund eines Urothelkarzinoms der Harnblase eine radikale Zystektomie und Anlage einer orthotopen Ersatzblase erfolgt war. Dies dient der eingangs genannten Fragestellung, ob das Vorliegen einer Neoblase oder eines Ileum-Conduit zum Zeitpunkt der Probenentnahme den jeweiligen Urintest beeinflusst. Unter den 35 Patienten mit spezieller Harnableitung nach Zystektomie befanden sich sieben mit einem Rezidiv des Urothelkarzinoms im oberen Harntrakt.

Aufgrund der geringen Patientenzahl wurden nur die Zytologie und die FISH in die Bewertung einbezogen. Es lagen 34 zytologische Untersuchungen und 18 verwertbare FISH vor.

### 3.6.1. Zytologie

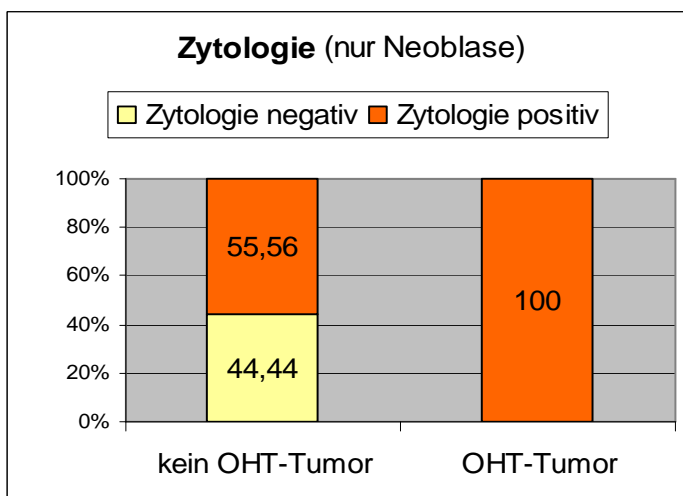
Von den sieben Proben aus Patienten mit einem Urothelkarzinom des oberen Harntraktes lieferten alle sieben ein positives Testergebnis der Zytologie.

Bei 15 weiteren Tests war die Urinzytologie ebenso positiv, obwohl in diesen Fällen kein Tumor nachgewiesen werden konnte. Von 27 zytologischen Untersuchungen von Patienten ohne Nierenbecken- oder Harnleiterkarzinom fielen zwölf Tests negativ aus.

Aus der folgenden Tabelle (Tab. 18) ergeben sich daher für die Zytologie unter ausschließlicher Berücksichtigung von Patienten mit einer Neoplase oder einem Ileum-Conduit eine Sensitivität von 100% und eine Spezifität von 44,4%.

	Kein Tumor im OHT	Tumor des OHT	Sensitivität	100
			Spezifität	44,44
Zytologie negativ	12	0	Positiver prädiktiver Wert PPV	31,82
Zytologie positiv	15	7	Negativer prädiktiver Wert NPV	100
			Diagnostische Genauigkeit	55,88

**Tab. 18:** Angabe der absoluten Anzahl und Darstellung der resultierenden grundlegenden Testparameter der Zytologie (nur Patienten mit Neoplase bzw. Ileum-Conduit; OHT = Oberer Harntrakt)



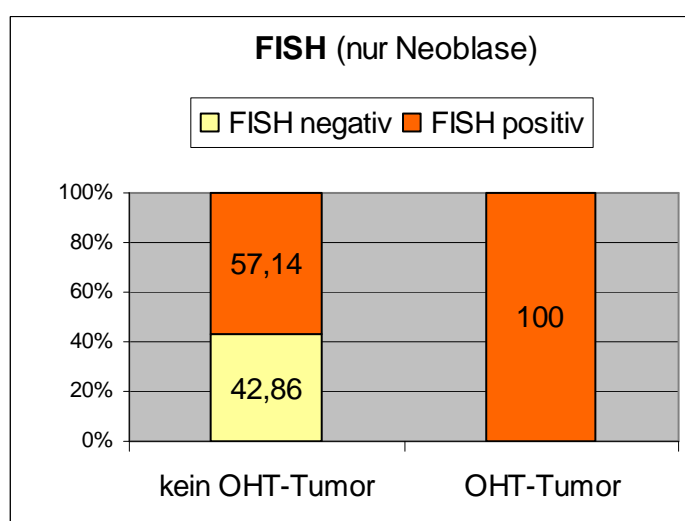
**Abb. 18:** Anteile Urinproben mit positivem bzw. negativem Ergebnis der Zytologie in Abhängigkeit vom Vorhandensein eines Tumors im oberen Harntrakt (OHT) bei Patienten mit Neoplase bzw. Ileum-Conduit: **Zahlenangaben in Prozent**

### 3.6.2. FISH

Die FISH lieferte bei allen übrigen vier Proben, die Patienten mit oberem Harntrakt-Tumor zugeordnet wurden ein positives Ergebnis. Dementsprechend konnte die Sensitivität hier mit 100% angegeben werden (Tab. 19). Bei weiteren acht durchgeführten Tests fiel die Untersuchung ebenfalls positiv aus, obwohl bei diesen Patienten kein Tumor festzustellen war. 14 Proben von Patienten ohne Nierenbecken- oder Harnleitertumor wurden untersucht. Bei sechs dieser Proben lieferte die FISH ein negatives Ergebnis. Dies entspricht einer Spezifität von 42,9%.

	Kein Tumor im OHT	Tumor des OHT	Sensitivität	100
			Spezifität	42,86
FISH negativ	6	0	Positiver prädiktiver Wert PPV	33,33
FISH positiv	8	4	Negativer prädiktiver Wert NPV	100
			Diagnostische Genauigkeit	55,55

**Tab. 19:** Angabe der absoluten Anzahl und Darstellung der resultierenden grundlegenden Testparameter der FISH (nur Patienten mit Neoblase bzw. Ileum-Conduit; OHT = Oberer Harntrakt)



**Abb. 19:** Anteile Urinroben mit positivem bzw. negativem Ergebnis der FISH in Abhängigkeit vom Vorhandensein eines Tumors im oberen Harntrakt (OHT) bei Patienten mit Neoblase bzw. Ileum-Conduit: **Zahlenangaben in Prozent**

### **3.7. Einfluss eines Blasenkarzinoms auf die Testergebnisse**

Dieser Abschnitt nähert sich der Frage, ob ein vorhandenes Urothelkarzinom der Harnblase zum Zeitpunkt der Uringewinnung aus dem oberen Harntrakt den jeweiligen Harnmarkertest beeinflusst, insbesondere diesen dazu veranlasst, ein positives Ergebnis zu liefern, obwohl kein Tumor im Nierenbecken oder Harnleiter vorliegt. Dazu werden in diesem Teil nur Patienten berücksichtigt, bei denen ein Urothelkarzinom des oberen Harntraktes ausgeschlossen werden konnte. Des Weiteren wird die unter 3.1.3.5. genannte Einordnung (siehe auch Abb. 7, S. 44) bezüglich eines etwaigen Urothelkarzinoms genutzt und jeweilig in den drei Gruppen, also abhängig vom möglichen Einfluss eines Blasenkarzinoms die Anzahl falsch-positiver Testergebnisse betrachtet.

Unter den durchgeführten NMP22- und ImmunoCyt-Tests verblieb nach Ausschluss der Patienten mit Nierenbecken- und Harnleiterkarzinom nur ein einzelner Patient mit Harnblasenkarzinom, weshalb in diesem Abschnitt nur die Zytologie und FISH Berücksichtigung finden.

#### **3.7.1. Zytologie**

Werden alle Patienten mit einem gesicherten Tumor im oberen Harntrakt außer Acht gelassen, reduziert sich die Zahl verwertbarer zytologischer Untersuchungen auf 320. Insgesamt ergaben 213 Proben ein negatives Testergebnis, 107 waren positiv.

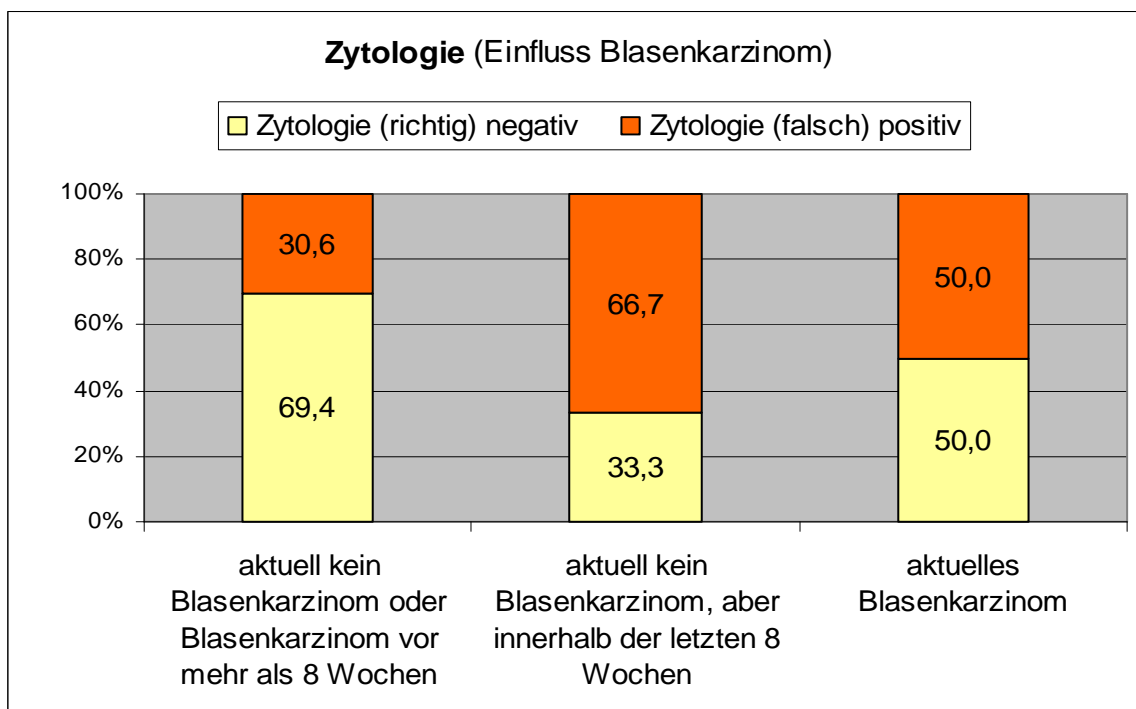
281 Urinproben fielen dabei in die Gruppe derer, bei denen weder zum Zeitpunkt der Untersuchung noch innerhalb der vorherigen acht Wochen ein Blasenkarzinom nachgewiesen wurde. In dieser Gruppe waren 86 Proben falsch-positiv, was einem Anteil von 30,6 % entspricht.

Neun Proben wurden von Patienten gewonnen, die zwar kein aktuelles Blasenkarzinom aufwiesen, bei denen allerdings innerhalb von acht Wochen vor der Untersuchung histologisch ein Urothelkarzinom der Harnblase gesichert bzw. transurethral reseziert worden war. Sechs dieser Tests waren falsch-positiv (66,7%).

Auf die letzte Gruppe, welche Patienten mit Blasenkarzinom zum Zeitpunkt der Uringewinnung enthält, entfielen 30 Proben. Hier war das Ergebnis von 15 zytologischen Untersuchungen, also in 50% der Fälle, falsch-positiv.

	Zytologie (richtig) negativ	Zytologie (falsch) positiv	Spezifität
aktuell kein Blasenkarzinom oder Blasenkarzinom vor mehr als 8 Wochen	195	86	69,40
aktuell kein Blasenkarzinom, aber Blasenkarzinom innerhalb der letzten 8 Wochen	3	6	33,33
aktuelles Blasenkarzinom vorhanden	15	15	50

**Tab. 20:** Angabe der absoluten Anzahl von Patienten mit gegenwärtigem oder vergangenem Blasenkarzinom in Abhängigkeit vom Ergebnis der Zytologie und Darstellung der jeweils resultierenden Spezifität der Zytologie



**Abb. 20:** Anteile Urinproben mit positivem bzw. negativem Ergebnis der Zytologie in Abhängigkeit eines vorhandenen oder vergangenem Blasenkarzinoms: **Zahlenangaben in Prozent**

Im Cochran-Armitage Trend-Test zeigte sich ein signifikanter Einfluss auf das Testergebnis der Zytologie durch das aktuelle Vorhandensein eines Tumors in der Harnblase oder innerhalb von acht Wochen vor Urinentnahme ( $p=0,0103$ ).

### 3.7.2. FISH

Nach dem Ausschluss aller Patienten mit einem gegenwärtigen Urothelkarzinom des oberen Harntraktes, verblieben 152 Ergebnisse der FISH. Insgesamt waren 77 Proben negativ, 75 lieferten ein positives Ergebnis.

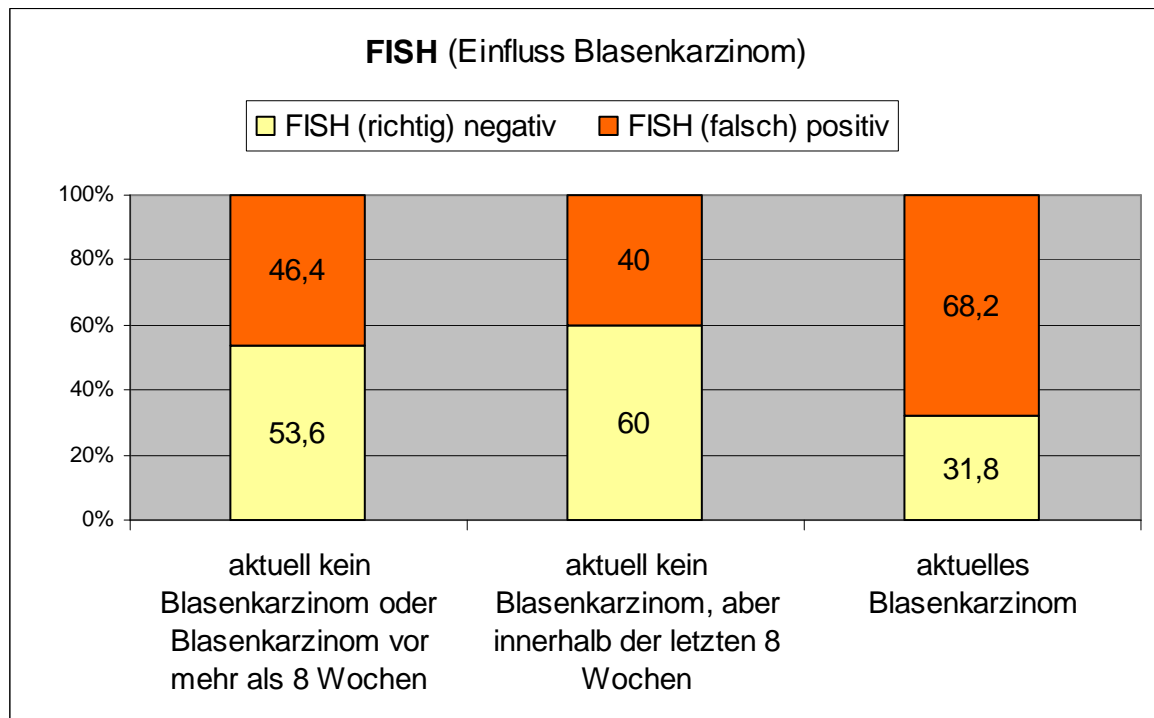
125 Proben konnten der Gruppe ohne jeden zeitlichen Bezug zu einem Blasenkarzinom zugeordnet werden. In der genannten Gruppe waren 58 Proben falsch-positiv, was einem Anteil von 46,4% entspricht.

Die zweite Gruppe, bei deren Angehörigen innerhalb der acht Wochen vor der Untersuchung ein Urothelkarzinom der Harnblase aufgefallen war, beinhaltete fünf Proben. Zwei dieser Proben waren falsch-positiv (40,0%).

Schließlich wurden 22 Proben mithilfe der FISH untersucht, bei deren Entnahme ein Blasenkarzinom festgestellt worden war. Hier war das Ergebnis von 15 Untersuchungen falsch-positiv. Dies entspricht einem Anteil von 68,2%.

	FISH (richtig) negativ	FISH (falsch) positiv	Spezifität
aktuell kein Blasenkarzinom oder Blasenkarzinom vor mehr als 8 Wochen	67	58	53,60
aktuell kein Blasenkarzinom, aber Blasenkarzinom innerhalb der letzten 8 Wochen	3	2	60
aktuelles Blasenkarzinom vorhanden	7	15	31,82

**Tab. 21:** Angabe der absoluten Anzahl von Patienten mit gegenwärtigem oder vergangenem Blasenkarzinom in Abhängigkeit vom Ergebnis der FISH und Darstellung der jeweils resultierenden Spezifität der Zytologie



**Abb. 21:** Anteile Urinproben mit positivem bzw. negativem Ergebnis der FISH in Abhängigkeit eines vorhandenen oder vergangenen Blasenkarzinoms: **Zahlenangaben in Prozent**

Bei der Anwendung des Cochran-Armitage Trend-Test konnte im Falle der FISH keine signifikante Beeinflussung der Untersuchung im Sinne vermehrt falsch-positiver Ergebnisse festgestellt werden ( $p=0,0750$ ).



## 4. Diskussion

Trotz stetigen technischen Fortschritts im Bereich der bildgebenden Verfahren und minimal-invasiver, endourologischer Methoden, wie beispielsweise die digitale Chip-on-the-tip-Endoskopie stellt die frühzeitige Erkennung eines Nierenbecken- oder Harnleiterkarzinoms ein aktuelles Problem in der uroonkologischen Diagnostik dar [90]. Die verspätete Feststellung der Tumorerkrankung und die somit verzögerte Einleitung einer Therapie wirken sich nachweislich ungünstig auf die Prognose des Patienten aus [29]. Demzufolge ist es erforderlich Untersuchungen zu entwickeln, die als zuverlässige Reihenuntersuchung in der klinischen Routine, insbesondere zum Screening des oberen Harntraktes bei Hochrisikopatienten mit Blasenkarzinom, anwendbar sind und möglichst wenig invasiv eine frühe Diagnose von Urothelkarzinomen erlauben. Der Ansatz der urinbasierten Diagnostik verspricht ebendiese frühere Diagnosestellung, bestenfalls in einem niedrigen Stadium.

Das Ziel der vorliegenden Arbeit war es, an einem großen Patientenkollektiv retrospektiv die Wertigkeit der urinbasierten Diagnostik aus Urin des oberen Harntraktes für die Detektion des Urothelkarzinoms des oberen Harntraktes zu evaluieren. Dafür wurden die vier am weitesten verbreiteten und breit verfügbaren urinbasierten Untersuchungstechniken ausgewählt, welche sich bisher verschiedenartig in der Diagnostik des Harnblasenkarzinoms bewährt haben: Zytologie, FISH, NMP22 und ImmunoCyt.

Zu den besonders relevanten Aspekten der vorliegenden Studie gehört der Einfluss der Harnblase auf die Testparameter des Nierenbecken- und Harnleiterurins. Insbesondere soll die Studie sich der Frage nähern, ob das Vorliegen eines Harnblasenkarzinoms oder einer Neoblase bzw. eines Ileum-Conduit signifikante Auswirkungen auf das Ergebnis der Urinzytologie oder FISH haben kann.

## **4.1. Testgenauigkeit für die Detektion eines Tumors des oberen Harntraktes**

### **4.1.1. Bewertung der Testergebnisse der Zytologie**

In der vorliegenden Arbeit konnte für die Urinzytologie aus dem oberen Harntrakt eine allgemeine Sensitivität von 75% bzw. 78% (ohne Berücksichtigung von Blasenkarzinom-Patienten) ermittelt werden. Die Spezifität der Zytologie betrug in unserer Studie 67% bzw. 68%.

Im Rahmen der Einschätzung verschiedener Harnmarker für Tumoren des oberen Harntraktes und aufgrund der klinischen Erfahrungen und regelhaften Anwendung beim Harnblasenkarzinom war die Zytologie auch in Bezug auf den oberen Harntrakt in den letzten Jahren mehrfach Bestandteil von Studien. Bei der Betrachtung der aktuellen Studienlage fanden sich für die Sensitivität bei Uringewinnung aus der Harnblase Werte zwischen 29 – 59% ([2, 20]), bei der gezielten Zytologie aus dem oberen Harntrakt war der Wert höher (43 – 79% [21, 22]) und abhängig vom Grading des Tumors.<sup>19</sup>

Jovanovic et al. [20] untersuchten 2011 sowohl Harnblasen- als auch Harnleiterurin von insgesamt 59 Patienten (davon 34 mit Urothelkarzinom im oberen Harntrakt) und verglichen die Zytologie mit dem NMP22-Test. In Bezug auf die Zytologie ergab sich eine Sensitivität von 59% für Blasenurin und 65% für Urin aus dem Ureterkatheter. Die Spezifität betrug bei beiden Urinarten 96%. Damit ist die Falsch-Positiv-Rate in der vorliegenden Arbeit mit mindestens 33% auch deutlich höher, als dies aus der Diagnostik des Harnblasenkarzinoms bekannt ist. Horstmann et al. [42] ermittelten 2012 diesbezüglich eine Falsch-Positiv-Rate von 21% für die Zytologie als auch die FISH.

Messer et al. (2011, [21]) schlossen in ihre retrospektive Studie 326 Tumorpatienten ein, die sich einer RNU oder distalen Ureterektomie unterzogen hatten. Dabei konnte unter der Berücksichtigung von 168 selektiv gewonnenen

---

<sup>19</sup> 4.2. Einfluss von Tumorstadium und Differenzierungsgrad auf die Testergebnisse, S. 75

Urinproben aus dem Harnleiter eine Sensitivität von 69% für high-grade-Karzinome bzw. 76% für muskel-invasive Karzinome ermittelt werden. Dabei wurden allerdings im Gegensatz zur vorliegenden Arbeit konsequent Patienten mit Blasenkarzinom und solche mit neoadjuvanter Chemotherapie außer Acht gelassen.

Williams et al. [91] betrachteten in einer 2008 veröffentlichten Studie mit ebenfalls radikal operierten Patienten die Sensitivität der Zytologie aus Urin des oberen Harntrakts. Die Sensitivität lag hier bei 70%, der Test fiel in 21 von 30 Fällen positiv aus, wenn die Zytologie einzeln betrachtet wurde.

Eine etwas höhere Sensitivität (79%) hatten Renshaw et al. [22] zwei Jahre zuvor ermittelt. Hier war mit 35 durchgeführten zytologischen Untersuchungen aus Harnleiterurin – davon 18 Patienten mit einem Tumor des oberen Harntraktes – auch die Fallzahl vergleichbar niedrig.

Damit befinden sich die in der vorliegenden Arbeit ermittelten Sensitivitätswerte mit 75% bzw. 78% im oberen Bereich der Spannweite vorhergehender Studienergebnisse. Da es sich bei der Urinzytologie um eine stark untersucherabhängige Methode handelt, sind die relativ hohen Sensitivitätswerte möglicherweise auf die Beurteilung durch einen spezialisierten Zytopathologen und ein erfahrenes Labor-Team zurückzuführen [43].

In Bezug auf die vergleichsweise hohe Falsch-Positiv-Rate der Zytologie in der vorliegenden Studie, sind verschiedene exogene Faktoren bekannt, welche die Spezifität zytologischer Urinuntersuchungen beeinflussen können. So ist bekannt, dass das Vorliegen einer Hämaturie die Falsch-Positiv-Rate der Urinzytologie signifikant erhöhen kann [43, 44]. Dies spielt in der vorliegenden Studie insbesondere deswegen eine bedeutende Rolle, da rund 78% aller verwendeten Urinproben eine Makro- oder Mikrohämaturie aufwiesen<sup>20</sup> und bei 23,0% aller Patienten die Diagnostik des oberen Harntraktes aufgrund

---

<sup>20</sup> 3.1.2 Anlass zur Diagnostik des oberen Harntraktes, S. 39

persistierender Hämaturien erfolgte<sup>21</sup>. Darüber hinaus konnte eine Proteinurie in Abwesenheit eines Harnwegsinfektes als relevanter Einflussfaktor auf die zytologische Testspezifität ermittelt werden [92]. Die Falsch-Positiv-Rate der Zytologie ist zudem vermutlich abhängig vom Patientenalter. Dabei ist denkbar, dass das Urothel im Alter eine höhere Menge atypischer Zellen beinhaltet, die zu einem suspekten Untersuchungsbefund beitragen [42]. Für die abschließende Testevaluation wurden zweifelhafte Befunde in unserer Studie als „positiv“ gewertet<sup>22</sup>. Dies trägt möglicherweise zu einer niedrigeren Spezifität bei. Grundsätzlich unterstreichen diese Erkenntnisse die Notwendigkeit einer zytologischen Interpretation vor dem Hintergrund der klinischen Situation. Demnach sollte bei der Begutachtung beispielsweise auch die Nierenfunktion berücksichtigt werden und die Einschätzung zweifelhafter Zytologiebefunde unter Berücksichtigung des Patientenalters erfolgen.

Sicherlich unterliegen insbesondere die Ergebnisse der zytologischen Begutachtung den genannten Einflussfaktoren, dennoch ist hervorzuheben, dass die Aussagen über die konventionelle Zytologie auf einer relativ hohen Fallzahl von 379 bzw. 329 Urinproben beruhen. Vor allem gemessen an bisher durchgeführten Studien und der Tatsache, dass es sich um invasiv gewonnene Urinproben aus dem oberen Harntrakt handelt, sind diese Fallzahlen bemerkenswert. Zudem wurde zwar durch diverse Ausschlusskriterien ein etwas homogenisiertes Kollektiv geschaffen, dennoch ergaben sich die Testparameter ohne Ausschluss von Patienten mit Neoblase oder bestimmten Therapieregimen, sowie ohne limitierte Betrachtung ausgewählter Differenzierungsgrade oder TNM-Stadien. Die Kollektivstruktur liegt damit im Unterschied zu vorhergehenden Studien vergleichsweise deutlich näher an einem realen Kollektiv des klinischen Alltags.

---

<sup>21</sup> 3.1.5 Hämaturie und Harnwegsinfekt, S. 46

<sup>22</sup> 2.2.1 Zytologie, S. 33

#### **4.1.2. Bewertung der Ergebnisse der Fluoreszenz-in-situ-Hybridisierung**

Für die FISH aus Nierenbecken- und Harnleiterurin ergab sich eine Sensitivität von 79% bzw. 73% (ohne Blasenkarzinom-Patienten). Zudem lieferte die Untersuchung eine Spezifität von lediglich 51% bzw. 53%. Insgesamt wies die FISH somit eine hohe Rate falsch-positiver Resultate auf (bis 49%).

In verschiedenen Studien, die Urin aus der Harnblase zur FISH heranzogen, offenbarte der Test durchgehend eine höhere Sensitivität (86%; 100%; 77%) als die Zytologie und im Vergleich eine ähnliche Spezifität (100%; 99%; 95%) für die Entdeckung eines Tumors im oberen Harntrakt [28-30]. Ähnliche Werte konnten auch in Studien über die FISH in der Diagnostik des Harnblasenkarzinoms ermittelt werden [9].

In einer prospektiven Studie von Mian et al. (2010, [31]) mit Urinproben aus dem oberen Harntrakt zeigten sich für ein ausgewähltes Kollektiv aus 55 Patienten mit dem Verdacht auf ein Nierenbecken- oder Harnleiterkarzinom (21 Patienten mit Tumor im oberen Harntrakt) ebenfalls hohe Werte für die Sensitivität und Spezifität der FISH (100% bzw. 89,5%). Insbesondere wurde eine Empfehlung zur FISH ausgesprochen bei Patienten mit klinischem Hinweis auf ein Nierenbecken- oder Harnleiterkarzinom, aber zweifelhafter oder negativer Urinzytologie und nicht wegweisender Histologie.

Die in der vorliegenden Studie ermittelten Sensitivitätswerte konnten die von Mian et al. festgestellte Sensitivität von 100% nicht bestätigen. Zudem scheint die FISH aus dem oberen Harntrakt der Zytologie bei der Erkennung von Nierenbecken- und Harnleiterkarzinomen nicht entscheidend überlegen zu sein. Die Testsensitivität betrug unter Berücksichtigung der Blasenkarzinom-Patienten zwar 79% (+4% gegenüber der Zytologie), wurden allerdings die Patienten mit Tumor der Harnblase ausgeschlossen, war die Sensitivität der FISH mit 73% sogar geringer (-5% gegenüber der Zytologie). Daher konnte in der vorliegenden Studie eine Überlegenheit der FISH-Sensitivität, wie sie bei Urinproben aus der Harnblase vorzuliegen scheint, nicht bestätigt werden. Die Sensitivität der FISH befand sich vielmehr im gleichen Wertebereich wie die Urinzytologie. Die Ergebnisse der vorliegenden Studie deuten demnach darauf

hin, dass bei der alleinigen Betrachtung FISH-negativer Urinproben aus dem oberen Harntrakt ein Nierenbecken- oder Harnleiterkarzinom nicht sicher ausgeschlossen werden kann. Wie Mian et al. [31] verwiesen unlängst Bubendorf et al. [93] darauf, dass die FISH allenfalls in Fällen eines zweifelhaften urinzytologischen Ergebnisses eine nützliche Untersuchung darstellt, nicht aber, wenn die Zytologie sowieso schon ein deutlich positives Resultat liefert bzw. auf ein High-Grade-Karzinom hinweist.

Auffallend ist ferner die hohe Rate falsch-positiver FISH-Resultate (49%). Dies war bei Betrachtung der oben genannten, vorhergehenden Studien bezüglich des oberen Harntraktes nicht zu erwarten [28-31]. Es konnte somit ebenso in Bezug auf die Spezifität kein Vorteil der FISH gegenüber der zytologischen Diagnostik gefunden werden. Die Falsch-Positiv-Rate war bei der FISH auch deutlich höher, als dies aus der Diagnostik des Harnblasenkarzinoms bekannt ist. Horstmann et al. [42] ermittelten 2012 diesbezüglich eine Falsch-Positiv-Rate von 21% für FISH als auch für die Zytologie. Dabei ist aber zu berücksichtigen, dass Marin-Aguilera et al. [30] in ihrer Studie (Spezifität von 95%) ausschließlich gesunde Probanden als Kontrollgruppe verwendeten, was das Risiko für falsch-positive Resultate reduziert [31]. Ursächlich für die hohe Falsch-Positiv-Rate der FISH ist möglicherweise die Tatsache, dass chromosomale Anomalien, wie die Tetraploidie gelegentlich auch in nicht-neoplastischen Zellen nachweisbar sein können. Dies ist beispielsweise der Fall bei Urolithiasis, bestrahlungsinduzierten Atypien und dem Vorhandensein von Decoy-Zellen. Diese Zellen tubuloepithelialen oder urothelialen Ursprungs sind charakteristisch für eine Polyoma-Virus-Infektion, welche insbesondere bei immunsupprimierten Patienten reaktiviert wird. Es ist also umso wahrscheinlicher, dass die Spezifität der FISH reduziert wird, je mehr Patienten mit reaktiven Urothelveränderungen das Kollektiv umfasst. Diese Erkenntnisse verdeutlichen, dass zur adäquaten FISH-Analyse nicht nur die Zytomorphologie berücksichtigt, sondern die Tests im Kontext der individuellen klinischen Situation interpretiert werden müssen. Gegebenenfalls kann auch Cut-Off-Wert für polyploide Zellen angehoben werden, wenn von einer erhöhten Wahrscheinlichkeit von reaktiven Zellen ausgegangen werden muss [93, 94].

#### **4.1.3. Bewertung der Ergebnisse des NMP22-Tests**

Der NMP22-Test ist mittlerweile flächendeckend verfügbar und wird in der Diagnostik des Harnblasenkarzinoms eingesetzt [95]. Da aber alle urothelialen Karzinome einer Zellart entspringen, ist naheliegend, dass auch Urothelkarzinome des Nierenbeckens oder Harnleiters eine erhöhte NMP22-Konzentration im Urin hervorrufen. Für das Harnblasenkarzinom liegen diverse Studien vor, die bezüglich der Testsensitivität eine Überlegenheit des NMP22-Tests (70-80%) gegenüber der konventionellen Urinzytologie, insbesondere in niedrigen Tumorstadien und bei guter Differenzierung belegen [37, 41]. Verschiedene Arbeiten haben außerdem im Rahmen der Blasenkarzinom-Diagnostik die besondere Anfälligkeit des Tests für hohe Falsch-Positiv-Raten bis über 80% bei Vorhandensein eines Harnwegsinfektes, durch mechanische Manipulation oder eine Hämaturie belegt [42-44]. In Bezug auf den oberen Harntrakt wurde die Untersuchung jedoch bisher nicht ausreichend bewertet [20].

In der vorliegenden Studie lieferte der NMP22-Test bei allen Tumorpatienten einen positiven Befund (Sensitivität von 100%), allerdings war das Untersuchungsergebnis in so vielen Urinproben positiv, dass sich eine enorm schlechte Spezifität von rund 6% und eine dementsprechend hohe Falsch-Positiv-Rate (94%) ergaben. Eine hohe Anzahl falsch-positiver Testergebnisse des NMP22 ist aus der Blasenkarzinom-Diagnostik bereits bekannt. In drei Studien der Universitätsklinik für Urologie Tübingen (Horstmann et al., 2012 [42] und Todenhöfer et al., 2011 und 2012 [43, 44]) wurden Falsch-Positiv-Raten zwischen 68% und 80% ermittelt. Hier konnten das Vorliegen eines Harnwegsinfektes oder eine Hämaturie, sowie das Patientenalter und mechanische Manipulation als Ursachen identifiziert werden. Demnach ist für die Anwendung des NMP22-ELISA eine besonders sorgfältige Patientenauswahl von Nöten, um mögliche Störfaktoren zu eliminieren [43, 44]. Dies gilt aufgrund der hohen Falsch-Positiv-Rate in der vorliegenden Studie offensichtlich im Besonderen bei der Gewinnung von Urinproben aus dem oberen Harntrakt. Außerdem wirft dies die Frage auf, ob eine Urinprobe aus dem Nierenbecken oder Harnleiter überhaupt für eine NMP22-Testung geeignet

ist, da eine gewisse Manipulation aus technischen Gründen bei der invasiven Uringewinnung nicht vermieden werden kann.

Jovanovic et al. [20] ermittelten aus 59 Harnleiterurinproben für den NMP22-Test eine Sensitivität von 73% und eine Spezifität von 88%. Durch die kombinierte Untersuchung von Urin aus der Harnblase und aus dem Ureter konnte die Sensitivität sogar auf 79% gesteigert werden. Die aus der vorliegenden Studie resultierende Spezifität des NMP22-Test stellt diese Ergebnisse von Jovanovic et al. insbesondere unter Berücksichtigung der oben dargestellten Erkenntnisse aus der Blasenkarzinom-Diagnostik deutlich in Frage.

#### **4.1.4. ImmunoCyt / uCyt+**

Bisher gibt es kaum Studien, welche die Wertigkeit der Immunzytologie für Tumoren des oberen Harntraktes evaluiert haben. In der vorliegenden Arbeit betrug die Sensitivität 100%, allerdings ist diese Zahl unter Beachtung der geringen Fallzahl von nur zehn Patienten (darunter ein einziger Patient mit einem nicht-invasiven, gut differenzierten Harnleiterkarzinom) zu betrachten. Die Spezifität war eher niedrig und entspricht mit 67% dem Wert der Zytologie.

Lodde et al. [47] verwendeten im Jahre 2001 Urin aus dem oberen Harntrakt von 32 Patienten und ermittelten in ihrer prospektiven Studie eine Sensitivität von 91% (in Kombination mit der Zytologie sogar 100%) und eine Spezifität von 100%.

Bezüglich der urinbasierten Diagnostik des Harnblasenkarzinoms wurde der ImmunoCyt-Test im Rahmen verschiedener Studien evaluiert. Die Sensitivität liegt demnach zwischen 67% und 100%, die Spezifität ist mit 62% bis 84% vergleichsweise gering [46]. Insbesondere die Sensitivität zur Erkennung eines Harnblasenkarzinoms kann mithilfe der Kombination von ImmunoCyt mit der Zytologie verbessert werden [27]. Die von uns ermittelten Werte für Sensitivität und Spezifität der Immunzytologie für Tumoren des oberen Harntraktes spiegeln die Werte aus der Blasenkarzinom-Diagnostik in etwa wieder.



## **4.2. Einfluss von Tumorstadium und Differenzierungsgrad auf die Testergebnisse**

### **4.2.1. Zytologie**

Bei der Testevaluation nach Tumorstadium und Differenzierungsgrad zeigte sich für die Urinzytologie eine tendenziell ansteigende Sensitivität mit höherem Stadium bzw. Grading.

Die Zytologie besitzt laut gegenwärtiger Literatur bei gut differenzierten Tumoren (G1) nur eine geringe Aussagekraft mit einer Sensitivität zwischen 10 und 40%. Bei G2-Karzinomen beträgt der Wert mindestens 55%. Am besten ist die Detektionsrate bei schlecht differenzierten Tumoren (G3; 69 – 100%) [2, 3, 21, 23]. Messer et al. [21] führten 2011 bei 168 Patienten eine zytologische Untersuchung von Harnleiterurin durch und ermittelten für muskel-invasive Urothelkarzinome bzw. High-Grade-Tumoren im oberen Harntrakt eine Sensitivität von 76% bzw. 69%.

Wie aufgrund der zuvor genannten Erkenntnisse zu erwarten war, zeigte sich auch in der vorliegenden Studie eine tendenziell ansteigende Sensitivität bei höherem Stadium bzw. Grading. Dies bestätigt die bekannte Schwachstelle der zytologischen Untersuchung bei der Detektion nicht-invasiver bzw. gut differenzierter Urothelkarzinome. Dabei betrug die Sensitivität im Vergleich zu vorhergehenden Studien bei Ta- und G1-Tumoren aber immer noch 65% bzw. 64%. Auch die Sensitivität für G2-Tumoren war mit 81% vergleichsweise hoch. Dennoch zeigt die Urinzytologie bei gut differenzierten Tumoren und solchen in niedrigem Stadium eine insgesamt nicht zufriedenstellende Sensitivität. Dies ist umso schwerwiegender, da bei Diagnosestellung eines Nierenbecken- oder Harnleiterkarzinoms bereits in 60% der Fälle ein invasives Stadium vorliegt und gerade der urinbasierte Ansatz eine frühere Erstdiagnose mit besserer Prognose ermöglichen soll [1]. Unter Berücksichtigung seiner Untersucherabhängigkeit und der erwähnten Schwachstellen in der Sensitivität ist die Urinzytologie aus Nierenbecken- und Harnleiterurin sicherlich ein praktikables und breit verfügbares Verfahren, dennoch kann sich eine

Diagnostik des oberen Harntraktes aufgrund der von uns ermittelten Testparameter nicht grundlegend auf die Zytologie stützen [19].

#### **4.2.2. FISH**

Die Sensitivität der FISH für Tumoren des oberen Harntraktes wurde durch das Tumorstadium und den Differenzierungsgrad insofern beeinflusst, als dass die Sensitivität umso höher ausfiel, je höher das jeweilige Stadium oder Grading war. Sowohl Zytologie als auch FISH lieferten eine hohe Sensitivität von 86% bzw. 100% bei der Erkennung eines Carcinoma in situ.

In Hinblick auf unterschiedliche Sensitivitätswerte in den verschiedenen TNM-Stadien und Differenzierungsgraden führten Luo et al. (2009, [28]) bei 31 Patienten (davon 21 mit oberem Harntrakt-Tumor) die FISH mit Harnblasenurin durch. Diese Untersuchung ergab für die FISH eine Sensitivität von 80% für nicht-invasive, sowie 88% für muskel-invasive Karzinome. Noch deutlicher unterschieden sich die Empfindlichkeitswerte bei der Betrachtung von Low-Grade- (75%) und High-Grade-Tumoren (92%). In der Diagnostik des Harnblasenkarzinoms scheint die Fluoreszenzmethode in niedrigeren Tumorstadien (Ta) ein sensitiveres Verfahren darzustellen als die Zytologie [25, 95].

In Bezug auf das Tumorstadium ist eine Interpretation der Ergebnisse der vorliegenden Arbeit problematisch. Nahezu allen Patienten-Proben (14 von 16 Urinproben) lag nämlich ein Ta-Tumor zugrunde. Unter diesen durchgeführten Tests betrug die Sensitivität 71%. Für den Differenzierungsgrad ließ sich allerdings eine deutlichere Tendenz zu steigenden Werten der Sensitivität feststellen. Die ermittelten Werte bestätigten mit 67% bei G1 und einer Sensitivität von 100% bei G3-Tumoren bzw. Carcinomata in situ in etwa die von Luo et al. aus Blasenurin ermittelten Sensitivitätswerte [28].

Die Sensitivitäten für Ta- bzw. G1-Tumoren fielen bei der FISH mit 71% bzw. 67% nur geringfügig höher aus als bei den entsprechenden Tumoren in der zytologischen Untersuchung. Demnach ist das Fluoreszenz-Verfahren auch an den Schwachstellen der Urinzytologie (Ta-/G1-Tumoren) in Bezug auf die Sensitivität nicht überlegen, obwohl dies aufgrund vorhergehender Studien im

Rahmen der Blasenkarzinom-Diagnostik hätte vermutet werden können [25, 95].

### **4.3. Einfluss einer Neoblase bzw. eines Ileum-Conduit auf die Testergebnisse**

In die Studie wurden 35 Patienten (darunter sieben mit einem Rezidiv des Urothelkarzinoms im oberen Harntrakt) eingeschlossen, bei denen aufgrund eines Harnblasenkarzinoms eine radikale Zystektomie und Anlage einer orthotopen Ersatzblase erfolgt war. Für diese Patientengruppe wurden die Testparameter für die Zytologie und FISH separat ermittelt. Demnach hatte das Vorhandensein einer Neoblase oder eines Ileum-Conduit bei beiden Verfahren keinen negativen Einfluss auf die Testsensitivität. Die beiden Methoden erkannten alle Tumoren der relevanten Patienten (34 bzw. 18 Patienten). Die Spezifität hingegen sank bei beiden Untersuchungen deutlich. Bei der Zytologie betrug der Wert nur 44% gegenüber 67% in der Vergleichsgruppe aller Patienten mit zytologischem Testergebnis (-23%). Bei der FISH war die Spezifität bei Vorliegen eines Harnblasenersatzes mit 43% ähnlich niedrig, die Differenz von 8% fiel allerdings weniger deutlich aus (Spezifität von 51% in der Vergleichsgruppe). Dies legt nahe, dass insbesondere die konventionelle Urinzytologie aus dem oberen Harntrakt anfällig für Einflüsse aus der Harnblase ist und speziell bei vorhandenem Harnblasenersatz die Einordnung eines positiven Testergebnisses erschwert wird. Möglicherweise ist die niedrige Spezifität beim Vorliegen einer Neoblase durch die Notwendigkeit einer im Vergleich zur natürlichen Harnblase vermehrten mechanischen Irritation bei der invasiven Uringewinnung bedingt. Zudem ist auch denkbar, dass aufgrund einer vermehrten Schleimproduktion des intestinalen Gewebes, eines erhöhten Proteingehalts und pH-Wertes, sowie aufgrund einer begünstigten bakteriellen Besiedlung vermehrt falsch-positive Ergebnisse Zustände kommen [96]. Bisher liegen allerdings keine Studien vor, die diesen hypothetischen Zusammenhang belegen.

#### **4.4. Einfluss des Vorhandenseins eines Harnblasenkarzinoms auf die Testergebnisse**

Eine besondere Betrachtung verdienen die Patienten mit Blasenkarzinom bzw. mit einem Tumor der Harnblase in der unmittelbaren Vorgeschichte in Bezug auf die Uringewinnung aus dem oberen Harntrakt. Diesbezüglich nähert sich die Arbeit der Frage, ob das Blasenkarzinom signifikante Auswirkungen auf das Ergebnis der Zytologie oder FISH haben kann. Zu diesem Zweck wurden jeweils die Anteile falsch-positiver Testergebnisse in drei Patientengruppen (kein Blasenkarzinom – aktuell Blasenkarzinom – aktuell kein Blasenkarzinom, aber innerhalb der letzten acht Wochen) ermittelt und statistisch auf einen signifikanten Zusammenhang überprüft.

Lag zum Zeitpunkt der Uringewinnung aus dem oberen Harntrakt ein Blasenkarzinom vor oder war dies innerhalb der letzten acht Wochen vor der Urinentnahme vorhanden, lieferte die Zytologie signifikant häufiger falsch-positive Ergebnisse als ohne Blasenkarzinom ( $p=0,01$ ). Bei der FISH stieg zwar die Falsch-Positiv-Rate von 46% bei Patienten ohne Blasentumor auf 68% bei Patienten mit Karzinom der Harnblase, allerdings war diese Steigerung statistisch nicht signifikant ( $p=0,075$ ).

Diese Erkenntnis mindert die Aussagekraft eines positiven zytologischen Testergebnisses bei Vorhandensein eines Harnblasenkarzinoms. Dies spielt beispielsweise dann eine Rolle, wenn es nach einseitiger Tumorerkrankung des oberen Harntraktes zum Harnblasenrezidiv kommt. Dann muss im Rahmen der Nachsorge eine positive Kontrollzytologie des kontralateralen, initial nicht befallenen, oberen Harntraktes vor dem Hintergrund der vorliegenden Erkenntnisse beurteilt werden. Das Risiko für ein Rezidiv des Urothelkarzinoms in der Harnblase nach erfolgter Nephroureterektomie liegt zwischen 30 und 60% [2, 87]. In Zusammenschau mit der ebenfalls deutlich erhöhten Falsch-Positiv-Rate der Zytologie aus dem oberen Harntrakt bei radikal zystektomierten Patienten ist festzustellen, dass der gegenwärtige Status der Harnblase und die uroonkologische Anamnese eine grundlegende Position bei der Einordnung von zytologischen Testergebnissen einnehmen. Bisher liegen keine Studien vor, die diesen Zusammenhang erklären können. Es gilt jedoch

zu beachten, dass sich in der vorliegenden Arbeit die Spezifität der Harnmarker nur minimal verbesserte, wenn aus dem Gesamtkollektiv die Patienten mit Blasenkarzinom ausgeschlossen wurden.

#### **4.5. Auswirkungen der Ergebnisse auf die Diagnostik von Tumoren des oberen Harntraktes**

Unsere Daten legen nahe, dass die alleinige Untersuchung von Urin aus dem oberen Harntrakt nicht ausreichend für eine frühzeitige Diagnostik und ein sicheres Follow-Up ist. Insbesondere in Bezug auf die Vorhersage des Tumorstadiums oder Differenzierungsgrad sind die Tests unzuverlässig. Zytologie und FISH besitzen also eine begrenzte Genauigkeit für die exakte Stadieneinteilung und das Grading eines etwaigen Tumors.

Dennoch hat unter Berücksichtigung ihrer Schwächen und des klinischen Kontextes die Urinzytologie aus dem oberen Harntrakt ihren Stellenwert in der leitliniengerechten Diagnostik von Nierenbecken- und Harnleiterkarzinomen [1]. Die Durchführung der zytologischen Untersuchung aus dem oberen Harntrakt macht insofern Sinn, als dass sie der Nutzung von Blasenurin in Bezug auf die Testsensitivität nachweislich deutlich überlegen ist [2].

Die FISH hat möglicherweise nur einen Stellenwert, wenn die Zytologie bei klinischem Verdacht auf ein Nierenbecken- oder Harnleiterkarzinom ein zweifelhaftes oder negatives Ergebnis liefert [29, 31, 93]. Hier kann aktuell die wichtigste Indikation zur Durchführung der FISH gesehen werden. Die Ergebnisse der vorliegenden Studie deuten darauf hin, dass die FISH auch an den Schwachstellen der Zytologie (Ta-/G1-Tumoren) nicht empfindlicher für die Detektion des Karzinoms ist.

Der klinische Nutzen der Untersuchungen kann möglicherweise erhöht werden, wenn eine geeignete präanalytische Patientenauswahl getroffen wird und die Auswertung im Kontext der individuellen klinischen Situation erfolgt. Auf der Grundlage unserer Ergebnisse und in Zusammenschau mit vorhergehenden Studien müssen in Bezug auf die klinischen Umstände die Faktoren Neoblase, Harnblasenkarzinom, Urolithiasis, sowie eine etwaige erfolgte

Bestrahlungstherapie und Immunsuppression berücksichtigt werden [94]. Insbesondere könnte auch die konventionelle Urinzytologie von einer präanalytischen Patientenauswahl profitieren. Unter Berücksichtigung der gewonnenen Erkenntnisse müssen der Einfluss eines Harnblasenkarzinoms und das Vorliegen einer permanenten Harnableitung nach Zystektomie, sowie die Nierenfunktion und das Patientenalter bei der Anwendung des zytologischen Tests berücksichtigt werden, um die Provokation falsch-positiver Ergebnisse zu vermeiden oder eine positive Zytologie vor dem entsprechenden Hintergrund einordnen zu können [42, 92]. Insbesondere sollte dies beachtet werden, wenn es nach einseitiger Tumorerkrankung des oberen Harntraktes zum Harnblasenrezidiv kommt. Dann muss im Rahmen der Nachsorge eine positive Kontrollzytologie des kontralateralen, initial nicht befallenen, oberen Harntraktes vor dem Hintergrund der vorliegenden Erkenntnisse beurteilt werden. Das Risiko für ein Rezidiv des Urothelkarzinoms in der Harnblase nach erfolgter Nephroureterektomie liegt zwischen 30 und 60% [2, 87]. Auch für die Beurteilung von Ergebnissen weiterer Studien zur Testevaluation zytologischer Verfahren des oberen Harntraktes ist es empfehlenswert, diese Faktoren zu berücksichtigen.

Weiterführend könnten anknüpfende Studien nützlich sein, um herauszufinden inwiefern weitere Störfaktoren bei den verschiedenen Untersuchungen eine Rolle spielen. Möglicherweise kann durch detaillierte Kenntnis von Störfaktoren und Berücksichtigung derer bei der Test- bzw. Patientenauswahl die Spezifität verbessert werden. Die gewonnenen Erkenntnisse lassen darauf schließen, dass weder die Urinzytologie, noch die FISH in der Lage sind eine radiologische Untersuchung oder invasive, endoskopische Diagnostik zur Detektion eines Nierenbecken- oder Harnleiterkarzinoms zu ersetzen. Insbesondere erscheinen die Tests für die Durchführung eines Screenings nicht geeignet, da speziell Karzinome in niedrigen Stadien nicht zuverlässig entdeckt werden. Die ureterorenoskopische Gewebebiopsie ist in circa 90% in der Lage den histopathologischen Differenzierungsgrad korrekt vorherzusagen und damit der alleinigen Untersuchung von Urin des oberen Harntraktes deutlich über-

legen [1]. Vielmehr kann die Urinzytologie aus dem Nierenbecken oder Harnleiter als eine Ergänzung zu endoskopischer und radiologischer Diagnostik gesehen werden. Insbesondere bei G2-Tumoren kann die Sensitivität gesteigert werden, wenn die Biopsie mit dem Ergebnis der Spülzytologie kombiniert wird [24].

In Anbetracht der Tatsache, dass sich der NMP22-Test in der vorliegenden Arbeit als gänzlich unspezifisch darstellt, liegt die Annahme nahe, dass der ohnehin schon für äußere Einflüsse anfällige Test aufgrund der unvermeidbaren Manipulation für die Anwendung bei invasiv gewonnenem Urin aus dem oberen Harntrakt nicht geeignet ist. Im Vergleich zur Harnblase erfordert die Gewinnung von Urin aus dem oberen Harntrakt aufgrund des schwierigeren Zugangsweges ein größeres Maß mechanischer Manipulation. Aufgrund dessen erscheint der NMP22-ELISA für die Untersuchung von Urin des oberen Harntraktes nicht geeignet. Weiterführende Studien könnten klären, inwiefern eine sorgfältige Patientenselektion vielleicht spezifischere Ergebnisse ermöglicht.

Die Immunzytologie zeigte keine bessere Spezifität als die Zytologie. Der Wert ist aber aufgrund der minimalen Fallzahl nicht sehr aussagekräftig. Daher sind keine verbindlichen Empfehlungen zur Anwendung möglich.

Möglicherweise kann die Kombination verschiedener Testverfahren oder die Durchführung einer urinbasierten Untersuchung sowohl mit Harnblasenurin als auch mit Proben aus dem oberen Harntrakt vorteilhafte Testparameter liefern. Vergleichbare Studien liegen für obere Harntrakt-Tumoren beispielsweise mit NMP22, in der Blasenkarzinom-Diagnostik mit dem ImmunoCyt-Test vor [20, 27]. Es konnte kürzlich gezeigt werden, dass die angemessene Kombination mehrerer Urinmarker sehr wohl die Testgenauigkeit verbessern kann. Allgemein erschien die FISH als besonders sinnvolle Ergänzung zur Urinzytologie [97].

#### **4.6. Limitationen**

Es liegen unterschiedliche Faktoren vor, welche die Aussagekraft der Studienergebnisse limitieren. Die wichtigste allgemeine Einschränkung ist der retrospektive Charakter der Arbeit. Bei den untersuchten Patienten wurde demnach kein Follow-up durchgeführt. Dadurch besteht prinzipiell die Möglichkeit positiver Testergebnisse bei Patienten, bei denen erst in der unmittelbaren Folgezeit nach der Urinuntersuchung ein Tumor im oberen Harntrakt apparent geworden wäre. Demzufolge ist die Aussagekraft der ermittelten Spezifitätswerte eingeschränkt.

Die Fallzahlen bei der zytologischen Untersuchung (bis 379 Proben) und der FISH (bis 171 Proben) gehören mit zu den höchsten aller bisher durchgeführten Studien zur Evaluation urinbasierter Untersuchung zur Diagnostik von Tumoren des oberen Harntraktes. Dahingegen wurden der NMP22-Test (bis 40 Proben) und insbesondere der ImmunoCyt-Test (10 Proben) nur an einem kleinen Patientenkollektiv angewendet, was die Aussagekraft der diesbezüglich gewonnenen Resultate mindert. Demnach wurde auch nicht bei allen in die Studie eingeschlossenen Patienten jeder der zu evaluierenden Tests durchgeführt. Die Testparameter der verschiedenen Untersuchungen wurden also aus unterschiedlichen Patientengruppen ermittelt. Hierdurch ist die Vergleichbarkeit der Testparameter eingeschränkt.

Im Zusammenhang mit der Testdurchführung ist vor allem die Untersucherabhängigkeit bei der Befundung mancher urinbasierter Analysen als möglicher Fehlerquelle zu nennen. Insbesondere ist davon die Zytologie betroffen [19]. Eine potenzielle Schwachstelle ist auch die Anwendung der URS als Maßnahme zum Tumornachweis. Die URS kann in Kombination mit der Gewebeprobe und histopathologischen Begutachtung sicherlich als sensitives Verfahren eingeschätzt werden, dennoch ist sie nicht unfehlbar, da auch diese Untersuchung einer gewissen Untersucherabhängigkeit unterliegt und prinzipiell minimale Läsionen übersehen werden können. Eine zusätzliche Fehlerquelle stellen auch die Gewebebiopsie und die anschließende histologische Befundung dar. Aufgrund der oft heterogenen Zusammensetzung von Tumoren, können in einem Karzinom verschiedene Wachstumsmuster und



Infiltrationstiefen nebeneinander vorkommen. Daher ist denkbar, dass die Biopsie an einem ungeeigneten Ort entnommen wurde oder eine ungenügende Anzahl oder Größe von Proben vorlag, wodurch das Tumorstadium unterschätzt und nicht repräsentativ beurteilt werden kann. Die Beurteilung von Proben aus dem oberen Harntrakt gilt als anspruchsvoll, da oft nur kleine Biopsate gesichert werden können [98]. Die histologische Begutachtung ist abhängig von der Erfahrung des Untersuchers und der Aufarbeitung des Biopsiematerials. Gewissermaßen kann auch eine Probenverwechslung zu irrtümlichen Ergebnissen führen.

#### **4.7. Publikation der Ergebnisse**

Teile der vorliegenden Arbeit wurden bereits auf nationalen und internationalen Fachkongressen vorgestellt (AUA 2013 San Diego: „Urinary markers for the detection of upper urinary tract urothelial carcinoma - the value of invasive urine-sampling“ Tilman Todenhöfer, Jörg Hennenlotter, Michael Esser, Stefan Aufderklamm, Sarah Mohrhardt, Georgios Gakis, Ursula Kühs, Arnulf Stenzl, Christian Schwentner; DGU 2013 Dresden: „Urine markers for detection of upper urinary tract (UUT) urothelial carcinoma - voided urine vs. UUT derived urine“ Tilman Todenhöfer, Jörg Hennenlotter, Michael Esser, Stefan Aufderklamm, Sarah Mohrhardt, Georgios Gakis, Ursula Kühs, Arnulf Stenzl, Christian Schwentner) [99, 100].

## 5. Zusammenfassung

Nierenbecken- und Harnleitertumoren ergeben ungefähr 5 - 10% aller Tumoren des Harntraktes. Da sich der überwiegende Teil der Tumoren des oberen Harntraktes bei Diagnosestellung bereits in einem fortgeschrittenen Stadium befindet, stellt die frühzeitige Erkennung ein aktuelles Problem in der uroonkologischen Diagnostik dar.

Im Rahmen der vorliegenden Arbeit wurde bei 309 Patienten retrospektiv die Testgenauigkeit urinbasierter Marker in Nierenbecken- und Harnleiterurin für die Detektion von Urothelkarzinomen des oberen Harntraktes ermittelt. Ferner wurde der Einfluss eines Harnblasenkarzinoms, sowie einer permanenten Harnableitung nach Zystektomie auf die Wertigkeit der Testverfahren geprüft.

Sowohl für die Urinzytologie als auch für die FISH konnten im Vergleich zu vorhergehenden Studien vergleichbare Sensitivitätswerte (75% bzw. 79%) mit jedoch einer jeweils vergleichsweise mäßigen Spezifität (67% bzw. 51%) ermittelt werden. Beide Methoden zeigten bei gut differenzierten Tumoren und solchen in niedrigem Stadium eine eingeschränkte Sensitivität (64 bis 71%). In der Patientengruppe mit Neoblase oder Ileum-conduit sank die Spezifität der Urinzytologie (-23%) und der FISH (-8%) gegenüber der Vergleichsgruppe aller Patienten mit zytologischem Testergebnis deutlich. Außerdem wurde die Spezifität der Zytologie signifikant reduziert, wenn zum Zeitpunkt der Uringewinnung aus dem oberen Harntrakt ein Blasenkarzinom vorlag oder dies innerhalb der letzten acht Wochen vor der Urinentnahme vorhanden war. Auch bei der FISH sank die Spezifität bei Patienten mit Karzinom der Harnblase deutlich (-22%).

Die gewonnen Erkenntnisse deuten darauf hin, dass die Urinzytologie aus dem oberen Harntrakt demnach vielmehr als eine Ergänzung zu endoskopischer und radiologischer Diagnostik gesehen werden kann und hat somit ihren Stellenwert in der leitliniengerechten Diagnostik von Nierenbecken- und Harnleiterkarzinomen. Wie bereits in vorhergehenden Studien festgestellt

wurde, ist die Hauptindikation der FISH bei der Detektion von Tumoren des oberen Harntraktes vor allem in Fällen einer negativen oder zweifelhaften Urinzytologie trotz klinischen Verdachts zu sehen.

Der klinische Nutzen der Harnmarker kann möglicherweise erhöht werden, wenn eine geeignete präanalytische Patientenauswahl getroffen wird und die Auswertung im Kontext der individuellen klinischen Situation und unter Berücksichtigung der Einflussfaktoren erfolgt. Unsere Studie legt diesbezüglich nahe, dass der Einfluss eines Harnblasenkarzinoms und das Vorliegen einer permanenten Harnableitung nach Zystektomie berücksichtigt werden müssen, um die Provokation falsch-positiver Ergebnisse zu vermeiden. Die hohe Falsch-Positiv-Rate der Zytologie weist möglicherweise auch darauf hin, dass bei der Begutachtung zudem die Nierenfunktion berücksichtigt werden und die Einschätzung zweifelhafter Zytologiebefunde unter Berücksichtigung des Patientenalters erfolgen sollte, um die Testspezifität möglicherweise zu erhöhen.

In Anbetracht der Tatsache, dass sich der NMP22-ELISA in der vorliegenden Arbeit als gänzlich unspezifisch darstellt, liegt die Annahme nahe, dass der ohnehin schon für äußere Einflüsse anfällige Test aufgrund der unvermeidbaren Manipulation für die Anwendung bei invasiv gewonnenem Urin aus dem oberen Harntrakt nicht geeignet ist.

Weiterführend könnten anknüpfende Studien nützlich sein, um herauszufinden inwiefern weitere Störfaktoren bei den verschiedenen Untersuchungen eine Rolle spielen und somit die Testspezifität zu erhöhen. Möglicherweise kann die Kombination verschiedener Testverfahren oder die Durchführung einer urinbasierten Untersuchung sowohl mit Harnblasenurin als auch mit Proben aus dem oberen Harntrakt vorteilhafte Testparameter liefern.

## 6. Abkürzungen

5-JÜR	= 5-Jahres-Überlebensrate
Abb.	= Abbildung
BCG	= Bacillus Calmette-Guérin
bzw.	= beziehungsweise
Cis	= Carcinoma in situ
CRP	= C-reaktives Protein
CT	= Computertomographie
DNA	= Desoxyribonukleinsäure, auch DNS
ELISA	= enzyme linked immunosorbent assay
et al.	= et alii (lateinisch für „und andere“)
FGFR3	= Fibroblast growth factor receptor 3
FISH	= Fluoreszenz-in-situ-Hybridisierung
HGPUC	= high grade papillary urothelial carcinoma
HNPCC	= Hereditäres non-polypöses kolorektales Karzinom, Lynch-Syndrom
LGUC	= low grade papillary urothelial carcinoma
LRNU	= laparoskopische radikale Nephroureterektomie
MRT	= Magnetresonanztomographie
MRU	= Magnetresonanztomographie
MSCTU	= Mehrschicht-CT-Urographie
NMP22	= Nuclear Matrix Protein 22
ORNU	= offene radikale Nephroureterektomie
PUNLMP	= non-invasive papillary urothelial neoplasm of low malignant potential
RNA	= Ribonukleinsäure, auch RNS
RNU	= radikale Nephroureterektomie
S.	= Seite
s.o.	= siehe oben
s.u.	= siehe unten
SULT1A1	= Sulfotransferase 1A1
Tab.	= Tabelle
UICC	= Union Internationale Contre le Cancer
URS	= Ureterorenoskopie
VEGF	= vascular endothelial growth factor
WHO	= World Health Organisation

## 7. Literaturverzeichnis

1. Roupret, M., Zigeuner, R., Palou, J., Boehle, A., Kaasinen, E., Sylvester, R., Babjuk, M., Oosterlinck, W., *European guidelines for the diagnosis and management of upper urinary tract urothelial cell carcinomas: 2011 update*. Eur Urol, 2011. 59(4): p. 584-94.
2. Remzi, M., Nader, A., *Leitlinie Urothelkarzinom des oberen Harntrakts*. J. Urol. Urogynäkol., 2010.
3. Rübben, H., *Uroonkologie*. Springer Medizin Verlag Heidelberg, 2007. 4. Auflage.
4. Colin, P., Koenig, P., Ouzzane, A., Berthon, N., Villers, A., Biserte, J., Roupret, M., *Environmental factors involved in carcinogenesis of urothelial cell carcinomas of the upper urinary tract*. BJU Int, 2009. 104(10): p. 1436-40.
5. <http://www.arzneimittel-strafrecht.info/Arzneimittel/phenacetin>, BGH bestätigt Einstufung als bedenkliches Arzneimittel nach § 5 AMG. 2011, abgerufen am 23.02.2013.
6. Grollman, A.P., Shibutani, S., Moriya, M., Miller, F., Wu, L., Moll, U., Suzuki, N., Fernandes, A., Rosenquist, T., Medverec, Z., Jakovina, K., Brdar, B., Slade, N., Turesky, R.J., Goodenough, A.K., Rieger, R., Vukelic, M., Jelakovic, B., *Aristolochic acid and the etiology of endemic (Balkan) nephropathy*. Proc Natl Acad Sci U S A, 2007. 104(29): p. 12129-34.
7. Palou, J., Rodriguez-Rubio, F., Huguet, J., Segarra, J., Ribal, M.J., Alcaraz, A., Villavicencio, H., *Multivariate analysis of clinical parameters of synchronous primary superficial bladder cancer and upper urinary tract tumor*. J Urol, 2005. 174(3): p. 859-61; discussion 861.
8. Murken, Grimm, *Humangenetik Taschenlehrbuch*. Georg Thieme Verlag Stuttgart, 2006. 7. Auflage: p. 135, 149, 150, 339.
9. Zaak, D., Will, A., *Untersuchungen zur Fluoreszenz-in-situ-Hybridisierung (FISH) beim Urothelkarzinom des oberen Harntrakts*. Urologische Klinik und Poliklinik der Ludwig-Maximilians-Universität München, 2011.
10. Oosterlinck, W., Solsona, E., van der Meijden, A.P., Sylvester, R., Bohle, A., Rintala, E., Lobel, B., European Association of, U., *EAU guidelines on diagnosis and treatment of upper urinary tract transitional cell carcinoma*. Eur Urol, 2004. 46(2): p. 147-54.
11. Schmelz, Sparwasser, Weidner, *Facharztwissen Urologie: Differenzierte Diagnostik und Therapie*. Springer Medizin Verlag Heidelberg, 2010. 2. Auflage.
12. Reiser, M.F., Müller-Lisse, U.G., Degenhart, C., *Die CT-Urographie in Normaldosis- und Niedrigdosistechnik zur Evaluation der oberen ableitenden Harnwege*. Institut für Klinische Radiologie der Ludwig-Maximilians-Universität München, 2006.

13. Sadow, C.A., Wheeler, S.C., Kim, J., Ohno-Machado, L., Silverman, S.G., *Positive predictive value of CT urography in the evaluation of upper tract urothelial cancer*. AJR Am J Roentgenol, 2010. 195(5): p. W337-43.
14. Adam, G., Regier, M., *Kontrastmittelgestützte MR Urographie und CT Urographie: Experimentelle intraindividuelle Vergleichsstudien zur optimierten Darstellung des oberen Harntraktes*. Klinik und Poliklinik für Diagnostische und Interventionelle Radiologie, Diagnostikzentrum, Universitätsklinikum Hamburg-Eppendorf 2007.
15. Cauberg, E.C., Nio, C.Y., de la Rosette, J.M., Laguna, M.P., de Reijke, T.M., *Computed tomography-urography for upper urinary tract imaging: is it required for all patients who present with hematuria?* J Endourol, 2011. 25(11): p. 1733-40.
16. Griffiths, T.R., Cancer, o.b.o.A.o.B., *Current perspectives in bladder cancer management*. Int J Clin Pract, 2012.
17. Takahashi, N., Kawashima, A., Glockner, J.F., Hartman, R.P., Leibovich, B.C., Brau, A.C., Beatty, P.J., King, B.F., *Small (<2-cm) upper-tract urothelial carcinoma: evaluation with gadolinium-enhanced three-dimensional spoiled gradient-recalled echo MR urography*. Radiology, 2008. 247(2): p. 451-7.
18. Takahashi, N., Kawashima, A., Glockner, J.F., Hartman, R.P., Kim, B., King, B.F., *MR urography for suspected upper tract urothelial carcinoma*. Eur Radiol, 2009. 19(4): p. 912-23.
19. Rathert, Roth, *Urinzytologie - Praxis und Atlas*. Springer Medizin Verlag Heidelberg, 2007. 4. Auflage: p. 41-52, 61, 62, 105, 136.
20. Jovanovic, M., Soldatovic, I., Janjic, A., Vuksanovic, A., Dzamic, Z., Acimovic, M., Hadzi-Djokic, J., *Diagnostic value of the nuclear matrix protein 22 test and urine cytology in upper tract urothelial tumors*. Urol Int, 2011. 87(2): p. 134-7.
21. Messer, J., Shariat, S.F., Brien, J.C., Herman, M.P., Ng, C.K., Scherr, D.S., Scoll, B., Uzzo, R.G., Wille, M., Eggener, S.E., Steinberg, G., Terrell, J.D., Lucas, S.M., Lotan, Y., Boorjian, S.A., Raman, J.D., *Urinary cytology has a poor performance for predicting invasive or high-grade upper-tract urothelial carcinoma*. BJU Int, 2011. 108(5): p. 701-5.
22. Renshaw, A.A., *Comparison of ureteral washing and biopsy specimens in the community setting*. Cancer, 2006. 108(1): p. 45-8.
23. Hughes, J.H., Raab, S.S., Cohen, M.B., *The cytologic diagnosis of low-grade transitional cell carcinoma*. Am J Clin Pathol, 2000. 114 Suppl: p. S59-67.
24. Skolarikos, A., Griffiths, T.R., Powell, P.H., Thomas, D.J., Neal, D.E., Kelly, J.D., *Cytologic analysis of ureteral washings is informative in patients with grade 2 upper tract TCC considering endoscopic treatment*. Urology, 2003. 61(6): p. 1146-50.
25. Dalquen, P., Kleiber, B., Grilli, B., Herzog, M., Bubendorf, L., Oberholzer, M., *DNA image cytometry and fluorescence in situ hybridization for noninvasive detection of urothelial tumors in voided urine*. Cancer, 2002. 96(6): p. 374-9.

26. Bubendorf, L., Sauter, G., Simon, R., *Frühe Detektion des Harnblasenkarzinoms mit der FISH-Technologie*. J. Urol. Urogynäkol., 2003.
27. Budman, L.I., Kassouf, W., Steinberg, J.R., *Biomarkers for detection and surveillance of bladder cancer*. Can Urol Assoc J, 2008. 2(3): p. 212-21.
28. Luo, B., Li, W., Deng, C.H., Zheng, F.F., Sun, X.Z., Wang, D.H., Dai, Y.P., *Utility of fluorescence in situ hybridization in the diagnosis of upper urinary tract urothelial carcinoma*. Cancer Genet Cytogenet, 2009. 189(2): p. 93-7.
29. Huang, W.T., Li, L.Y., Pang, J., Ruan, X.X., Sun, Q.P., Yang, W.J., Gao, X., *Fluorescence in situ hybridization assay detects upper urinary tract transitional cell carcinoma in patients with asymptomatic hematuria and negative urine cytology*. Neoplasma, 2012. 59(4): p. 355-60.
30. Marin-Aguilera, M., Mengual, L., Ribal, M.J., Musquera, M., Ars, E., Villavicencio, H., Algaba, F., Alcaraz, A., *Utility of fluorescence in situ hybridization as a non-invasive technique in the diagnosis of upper urinary tract urothelial carcinoma*. Eur Urol, 2007. 51(2): p. 409-15; discussion 415.
31. Mian, C., Mazzoleni, G., Vikoler, S., Martini, T., Knuchel-Clark, R., Zaak, D., Lazica, A., Roth, S., Mian, M., Pycha, A., *Fluorescence in situ hybridisation in the diagnosis of upper urinary tract tumours*. Eur Urol, 2010. 58(2): p. 288-92.
32. Pathmanathan, N., Bilous, A.M., *HER2 testing in breast cancer: an overview of current techniques and recent developments*. Pathology, 2012. 44(7): p. 587-95.
33. Lahme, S., Bichler, K.H., Feil, G., Krause, S., *Comparison of cytology and nuclear matrix protein 22 for the detection and follow-up of bladder cancer*. Urol Int, 2001. 66(2): p. 72-7.
34. Zaak, D., Scharf, S., *Validierung des NMP22®BladderChek als Marker für das Harnblasenkarzinom an der Photodynamischen Diagnostik (PDD)*. Urologische Klinik und Poliklinik der Ludwig-Maximilians-Universität München, 2008.
35. Getzenberg, R.H., *Nuclear matrix and the regulation of gene expression: tissue specificity*. J Cell Biochem, 1994. 55(1): p. 22-31.
36. Getzenberg, R.H., Konety, B.R., Oeler, T.A., Quigley, M.M., Hakam, A., Becich, M.J., Bahnson, R.R., *Bladder cancer-associated nuclear matrix proteins*. Cancer Res, 1996. 56(7): p. 1690-4.
37. Kundal, V.K., Pandith, A.A., Hamid, A., Shah, A., Kundal, R., Wani, S.M., *Role of NMP22 Bladder Check Test in early detection of bladder cancer with recurrence*. Asian Pac J Cancer Prev, 2010. 11(5): p. 1279-82.
38. Keesee, S.K., Briggman, J.V., Thill, G., Wu, Y.J., *Utilization of nuclear matrix proteins for cancer diagnosis*. Crit Rev Eukaryot Gene Expr, 1996. 6(2-3): p. 189-214.
39. Stenzl, A., Schwentner, C., Tews, V., *Evaluation der Einflüsse der potenziellen Störfaktoren Hämaturie und Harnwegsinfekt sowie der Art der Uringewinnung auf die Wertigkeit der Urinmarker Zytologie, UroVysion, NMP22 ELISA und uCyt+ für die Diagnostik des*

- Urothelkarzinoms der Harnblase.* Klinik für Urologie des Universitätsklinikums Tübingen, 2009.
40. Nguyen, C.T., Jones, J.S., *Defining the role of NMP22 in bladder cancer surveillance.* World J Urol, 2008. 26(1): p. 51-8.
  41. Hosseini, J., Golshan, A.R., Mazloomfard, M.M., Mehrsai, A.R., Zargar, M.A., Ayati, M., Shakeri, S., Jasemi, M., Kabiri, M., *Detection of recurrent bladder cancer: NMP22 test or urine cytology?* Urol J, 2012. 9(1): p. 367-72.
  42. Horstmann, M., Todenhofer, T., Hennenlotter, J., Aufderklamm, S., Mischinger, J., Kuehs, U., Gakis, G., Stenzl, A., Schwentner, C., *Influence of age on false positive rates of urine-based tumor markers.* World J Urol, 2012.
  43. Todenhofer, T., Hennenlotter, J., Kuhs, U., Tews, V., Gakis, G., Aufderklamm, S., Stenzl, A., Schwentner, C., *Influence of urinary tract instrumentation and inflammation on the performance of urine markers for the detection of bladder cancer.* Urology, 2012. 79(3): p. 620-4.
  44. Todenhofer, T., Hennenlotter, J., Tews, V., Gakis, G., Aufderklamm, S., Kuehs, U., Stenzl, A., Schwentner, C., *Impact of different grades of microscopic hematuria on the performance of urine-based markers for the detection of urothelial carcinoma.* Urol Oncol, 2011.
  45. Mian, C., Pycha, A., Wiener, H., Haitel, A., Lodde, M., Marberger, M., *ImmunoCyt: a new tool for detecting transitional cell cancer of the urinary tract.* J Urol, 1999. 161(5): p. 1486-9.
  46. Sullivan, P.S., Nooraie, F., Sanchez, H., Hirschowitz, S., Levin, M., Rao, P.N., Rao, J., *Comparison of ImmunoCyt, UroVysion, and urine cytology in detection of recurrent urothelial carcinoma: a "split-sample" study.* Cancer, 2009. 117(3): p. 167-73.
  47. Lodde, M., Mian, C., Wiener, H., Haitel, A., Pycha, A., Marberger, M., *Detection of upper urinary tract transitional cell carcinoma with ImmunoCyt: a preliminary report.* Urology, 2001. 58(3): p. 362-6.
  48. Walsh, I.K., Keane, P.F., Ishak, L.M., Flessland, K.A., *The BTA stat test: a tumor marker for the detection of upper tract transitional cell carcinoma.* Urology, 2001. 58(4): p. 532-5.
  49. Miyake, M., Goodison, S., Rizwani, W., Ross, S., Bart Grossman, H., Rosser, C.J., *Urinary BTA: indicator of bladder cancer or of hematuria.* World J Urol, 2012. 30(6): p. 869-73.
  50. Silverberg, D.M., *Urothelial carcinoma of the upper urinary tract diagnosed via FGFR3 mutation detection in urine: a case report.* BMC Urol, 2012. 12: p. 20.
  51. Chen, G.L., El-Gabry, E.A., Bagley, D.H., *Surveillance of upper urinary tract transitional cell carcinoma: the role of ureteroscopy, retrograde pyelography, cytology and urinalysis.* J Urol, 2000. 164(6): p. 1901-4.
  52. Sievers, J., Noldus, J., Nicolas, V., Heywang-Köbrunner, S., in *"Handbuch diagnostische Radiologie - Urogenitaltrakt, Retroperitoneum, Mamma"*, S. 94. Springer-Verlag Berlin Heidelberg, 2004.
  53. Ribal, M.J., Huguet, J., Alcaraz, A., *Oncologic outcomes obtained after laparoscopic, robotic and/or single port nephroureterectomy for upper urinary tract tumours.* World J Urol, 2013. 31(1): p. 93-107.



54. Phe, V., Cussenot, O., Bitker, M.O., Roupret, M., *Does the surgical technique for management of the distal ureter influence the outcome after nephroureterectomy?* BJU Int, 2011. 108(1): p. 130-8.
55. Lughezzani, G., Sun, M., Perrotte, P., Shariat, S.F., Jeldres, C., Budaus, L., Alasker, A., Duclos, A., Widmer, H., Latour, M., Guazzoni, G., Montorsi, F., Karakiewicz, P.I., *Should bladder cuff excision remain the standard of care at nephroureterectomy in patients with urothelial carcinoma of the renal pelvis? A population-based study.* Eur Urol, 2010. 57(6): p. 956-62.
56. Giannakopoulos, S., Toufas, G., Dimitriadis, C., Giannopoulos, S., Kalaitzis, C., Bantis, A., Patris, E., Touloupidis, S., *Laparoscopic transvesical resection of an en bloc bladder cuff and distal ureter during nephroureterectomy.* ScientificWorldJournal, 2012. 2012: p. 658096.
57. Ariane, M.M., Colin, P., Ouzzane, A., Pignot, G., Audouin, M., Cornu, J.N., Albouy, B., Guillotreau, J., Neuzillet, Y., Crouzet, S., Hurel, S., Arroua, F., Bigot, P., Marchand, C., Fais, P.O., de la Taille, A., Saint, F., Ravier, E., Matte, A., Guy, L., Bruyere, F., Roupret, M., *Assessment of oncologic control obtained after open versus laparoscopic nephroureterectomy for upper urinary tract urothelial carcinomas (UUT-UCs): results from a large French multicenter collaborative study.* Ann Surg Oncol, 2012. 19(1): p. 301-8.
58. Favaretto, R.L., Shariat, S.F., Chade, D.C., Godoy, G., Kaag, M., Cronin, A.M., Bochner, B.H., Coleman, J., Dalbagni, G., *Comparison between laparoscopic and open radical nephroureterectomy in a contemporary group of patients: are recurrence and disease-specific survival associated with surgical technique?* Eur Urol, 2010. 58(5): p. 645-51.
59. Rai, B.P., Shelley, M., Coles, B., Somani, B., Nabi, G., *Surgical management for upper urinary tract transitional cell carcinoma (UUT-TCC): a systematic review.* BJU Int, 2012. 110(10): p. 1426-35.
60. Zigeuner, R., Pummer, K., *Urothelial carcinoma of the upper urinary tract: surgical approach and prognostic factors.* Eur Urol, 2008. 53(4): p. 720-31.
61. Audenet, F., Traxer, O., Bensalah, K., Roupret, M., *Upper urinary tract instillations in the treatment of urothelial carcinomas: a review of technical constraints and outcomes.* World J Urol, 2013. 31(1): p. 45-52.
62. Forster, J.A., Palit, V., Browning, A.J., Biyani, C.S., *Endoscopic management of upper tract transitional cell carcinoma.* Indian J Urol, 2010. 26(2): p. 177-82.
63. Cutress, M.L., Stewart, G.D., Zakikhani, P., Phipps, S., Thomas, B.G., Tolley, D.A., *Ureteroscopic and percutaneous management of upper tract urothelial carcinoma (UTUC): systematic review.* BJU Int, 2012. 110(5): p. 614-28.
64. Roupret, M., Traxer, O., Tligui, M., Conort, P., Chartier-Kastler, E., Richard, F., Cussenot, O., *Upper urinary tract transitional cell carcinoma: recurrence rate after percutaneous endoscopic resection.* Eur Urol, 2007. 51(3): p. 709-13; discussion 714.
65. O'Brien, T., Ray, E., Singh, R., Coker, B., Beard, R., British Association of Urological Surgeons Section of, O., *Prevention of bladder tumours*

- after nephroureterectomy for primary upper urinary tract urothelial carcinoma: a prospective, multicentre, randomised clinical trial of a single postoperative intravesical dose of mitomycin C (the ODMIT-C Trial).* Eur Urol, 2011. 60(4): p. 703-10.
66. Giannarini, G., Kessler, T.M., Birkhauser, F.D., Thalmann, G.N., Studer, U.E., *Antegrade perfusion with bacillus Calmette-Guerin in patients with non-muscle-invasive urothelial carcinoma of the upper urinary tract: who may benefit?* Eur Urol, 2011. 60(5): p. 955-60.
  67. Audenet, F., Yates, D.R., Cussenot, O., Roupret, M., *The role of chemotherapy in the treatment of urothelial cell carcinoma of the upper urinary tract (UUT-UCC).* Urol Oncol, 2013. 31(4): p. 407-13.
  68. Hellenthal, N.J., Shariat, S.F., Margulis, V., Karakiewicz, P.I., Roscigno, M., Bolenz, C., Remzi, M., Weizer, A., Zigeuner, R., Bensalah, K., Ng, C.K., Raman, J.D., Kikuchi, E., Montorsi, F., Oya, M., Wood, C.G., Fernandez, M., Evans, C.P., Koppie, T.M., *Adjuvant chemotherapy for high risk upper tract urothelial carcinoma: results from the Upper Tract Urothelial Carcinoma Collaboration.* J Urol, 2009. 182(3): p. 900-6.
  69. Alva, A.S., Matin, S.F., Lerner, S.P., Siefker-Radtke, A.O., *Perioperative chemotherapy for upper tract urothelial cancer.* Nat Rev Urol, 2012. 9(5): p. 266-73.
  70. Pless, M., *Onkologische palliative Therapie beim metastasierten Urothelkarzinom.* J. Urol. Urogynäkol., 2011.
  71. Czito, B., Zietman, A., Kaufman, D., Skowronski, U., Shipley, W., *Adjuvant radiotherapy with and without concurrent chemotherapy for locally advanced transitional cell carcinoma of the renal pelvis and ureter.* J Urol, 2004. 172(4 Pt 1): p. 1271-5.
  72. Margulis, V., Shariat, S.F., Matin, S.F., Kamat, A.M., Zigeuner, R., Kikuchi, E., Lotan, Y., Weizer, A., Raman, J.D., Wood, C.G., Upper Tract Urothelial Carcinoma CollaborationThe Upper Tract Urothelial Carcinoma, C., *Outcomes of radical nephroureterectomy: a series from the Upper Tract Urothelial Carcinoma Collaboration.* Cancer, 2009. 115(6): p. 1224-33.
  73. Lehmann, J., Suttman, H., Kovac, I., Hack, M., Kamradt, J., Siemer, S., Wullich, B., Zwergel, U., Stockle, M., *Transitional cell carcinoma of the ureter: prognostic factors influencing progression and survival.* Eur Urol, 2007. 51(5): p. 1281-8.
  74. Cho, D.S., Hong, S.Y., Kim, Y.K., Kim, S.I., Kim, S.J., *Prognostic factors in transitional cell carcinoma of the upper urinary tract after radical nephroureterectomy.* Korean J Urol, 2011. 52(5): p. 310-6.
  75. Wheat, J.C., Weizer, A.Z., Wolf, J.S., Jr., Lotan, Y., Remzi, M., Margulis, V., Wood, C.G., Montorsi, F., Roscigno, M., Kikuchi, E., Zigeuner, R., Langner, C., Bolenz, C., Koppie, T.M., Raman, J.D., Fernandez, M., Karakiewicz, P., Capitanio, U., Bensalah, K., Patard, J.J., Shariat, S.F., *Concomitant carcinoma in situ is a feature of aggressive disease in patients with organ confined urothelial carcinoma following radical nephroureterectomy.* Urol Oncol, 2012. 30(3): p. 252-8.
  76. Remzi, M., Haitel, A., Margulis, V., Karakiewicz, P., Montorsi, F., Kikuchi, E., Zigeuner, R., Weizer, A., Bolenz, C., Bensalah, K., Suardi, N.,

- Raman, J.D., Lotan, Y., Waldert, M., Ng, C.K., Fernandez, M., Koppie, T.M., Strobel, P., Kabbani, W., Murai, M., Langner, C., Roscigno, M., Wheat, J., Guo, C.C., Wood, C.G., Shariat, S.F., *Tumour architecture is an independent predictor of outcomes after nephroureterectomy: a multi-institutional analysis of 1363 patients*. BJU Int, 2009. 103(3): p. 307-11.
77. Nakanishi, K., Hiroi, S., Tominaga, S., Aida, S., Kasamatsu, H., Matsuyama, S., Matsuyama, T., Kawai, T., *Expression of hypoxia-inducible factor-1alpha protein predicts survival in patients with transitional cell carcinoma of the upper urinary tract*. Clin Cancer Res, 2005. 11(7): p. 2583-90.
78. Miyata, Y., Kanda, S., Nomata, K., Hayashida, Y., Kanetake, H., *Expression of metalloproteinase-2, metalloproteinase-9, and tissue inhibitor of metalloproteinase-1 in transitional cell carcinoma of upper urinary tract: correlation with tumor stage and survival*. Urology, 2004. 63(3): p. 602-8.
79. Obata, J., Kikuchi, E., Tanaka, N., Matsumoto, K., Hayakawa, N., Ide, H., Miyajima, A., Nakagawa, K., Oya, M., *C-reactive protein: A biomarker of survival in patients with localized upper tract urothelial carcinoma treated with radical nephroureterectomy*. Urol Oncol, 2012.
80. Hashimoto, T., Ohno, Y., Nakashima, J., Gondo, T., Ohori, M., Tachibana, M., *Clinical significance of preoperative peripheral blood neutrophil count in patients with non-metastatic upper urinary tract carcinoma*. World J Urol, 2012.
81. Fujita, K., Tanigawa, G., Imamura, R., Nakagawa, M., Hayashi, T., Kishimoto, N., Hosomi, M., Yamaguchi, S., *Preoperative serum sodium is associated with cancer-specific survival in patients with upper urinary tract urothelial carcinoma treated by nephroureterectomy*. Int J Urol, 2012.
82. Stein, B., Schrader, A.J., Wegener, G., Seidel, C., Kuczyk, M.A., Steffens, S., *Preoperative serum C-reactive protein: a prognostic marker in patients with upper urinary tract urothelial carcinoma*. BMC Cancer, 2013. 13: p. 101.
83. Rink, M., Sharifi, N., Fritsche, H.M., Aziz, A., Miller, F., Kluth, L.A., Ngamsri, T., Dahlem, R., Chun, F.K., Shariat, S.F., Stenzl, A., Fisch, M., Gakis, G., *Impact of Preoperative Anemia on Oncological Outcomes of Upper Tract Urothelial Carcinoma Treated with Radical Nephroureterectomy*. J Urol, 2013.
84. Milojevic, B., Djokic, M., Sipetic-Grujicic, S., Grozdic Milojevic, I., Vuksanovic, A., Nikic, P., Vukovic, I., Djordjevic, D., Bumbasirevic, U., Tulic, C., *Prognostic significance of non-muscle-invasive bladder tumor history in patients with upper urinary tract urothelial carcinoma*. Urol Oncol, 2012.
85. Zhang, X., Zhu, Z., Zhong, S., Xu, T., Shen, Z., *Ureteral tumours showing a worse prognosis than renal pelvis tumours may be attributed to ureteral tumours more likely to have hydronephrosis and less likely to have haematuria*. World J Urol, 2013. 31(1): p. 155-60.

86. Park, S., Hong, B., Kim, C.S., Ahn, H., *The impact of tumor location on prognosis of transitional cell carcinoma of the upper urinary tract.* J Urol, 2004. 171(2 Pt 1): p. 621-5.
87. Pieras, E., Frontera, G., Ruiz, X., Vicens, A., Ozonias, M., Piza, P., *Concomitant carcinoma in situ and tumour size are prognostic factors for bladder recurrence after nephroureterectomy for upper tract transitional cell carcinoma.* BJU Int, 2010. 106(9): p. 1319-23.
88. Gunay, L.M., Akdogan, B., Koni, A., Inci, K., Bilen, C.Y., Ozen, H., *Upper Urinary Tract Transitional Cell Carcinoma: Is There a Best?* Clin Genitourin Cancer, 2012.
89. <http://anatomisty.com/wp-content/uploads/2013/09/urinary-tract.jpg>, *Urinary Tract.* abgerufen am 03.10.2013.
90. Lusch, A., Abdelshehid, C., Hidas, G., Osann, K.E., Okhunov, Z., McDougall, E., Landman, J., *In vitro and in vivo comparison of optics and performance of a distal sensor ureteroscope versus a standard fiberoptic ureteroscope.* J Endourol, 2013. 27(7): p. 896-902.
91. Williams, S.K., Denton, K.J., Minervini, A., Oxley, J., Khastigir, J., Timoney, A.G., Keeley, F.X., Jr., *Correlation of upper-tract cytology, retrograde pyelography, ureteroscopic appearance, and ureteroscopic biopsy with histologic examination of upper-tract transitional cell carcinoma.* J Endourol, 2008. 22(1): p. 71-6.
92. Todenhofer, T., Hennenlotter, J., Witstruk, M., Gakis, G., Aufderklamm, S., Kuehs, U., Stenzl, A., Schwentner, C., *Influence of renal excretory function on the performance of urine based markers to detect bladder cancer.* J Urol, 2012. 187(1): p. 68-73.
93. Bubendorf, L., Piaton, E., *UroVysion(R) multiprobe FISH in the triage of equivocal urinary cytology cases.* Ann Pathol, 2012. 32(6): p. e52-6, 438-43.
94. Tapia, C., Glatz, K., Obermann, E.C., Grilli, B., Barascud, A., Herzog, M., Schonegg, R., Savic, S., Bubendorf, L., *Evaluation of chromosomal aberrations in patients with benign conditions and reactive changes in urinary cytology.* Cancer Cytopathol, 2011. 119(6): p. 404-10.
95. Li, H.X., Wang, M.R., Zhao, H., Cao, J., Li, C.L., Pan, Q.J., *Comparison of fluorescence in situ hybridization, NMP22 BladderChek, and urinary liquid-based cytology in the detection of bladder urothelial carcinoma.* Diagn Cytopathol, 2013.
96. Wullt, B., Agace, W., Mansson, W., *Bladder, bowel and bugs--bacteriuria in patients with intestinal urinary diversion.* World J Urol, 2004. 22(3): p. 186-95.
97. Todenhofer, T., Hennenlotter, J., Esser, M., Mohrhardt, S., Tews, V., Aufderklamm, S., Gakis, G., Kuehs, U., Stenzl, A., Schwentner, C., *Combined application of cytology and molecular urine markers to improve the detection of urothelial carcinoma.* Cancer Cytopathol, 2013. 121(5): p. 252-60.
98. Tavora, F., Fajardo, D.A., Lee, T.K., Lotan, T., Miller, J.S., Miyamoto, H., Epstein, J.I., *Small endoscopic biopsies of the ureter and renal pelvis: pathologic pitfalls.* Am J Surg Pathol, 2009. 33(10): p. 1540-6.

99. Todenhöfer T., H.J., Esser M., Aufderklamm S., Mohrhardt S, Gakis G., Kühs U., Stenzl A., Schwentner C., *Urinary markers for the detection of upper urinary tract urothelial carcinoma - the value of invasive urine-sampling*. AUA San Diego, 2013.
100. Todenhöfer T., H.J., Esser M., Aufderklamm S., Mohrhardt S, Gakis G., Kühs U., Stenzl A., Schwentner C., *Urine markers for detection of upper urinary tract (UUT) urothelial carcinoma - voided urine vs. UUT derived urine*. DGU Dresden, 2013.

## 8. Anhang

### Danksagung

Für die Überlassung des Themas dieser Dissertation und die Begutachtung dieser Arbeit möchte ich mich bei Herrn Prof. Dr. C. Schwentner herzlich bedanken.

Dr. Tilman Todenhöfer, meinem Betreuer, bin ich zu großem Dank verpflichtet. Er hatte immer ein offenes Ohr für Fragen und hat durch seine Bemühungen diese Arbeit erst möglich gemacht. In diesem Zusammenhang bedanke ich mich bei Jörg Hennenlotter, der mit seinem Ideenreichtum und antreibender Begeisterung diese Arbeit auf den richtigen Weg gebracht hat.

Bei Sarah Mohrhardt, meiner Mitdoktorandin, möchte ich mich ganz herzlich für die angenehme Zusammenarbeit und die gegenseitige Motivation bei der Datenerhebung bedanken.

Außerdem bedanke ich mich bei allen Mitarbeiterinnen und Mitarbeitern im Labor der Universitätsklinik für Urologie Tübingen, die an der Datenerfassung beteiligt waren.

Im Besonderen danke ich meiner Familie und meiner Freundin Kerstin. Mit einer angemessenen Mischung aus Motivation, Lob und Kritik waren sie zu jeder Zeit ein beruhigender Rückhalt.

## Lebenslauf

Name: Michael Esser  
Geburtsdatum: 03. Dezember 1986 in Mönchengladbach

### Schulausbildung:

1993 - 1997 Grundschole Glehn, Korschenbroich  
1997 - 2006 Franz-Meyers-Gymnasium Mönchengladbach

### Studium:

08/2007 bis 04/2008 Semmelweis Universität, Budapest, Ungarn  
seit 04/2008 Eberhard Karls Universität Tübingen  
04/2010 Erster Abschnitt der Ärztlichen Prüfung  
17.06.2014 Zweiter Abschnitt der Ärztlichen Prüfung

### Famulantentätigkeit:

02/2011 bis 04/2011 Kardiologie, Kreiskrankenhaus Grevenbroich  
08/2011 Nationales Centrum für Tumorerkrankungen, Heidelberg  
09/2011 bis 10/2011 Zentrum für Radiologie & Nuklearmedizin, Grevenbroich  
03/2012 Facharztpraxis für Urologie Kießling, Tübingen  
08/2012 HNO-Klinik, Lukaskrankenhaus, Neuss

### Praktisches Jahr:

02/2013 bis 01/2014: Universitätsklinikum Tübingen

### Doktorandentätigkeit:

01/2012 Beginn der Aktenrecherche  
07/2012 Auswertung der Daten, Beginn der Ausarbeitung

### Publikation:

05/2013 "Combined application of cytology and molecular urine markers to improve the detection of urothelial carcinoma."  
Todenhöfer T, Hennenlotter J, Esser M, Mohrhardt S, Tews V, Aufderklamm S, Gakis G, Kuehs U, Stenzl A, Schwentner C; Cancer Cytopathology

### Sonstiges:

06/2007 Staatl. Prüfung Rettungssanitäter, Malteser Schule, Aachen  
10/2009 bis 07/2013 mehrfach Tätigkeit als studentische Hilfskraft