

Aus der Medizinischen Universitätsklinik und Poliklinik Tübingen

Abteilung 5, Sportmedizin

Ärztlicher Direktor: Professor Dr. A. Nieß

**Wertigkeit und Reproduzierbarkeit der  
sonographischen Messung der Achillessehndicke im  
Querschnittsbild**

Inaugural – Dissertation

Zur Erlangung des Doktorgrades

der Zahnheilkunde

der Medizinischen Fakultät

der Eberhard Karls Universität

zu Tübingen

vorgelegt

Rebekka Marquardt, geb. Knittel

aus

Schaffhausen

2011

Dekan: Professor Dr. I. B. Autenrieth

1. Berichterstatter: Professor Dr. A. Nieß

2. Berichterstatter: Professor Dr. Dr. F. Schick

Meinem geliebten Ehemann und meiner lieben Familie

## Erklärung

Ich erkläre hiermit, dass ich die in der Medizinischen Fakultät der Universität Tübingen zur Promotion eingereichte Arbeit mit dem Titel:

„Wertigkeit und Reproduzierbarkeit der sonographischen Messung der Achillessehrendicke im Querschnittsbild“

selbständig ohne unzulässige Hilfe Dritter und ohne Benutzung anderer als der angegebenen Hilfsmittel angefertigt habe; die aus fremden Quellen direkt oder indirekt übernommenen Gedanken sind als solche kenntlich gemacht. Ich versichere an Eides statt, dass diese Angaben wahr sind und dass ich nichts verschwiegen habe. Mir ist bekannt, dass die falsche Abgabe einer Versicherung an Eides statt mit einer Freiheitsstrafe bis zu drei Jahren oder mit einer Geldstrafe bestraft wird.

Bei der Auswahl und Auswertung des Materials sowie bei der Herstellung des Manuskriptes habe ich Unterstützungsleistungen von folgenden Personen erhalten:

1. Prof. Dr. med. A. Nieß, Medizinische Klinik V /Sportmedizin
2. Dr. med. R. Syha, Medizinische Klinik V/Sportmedizin
3. Dr. rer. soc. S. Grau, Medizinische Klinik V/Sportmedizin
4. Dipl. Ing. T. Schmeltzpfennig, Medizinische Klinik V/Sportmedizin

Die vorgelegte Dissertation wurde bisher weder im Inland noch im Ausland in gleicher oder ähnlicher Form einer anderen Prüfungsbehörde vorgelegt. Mit der Arbeit wurde weder ein akademischer Grad erworben noch eine staatliche Prüfung absolviert.

Den Grad eines Dr.med.dent. habe ich noch nicht erworben.

Mir ist bekannt, dass falsche oder unvollständige Angaben zur Folge haben können, dass die Fakultät ein Verfahren zur Entziehung eines eventuell verliehenen akademischen Titels einleitet.

Tübingen, den 25.02.2010

\_\_\_\_\_  
Rebekka Marquardt

# Inhaltsverzeichnis

1	Abkürzungsverzeichnis .....	1
2	Einleitung .....	3
2.1	Hintergrund .....	3
2.1.1	Tendinopathien - Risikofaktoren & Ätiopathogenese .....	3
2.1.2	Ätiopathogenese.....	4
2.1.3	Histopathologie.....	7
2.1.4	Diagnostik.....	9
2.1.5	Sonographie – Methode & Diagnostik .....	10
2.1.6	Reproduzierbarkeit der Messmethode .....	12
2.2	Defizite bisheriger Studien .....	15
2.3	Ziele .....	16
2.4	Hypothesen .....	17
3	Allgemeine Grundlagen .....	18
3.1	Anatomie der Sehne.....	18
3.2	Krankheitsbilder der Achillessehne .....	21
3.3	Bildgebende Verfahren.....	25
3.4	Physikalische Grundlagen des Ultraschalls.....	29
3.5	Sonomorphologie .....	32
4	Material und Methodik.....	35
4.1	Probandenkollektiv .....	35
4.2	Messgrößen .....	38
4.3	Reproduzierbarkeit der Messmethode .....	40
4.3.1	Intraobserver variability.....	43
4.3.2	Interobserver variability.....	43
4.3.3	Intrareader variability .....	44

---

4.3.4	Interreader variability .....	44
4.4	Messmethode.....	45
4.4.1	Sonographie .....	45
4.4.2	Anamnesefragebogen .....	46
4.4.3	Schmerzfragebogen („VISA- A questionnaire“)... ..	46
4.4.4	Dokumentationsbogen.....	47
4.5	Procedere der Datenauswertung .....	48
4.6	Statistik.....	48
4.6.1	Anova .....	49
4.6.2	Varianzanalyse .....	49
4.6.3	Standardabweichung (SD).....	49
4.6.4	Root Mean Squared Error (RMSE) .....	49
4.6.5	Bland-Altman Analyse .....	50
5	Ergebnisse.....	52
5.1	Reproduzierbarkeit.....	53
5.2	Vergleichende Querschnittsanalysen .....	63
5.2.1	KO - ADY.....	64
5.2.2	KO - ADY- S .....	64
5.2.3	Gruppenmatching .....	65
6	Diskussion .....	71
6.1	Reproduzierbarkeit.....	71
6.1.1	Intra- und Interobserver variability .....	71
6.1.2	Intra – und Interreader variability .....	73
6.2	Vergleichende Querschnittsanalysen .....	76
6.3	Ausblick: Konsequenzen für die Klinik.....	77
7	Zusammenfassung .....	80
8	Abbildungsverzeichnis .....	82
9	Tabellenverzeichnis .....	84

---

10	Literaturverzeichnis.....	85
11	Danksagungen.....	97
12	Lebenslauf .....	98



# 1 Abkürzungsverzeichnis

AI	automatisches Identifikationssystem
A-Scan	Amplitude
ADY	Probanden mit manifester Tendinose
ATT	Achillessehndicke
ATTmean	mittlere Achillessehndicke
ATTmax	maximale Achillessehndicke
ATTmin	minimale Achillessehndicke
B-Mode	brightness modulation (engl.; Helligkeitsabstufung)
BMI	Body Mass Index
BMP-Datei	Bitmap-Datei
c	materialspez. Schallgeschwindigkeit
CD	Colour-Doppler-Sonographie
CRF	Case Record Form (engl.; standardisierter Fragebogen)
CT	Computertomographie
dB	Dezibel
dg	degeneriert
f	Frequenz
gs	gesund
GUI	graphical user interface (engl.; graphische Benutzeroberfläche)
IMT	Intima-Media Dicke
MAT-Datei	Matlab-Datei
MRT	Magnetresonanztomographie

---

MTS	Patienten mit manifester Tendinose
KO	Kontrollgruppe (Probanden mit gesunder Achillessehne)
Länge 1, p1	horizontale Querschnittsdimension
Länge 2, p2	vertikale Querschnittsdimension
LDF	Laser Doppler flowmetry
M-Scan	M = motion (engl. Bewegung)
MT	manuelles Tracing
n	Anzahl
PC	Personal Computer
PD	Power-Doppler-Sonographie
PIZ	Patienten Identifikationszahl
RMSE	Root mean squared error, Mittlere quadratische Abweichung
S	Sportlergruppe
SD	Standardabweichung
TA	Trainingsalter
TE	Trainingseinheit
txt-Datei	Text-Datei
US	Ultraschall
VISA-A	Victorian Institute of Sport Assessment-Achilles

## 2 Einleitung

### 2.1 Hintergrund

In der quantitativen Diagnostik von Achillessehnedegenerationen hat sich die B-Mode Sonographie zum Standard etabliert (67;103). Grundlegende zu analysierende Aspekte sind hierbei die Echogenität, Struktur sowie Textur der Achillessehne (1;5;26;33;38;49;58;65;66;74;80;89;90;104;106). Der maximale sagittale Diameter (ATTmax) der Achillessehne hat sich international als Parameter zur quantitativen Diagnostik von degenerativen Veränderungen der Achillessehne etabliert (4;25;40;44;59;62;117). Der Normwert für die physiologische Dicke der Achillessehne wurde in mehreren Studien auf 4.3-6.3mm definiert (23;71;72;88). In diesem Rahmen wurde die Assoziation einer veränderten Sehnenmatrix mit einer Zunahme der Sehnendicke festgestellt (3;60).

#### 2.1.1 Tendinopathien - Risikofaktoren & Ätiopathogenese

Die „Achillodynie“, einen Schmerzzustand im Bereich der Achillessehne, beschreibt *Paavola* epidemiologisch als eine der häufigsten sportinduzierten Erkrankungen mit einer besonderen Prädestinierung von Lang- und Kurzstreckenläufern, Tennis-, Badminton- und Volleyballspielern (83). Histopathologische Analysen zeigten peri- und intratendinöse Veränderungen, oftmals parallel auftretend (83).

*Puddu et al.* bezeichnen mit dem Terminus „Tendinose“ eine substantielle intratendinöse Gewebedegeneration. Ihre Theorie basiert auf der Annahme, dass die Degeneration des Sehngewebes sich aus einem entzündlichen zu einem chronischen Stadium entwickle. Der Prozess sei gekennzeichnet durch

mukoide und lipoide Degeneration. Sie sei als Vorläufer einer Sehnenruptur anzusehen (23;87).

### 2.1.2 Ätiopathogenese

Genetische Zusammenhänge beschreiben *Jozsa et al.*, die eine Dominanz von Trägern der Blutgruppe 0 in einem Probandenkollektiv mit spontanen Sehnenrupturen feststellten (45). Diese Tatsache wird von *Kujala et al.* bestätigt (54). *Olivieri et al.* schildern eine Korrelation der Erkrankungen der Achillessehne mit Leukozyten- Antigen HLA B-27 (82).

*Grassi et al.* zeigen einen Zusammenhang degenerativer Tendinopathien mit endokrinen und metabolischen Erkrankungen wie Diabetes mellitus und familiärer Hypercholesterinämie (38). Verschiedene Studien zeigen, dass Faktoren wie steigendes Lebensalter, vorausgegangene Verletzungen und rheumatische Erkrankungen begünstigend wirken (14;81).

*Jozsa et al.* postulieren als primären ätiopathogenetischen Faktor eine Überlastung der Sehne. Das akute Stadium der Tendinopathie werde vorwiegend durch extrinsische Faktoren wie Überbelastung, Trauma oder muskuläre Ermüdung verursacht und sei von Hypozirkulation und Ödembildung geprägt (18;(25;44;55).

*Leadbetter* postuliert als Ursache der Sehnedegeneration eine Anpassungsunfähigkeit der zellulären Matrix an übermäßige Belastung. Kontinuierliche Überbeanspruchung und Reizung der Sehne führe zu einer lokalen Freisetzung von Zytokinen, welche auto- und parakrine Zellaktivität fördern. *Leadbetter* nennt diesen Denaturierungsprozess der Sehnenstruktur, welcher schließlich zur Tendinose führt, „tendinosis cycle“ (60).

Die Ätiopathogenese der Tendinopathien charakterisiert *Riley* als ein Zusammenwirken intrinsischer und extrinsischer Faktoren. Als intrinsische Faktoren schildert er Fußdeformitäten, Achsabweichungen und Muskelschwäche sowie Instabilitäten des Sprunggelenks und verminderte Gefäßfunktion. Als extrinsische Risikofaktoren nennt er Überbeanspruchung der Sehne, exzessives Training, Trauma und Steroidbehandlung. In der Folge der mechanischen Faktoren komme es zu gesteigerten Scherkräften, die mit einer Minderversorgung der Sehne einhergehen, und schließlich zu Mikrorissen (s. Abb.1)(9;92). Ein Zusammenwirken extrinsischer und intrinsischer Faktoren soll maßgeblich dafür verantwortlich sein, dass die Sehnendegeneration chronischen Charakter annimmt (92).

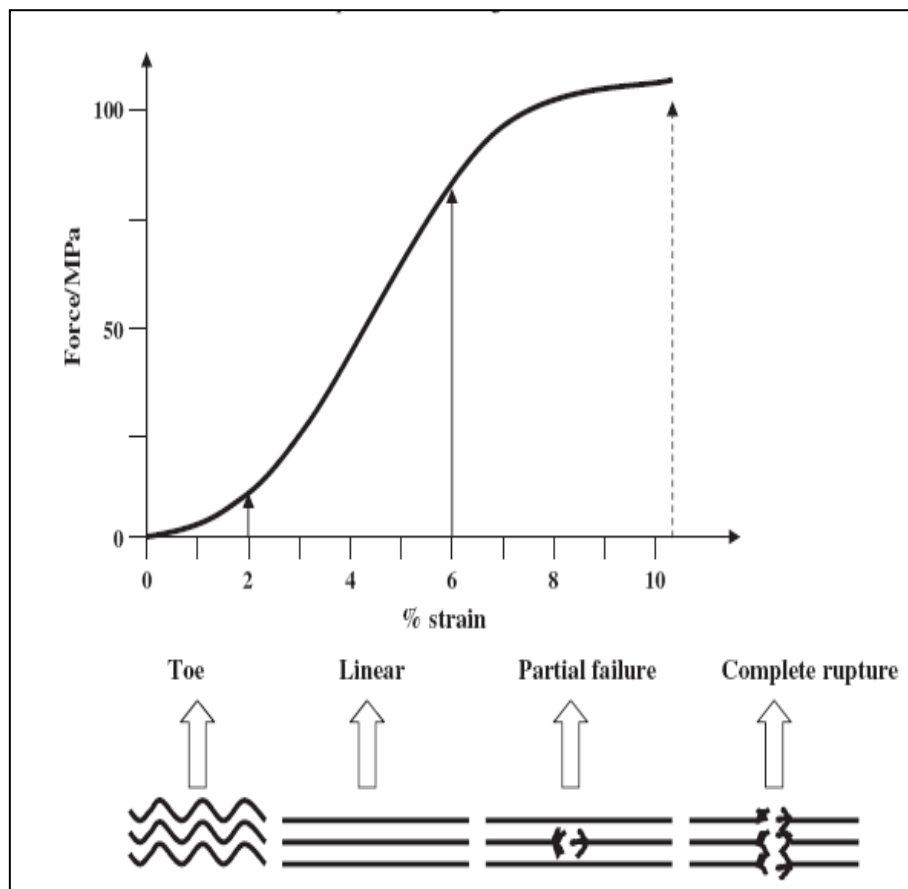


Abbildung 1 - Belastungs-/Dehnungskurve nach Riley et al. ©

Abb. 1: Darstellung einer Belastungs-/Dehnungskurve nach Riley et al. ©. Bei Belastung der Sehne, findet zunächst eine Streckung aus der Welligkeit statt,

welche durch die sogenannte „Toe (Talsohle)- Region“ der Belastungs-Dehnungs- Kurve veranschaulicht wird. Dehnung innerhalb der physiologischen Bereichs verursacht elastische Deformation der Sehne. Stärkere Belastungen haben eine Partialruptur oder vollständige Ruptur zur Folge.

Pang und Ying postulieren, dass die Sehne durch Abnahme der Kollagenfaserdichte zunehmend geschwächt wird und infolgedessen empfindlicher auf wiederholte Mikrorisse und Mikrotraumen reagiert. Durch den repetitiven Prozess von geringen Verletzungen und Reparaturmechanismen finde ein konstanter Umbau der Sehnenstruktur statt, der schließlich zu einer Hypertrophie der Sehne führe (s. Abb.2)(86).

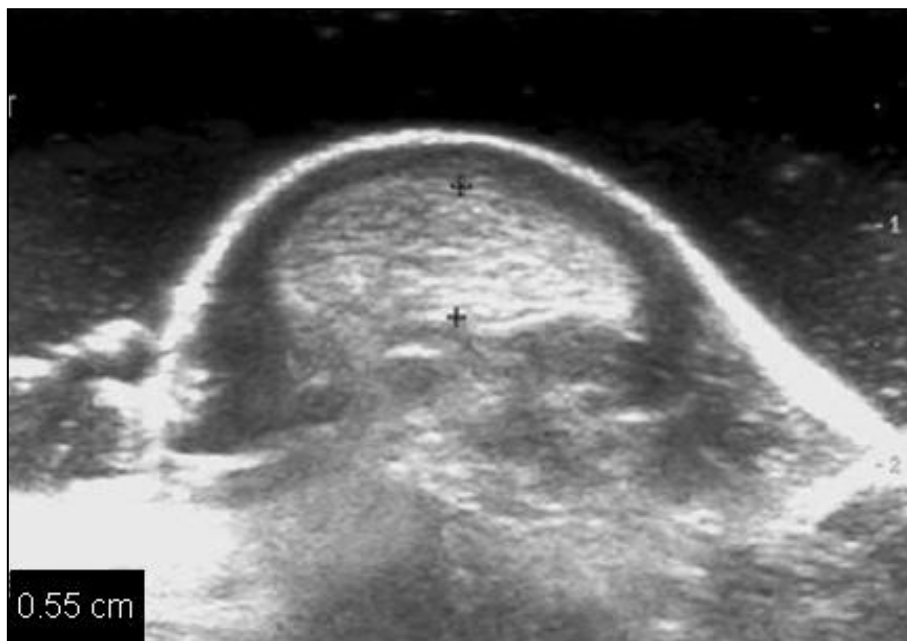


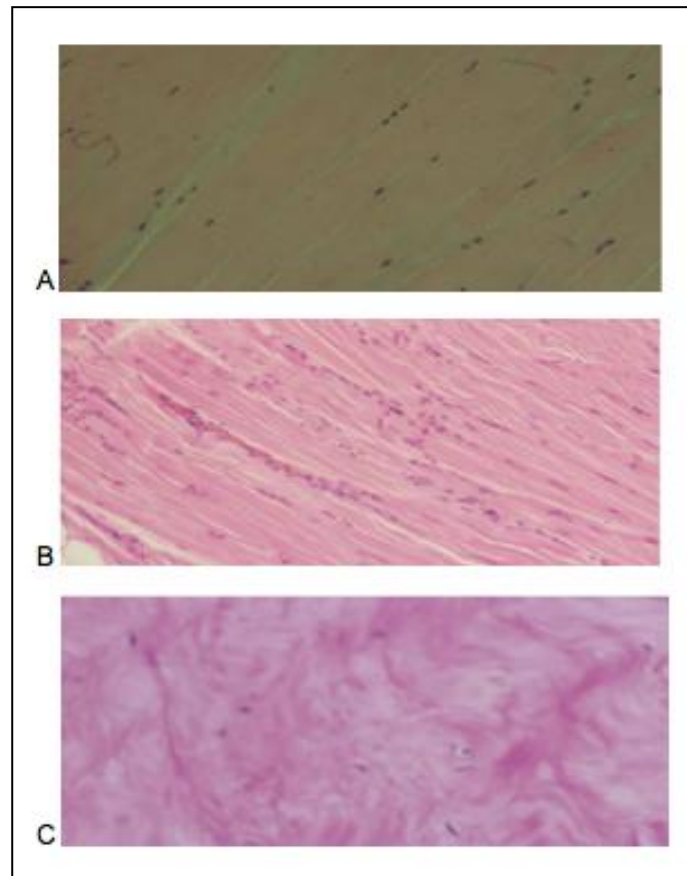
Abbildung 2 - Achillessehne im Transverschnitt, Pang, Ying ©

Abb. 2: Markierung der Sehnendicke im sonographischen Transversalbild, Pang, Ying ©.

### 2.1.3 Histopathologie

Die mechanische Theorie von *Jarvinen et al.* stützt sich auf die Tatsache, dass Sehnenzellen nach wiederholten mikrotraumatischen Prozessen nicht mehr in der Lage sind, Faserschäden zu reparieren. Durch zunehmende Beanspruchung werden Kollagenverbindungen geschwächt, die nicht-kollagene Matrix sowie vaskuläre Elemente angegriffen (44). Die makroskopisch erkennbaren intratendinösen Veränderungen weisen in histologisch leicht begrenzten Regionen Desorganisation der Kollagenfasern und somit Strukturverlust auf. Histologisch wurden in 90 % der Biopsien aus betroffenen Sehnenarealen degenerative Veränderungen folgender Klassifikationen gefunden: Hypoxische, hyaline, mukoide und fibrinöse Degenerationen sowie Kalzifizierung und Metaplasien (44).

*Jozsa et al.* fanden Veränderungen in den zellulären Bauelementen, charakterisiert durch runde Tenozyten mit pyknotischen Zellkernen, Fetteinschlüssen und veränderten Zellorganellen (45). Auch anhand von Autopsien von Patienten mit manifester Tendinose bestätigten sich histopathologische Veränderungen, wie erhöhte Zellanzahl, variable Kollagenfärbung sowie erhöhter Gehalt an Glykosaminoglykanen (s. Abb.3 S.8)(8;52;72).



**Abbildung 3 - Histopathologische Darstellung verschiedener Sehngewebe**

*Abb. 3: Physiologische Sehne mit verstreuten, gestreckten Zellen (A); leicht pathologisches Sehngewebe mit Inseln hoher Zellrate und beginnender Desorganisation (B); stark degenerierte Sehne mit chondroiden Zellen, eindeutiges Fehlen von Entzündungsinfiltrat (C); Maffulli, Renström, Leadbetter ©.*

Im Rahmen einer Studie mit 163 Patienten mit chronischer Achillessehnentendinose zeigen *Astrom et al*, dass 90% der Biopsien aus symptomatischen Sehnenabschnitten und ebenso 20% aus asymptomatischen Segmenten degenerative Veränderungen aufweisen. Diese seien durch eine matt-graue Farbveränderung des Gewebes, Verlust der physiologischen Sehnenstruktur, abnormes Erscheinungsbild der Zellen und Zellkerne, irreguläre Gefäßproliferation, aber Fehlen von Entzündungszellen charakterisiert (7).



*Glazebrook et al.* analysierten durch Überlastung induzierte histopathologische Veränderungen der Achillessehne an 10 Sprague-Dawley-Ratten, welche einem extremen Lauftraining unterzogen wurden. Im Rahmen der Studie wurden folgende histopathologische Hauptmerkmale festgestellt: intensive eosinophile Anfärbung desorganisierter Kollagenfasern sowie erhöhte Zellkernanzahl durch Zunahme von Endothelzellen und Fibroblasten als Zeichen eines Umbauprozesses der Sehnenstruktur (37).

#### **2.1.4 Diagnostik**

Die Prädilektionsstelle des degenerativen Prozesses lokalisiert *Lagergreen* im hypovaskulären Bereich etwa 2-6 cm vom kalkanearen Ansatz der Sehne entfernt (s. Abb.4 S.10)(57;20;35;90).

*Knobloch et. al* konstatieren in einer Studie an 66 körperlich aktiven Probanden mit Achillessehnentendinose eine Zunahme des Sehnen durchmessers 2-6 cm vom *Tuber calcanei* entfernt, signifikant erhöhten Blutfluss in den kleinen Gefäßen (microcirculatory blood flow) sowie gesteigerten postkapillären Blutdruck (53).

Fokale hypoechogene Bereiche innerhalb der Sehne, lokalisierte Sehnenverdickungen und ein schwach begrenztes echoarmes Paratenon beschreiben *Jozsa et al.* als charakteristische Kennzeichen einer chronischen Sehnen degeneration (44;83;84). Die makroskopischen Untersuchungen zeigen eine verdickte peritendinöse Schicht, histologisch lassen sich fibrinöses Exsudat vermehrte Proliferation der Fibroblasten und des Bindegewebes erkennen (83).

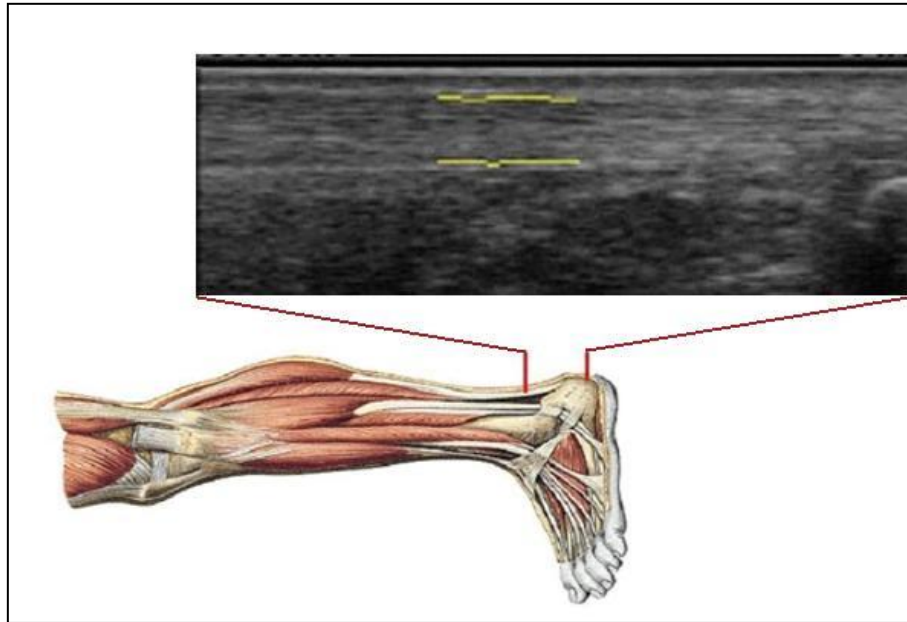


Abbildung 4 - Anatomische Zeichnung des Unterschenkels, Sobotta et al. ©

Abb. 4: Anatomische Zeichnung des Unterschenkels, Sobotta et al. ©. Prädilektionsstelle des degenerativen Prozesses im hypovaskulären Bereich etwa 2-6 cm vom kalkanearen Ansatz im sonographischen Longitudinalbild.

### 2.1.5 Sonographie – Methode & Diagnostik

Grassi et al. bezeichnet die Sonographie als „Gold Standard“ für die Beurteilung der Sehnenbeteiligung im Rahmen rheumatischer Erkrankungen. Er zeigt, dass die Binnenstruktur der physiologischen Sehne durch ein homogenes Muster charakterisiert ist, die regelmäßigen Sehnenkonturen präzise definiert sind (38). Das Ultraschallbild einer degenerativ veränderten Sehne sei erkennbar an Bereichen verminderter Echogenität, Diskontinuität der Sehnenkontur sowie Verlust der physiologischen Faserstruktur (31).

Martinoli bestätigt die Relevanz der Sonographie zur Beurteilung von Dislokationen, degenerativen Veränderungen und Sehnenrupturen, sowie Entzündungsprozessen und postoperativen Befunden (39;65;101).

*Richards et al.* postulieren den Parameter der Achillessehrendicke als sonographisches Diagnostikum zur Quantifizierung der Achillessehrendegeneration (33;89). Zur einheitlichen Diagnostik definierten sie folgende Klassifikation der Sehrendicke: Normal ( $< 6$  mm), leicht vergrößert (6,1-10 mm), mäßig vergrößert (11-15 mm) und markant vergrößert ( $> 16$  mm). Dies stimmt mit der größten Studie mit asymptomatischen Probanden von *Solia et al.* überein, die eine mittlere Dicke von  $5.2 \pm 0.73$  mm mit einer Spanne von 3.5 – 6.8 mm ermittelten (89).

Besonders bewährte sich die B-Mode-Sonographie als Möglichkeit einer dynamischen, sogenannten „realtime“ - Untersuchung, die eine funktionelle Beurteilung des Sehngleitlagers und der Sehnenstrukturen erlaubt (39).

Fornage fand eine für den Gesundheitszustand der Sehne charakteristische intratendinöse Echogenität, verursacht durch die Reflexion an den Grenzflächen zwischen Kollagenbündeln und Endotenon. Die sonographischen Kennzeichen der Tendinose werden mit einer Vergrößerung des Sehnenquerschnitts sowie einer Hypoechogenität beschrieben. Er empfiehlt transversale Messungen, welche die Sehrendicke akkurater wiedergeben sollen als die seiner Meinung nach „überschätzten“ longitudinalen Messungen (26). Dieses Statement basiert jedoch nicht auf wissenschaftlicher Forschung.

*Astrom et. al* bestätigen in einer Studie an 27 Patienten mit histologisch verifizierter chronischer Achillessehnentendinose die Bedeutung der Sonographie als diagnostisches bildgebendes Verfahren zur Einschätzung des Schweregrades von Sehndegenerationen, sowie zur Kontrolle des Krankheitsverlaufs. Sie stellten verminderte intratendinöse Echostruktur, sowie signifikant vergrößerten sagittalen Diameter in einer Größenordnung von 10-15 mm fest (6).

Im Rahmen einer Langzeitstudie über einen Zeitraum von 12 Monaten evaluierte *Gibbon* sonographisch 118 erkrankte Sehnen in einem Probandenkollektiv von 73 Patienten mit klinisch diagnostizierter chronischer Tendinose hinsichtlich

der Lokalisation der veränderten Sehnenstruktur. 81% der untersuchten Sehnen wiesen Veränderungen im Bereich der proximalen zwei Drittel der Sehne auf 8% ausschließlich im distalen Drittel und 11% in beiden Segmenten (34).

### 2.1.6 Reproduzierbarkeit der Messmethode

*Schepesis* erkannte die Korrelation zwischen der Reliabilität sonographischer Ergebnisse und der Erfahrung des Untersuchers, der Qualität der Arbeitsgeräte sowie der technischen Bedingungen (98). Diese Untersucherabhängigkeit spiegelt sich besonders bei der Messung der Sehnendicken wieder. So zeigen die Messergebnisse verschiedener Untersucher in Studien eine deutliche Varianz innerhalb der Messwerte (Interobserver variability). Bei Messungen der Sehnendicke betrug die Quote der Messfehler 68%, bei Messungen des Sehnenquerschnitts sogar 81 % (118).

*Naredo et al.* kamen zu demselben Schluss und postulieren eine Standardisierung der sonographischen Untersuchungstechnik als Voraussetzung für die Reproduzierbarkeit sonographischer Messungen (73).

Diesen Konsensus hinsichtlich Messmethode sowie Messlokalisierung postulieren *Fredberg et. al* im Rahmen von drei Studien ( (1) – (3) ) an 209 Sehnen von Elite-Fußballspielern zur sonographischen Bestimmung der Achilles- und Patellarsehne (28).

(1) In der ersten Studie wurde die Sehnendicke im Transversalschnitt, orthogonal zur maximalen Sehnendicke, in Relation zur Distanz vom Sehnenansatz evaluiert. In dieser Untersuchung wurde jeweils im Abstand von 10, 20, 30, 40, 50 und 60mm vom Sehnenansatz am Calcaneus gemessen. Bezüglich der Kontur der Achillessehne konnte gezeigt werden, dass diese in physiologischem Zustand im 5cm langen distalen Abschnitt (im Gegensatz zur proximal konisch verlaufenden Patellarsehne) parallel verläuft (die gleiche Dicke aufweist). Empfohlen wird eine Messposition in einem Abstand von 20mm vom

Calcaneus, proximal des schwer definierbaren und meist unscharf begrenzten distalen Sehnensegments.

(2) Zur Beurteilung verschiedener Messebenen wurden longitudinale versus transversale sonographische Messungen durchgeführt. Anhand wiederholter Messungen durch denselben Untersucher in einem Zeitabstand von 5 Tagen wurden die Sehnendicken gemessen. Die Messungen zeigen, dass ausschließlich bei der Längsmessung die Distanz des Dickenmesspunktes vom Ansatz der Sehne festgehalten werden kann. Darüber hinaus kann anhand der Längsschnitte eine exaktere Differenzierung einzelner Sehnenstrukturen konstatiert werden.

(3) In der dritten Studie wurden drei verschiedene Messmethoden zur Bestimmung der Achillessehndicke im Transversalschnitt miteinander verglichen: Die Messung der anterior-posterioren (AP) Sehnendicke im Transversalschnitt (Methode I), der „true size“, orthogonal zur maximalen Sehnendicke im Transversalschnitt (Methode II), sowie der AP Sehnendicke im Longitudinalschnitt (Methode III) (s. Abb.5 S.14). Die jeweiligen Messungen wurden jeweils zweifach durch denselben Untersucher durchgeführt und bestätigten Differenzen zwischen den gemessenen Sehnendicken. Die „wahre Sehnendicke“ orthogonal zur maximalen Sehnendicke erwies sich als die präziseste Messgröße. Aus (1) und (2) folgern Fredberg et al., dass die Längsmessung ausschließlich für die Untersuchung pathologisch veränderter Sehnen obligat ist. Für physiologische Sehnen könne die wahre Sehnendicke sowohl im Längs- als auch im Querschnitt gemessen werden (28).

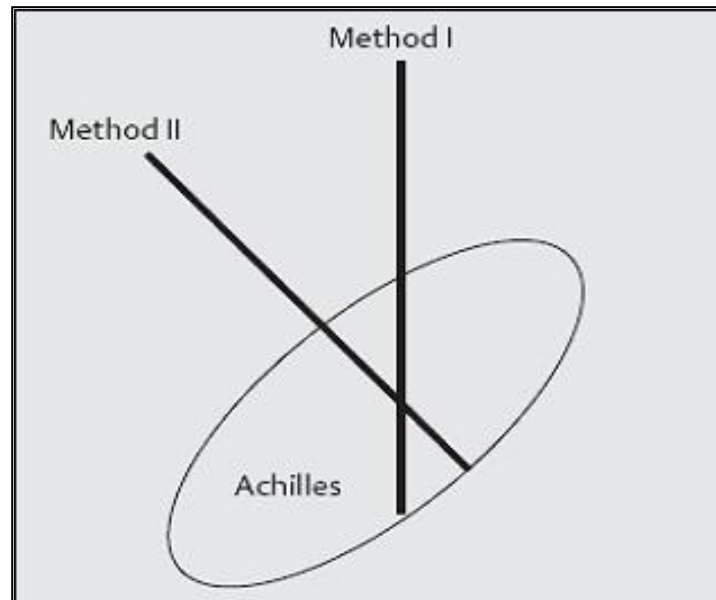
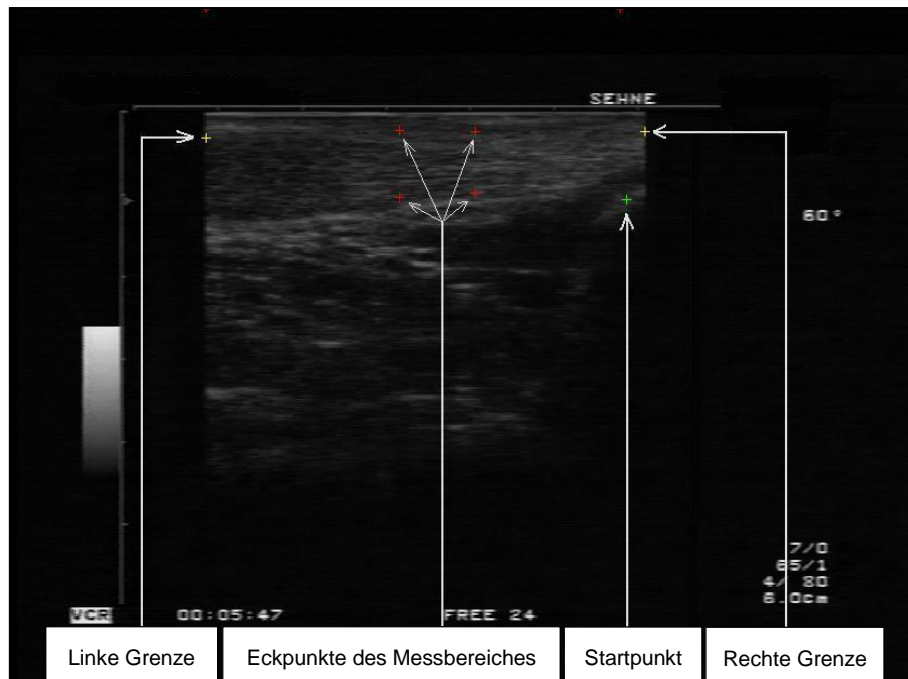


Abbildung 5 - Messmethoden nach Fredberg et al. ©

Abb. 5: Messmethoden nach Fredberg et al. ©. Die Ultraschallschnittflächen für die Messung der Achillessehnenstärke werden schematisch dargestellt. Methode 1 misst die AP Dicke. Methode 2 bestimmt die Sehnenstärke senkrecht zur größten Breite der Sehne und misst daher die „wahre“ Sehnenstärke.

Mit dem Ziel der Entwicklung eines standardisierten automatischen Vorgehens zur Identifizierung der maximalen und mittleren Achillessehnenstärken wurde basierend auf dem für die Intima-Media-Dickenanalyse der Arteria Carotis etablierten Algorithmus (22;22;24;102) ein neues Konturerkennungsprogramm (Automatic Identification, AI) für die Sonographie der Achillessehne entwickelt (s. Abb.6 S.15). Zur Validierung des automatischen Analyseprogramms wurden 115 Bilder mit dem manuellen Tracing (MT) detektiert und anhand des automatischen Analysesystems ausgewertet. Die Analyse zeigte mit einem p-Wert von  $< 0.01$  eine hohe Übereinstimmung der Methoden in der Bland-Altman Analyse. Zur Analyse der Reproduzierbarkeit der Messmethoden wurden die Messungen durch verschiedene Untersucher (Interobserver variability) sowie zu verschiedenen Zeitpunkten (Intraobserver variability) durchgeführt. Anhand der Auswertung durch verschiedene Auswerter sowie wiederholter Auswertung durch dieselbe Person wurden Inter- sowie Intraobserver variability bestimmt. Die Analysen zeigten eine signifikante Reduktion der untersucherabhängigen Varianz der

Messergebnisse durch das automatische Analyseprogramm (108). B-mode Sonographie kombiniert mit computergestützter Messung repräsentiert eine sensitive Messung der Sehnendicke sowie eine genaue Charakterisierung der Sehnenbinnenstruktur und könnte ein neuer Gold Standard für die Früherkennung von Tendinopathien sein (108).



**Abbildung 6 - Sonographisches Longitudinalbild der Achillessehne**

*Abb. 6: Die Abbildung zeigt die Achillessehne im sonographischen Longitudinalschnitt (107).*

## 2.2 Defizite bisheriger Studien

*Fornage* postuliert die Notwendigkeit eines transversalen Scans zur korrekten Messung der Sehnendimensionen. Er betont eine Überschätzung der sagittalen Sehnendicke durch die schräge Orientierung der Achillessehne. Er schlägt daher eine zur größten Breite der Sehne senkrechte Messung vor (26). Diese Aussage basiert jedoch weder auf wissenschaftlichen Untersuchungen noch integriert sie Überlegungen hinsichtlich der Reproduzierbarkeit.

*Fredberg und Bolvig* berücksichtigen im Rahmen ihrer Studie weder Interobserver variability noch Intra- sowie Interreader variability. Indem sie longitudinale Messungen ausschließlich für pathologische Sehnen als obligat postulieren, setzen sie eine bereits vorliegende Diagnose voraus (28).

A dato wurden im Rahmen transversaler Querschnittsmessungen der Achillessehne keine zuverlässigen Daten zur Intra-/ Interobserver sowie Intra-/ Interreader variability generiert. Ergo fehlt der Nachweis einer guten Reproduzierbarkeit.

### **2.3 Ziele**

Die vorliegende Arbeit beschäftigt sich mit einer Prüfung dieser Defizite hinsichtlich der Wertigkeit der sonographischen Diagnostik der Achillessehne im Transversalschnitt sowie ihrer Reproduzierbarkeit. Auf den im Folgenden aufgeführten Hypothesen basieren die Analysen dieser Arbeit.



## 2.4 Hypothesen

### *Hypothese 1:*

Bei der Dickenmessung im Transversalschnitt (Methode II n. Fredberg et al.) liegt ein Messfehler vor, der größer ist als Differenzen des Sehnenquerschnitts von gesunden und degenerierten Achillessehnen. Ergo:

### *Hypothese 2:*

Daraus resultieren Intra- und Interobserver variability sowie Intra- und Interreader variability, die in ihrer Summe keine präzise Reproduzierbarkeit der Messmethode ermöglichen. Daraus folgt:

### *Hypothese 3:*

Die longitudinale Messung ist zur Diagnostik von Sehnendegenerationen bislang obligat.

### *Ergebnis:*

Durch die Bestimmung des möglichen Messfehlers anhand des RMSE konnte eine Aussage über die Relevanz der Parameter der vertikalen und horizontalen Querschnittsdimensionen hinsichtlich der Reproduzierbarkeit der sonographischen Messungen im Transversalschnitt getroffen werden.

## 3 Allgemeine Grundlagen

### 3.1 Anatomie der Sehne

Sehnen sind kraftübertragende Elemente zwischen muskulären und knöchernen Strukturen. Sie bilden somit den zentralen Teil des Kollagenfasersystems, das von den bindegewebigen Hüllsystemen des Muskels über das Periost bis zu den Kollagenfasern der Knochenhartsubstanz verläuft. An diesen inserieren sie über die sogenannte osteotendinale Verbindung. Die beiden Sehnenansätze des Muskels werden durch den sogenannten tendomuskulären Übergang miteinander verbunden (100).

Sehnen sind Bindegewebsformationen bestehend aus einer Matrix aus Proteoglykanen und Wasser, in die Kollagene (56-80%), hauptsächlich Kollagen Typ I, und Elastin (1-2%) eingebettet sind (115). Gebildet werden diese Strukturelemente von Sehnenzellen, sogenannten Tenoblasten und Tenozyten. Diese entsprechen Fibroblasten bzw. Fibrozyten mit länglichen Kernen und flügelartigen Fortsätzen (Flügelzellen), die in Reihenstellung zwischen den Kollagenfibrillen liegen. Als Strukturproteine besitzen sie Aktin und Myosin (115). Auf zellulärer Ebene sind Mikrofibrillen sichtbar, die durch Aggregation der unlöslichen Kollagenmoleküle entstehen (s. Abb.7 S.19). Diese entstehen wiederum aus den von den Tenozyten gebildeten löslichen Tropokollagenmolekülen. Im Elektronenmikroskop stellen sich diese als Kollagenfibrillen dar, die ihrerseits die im Lichtmikroskop erkennbare Kollagenfaser bilden. Gemeinsam mit dem sie umgebenden Endotenon wird eine Gruppe von Kollagenfasern zum Subfaszikel zusammengefasst (15-400  $\mu\text{m}$ ), eine Gruppe von Subfaszikeln zum Faszikel (150-1000  $\mu\text{m}$ ) und eine Gruppe von Faszikeln zur vom Epitenon umgebenen Tertiärfaser (1000-3000  $\mu\text{m}$ ) (51;93). Die in Zugrichtung angeordneten Kollagenfasern verleihen den

Sehnen eine enorme Zugfestigkeit von 50-100 N/mm<sup>2</sup>. Auf übersteigerte Beanspruchung reagieren sie mit Hypertrophie oder Atrophie (100).

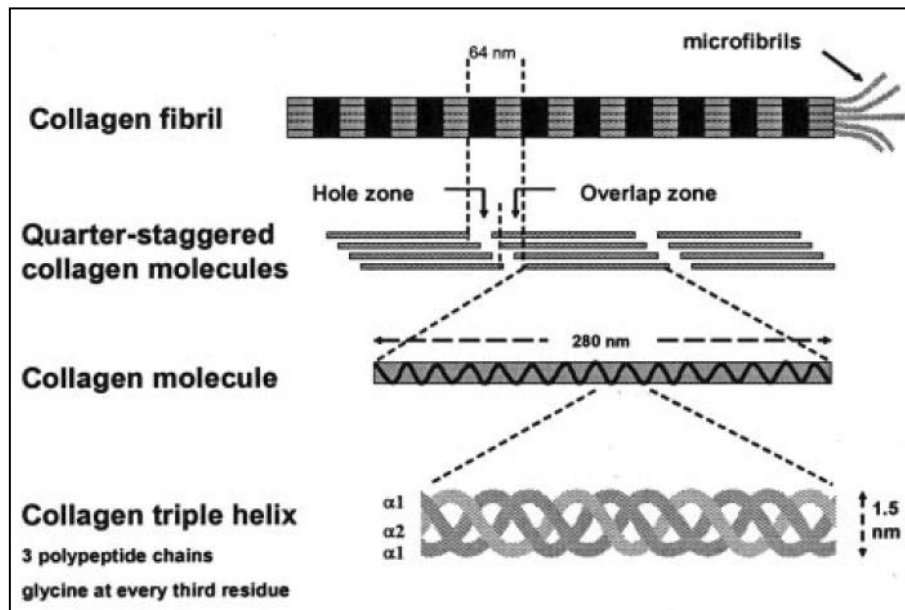


Abbildung 7 - Darstellung der Kollagenstruktur

Abb. 7: Kollagen I bildet stäbchenförmige Moleküle, die spontan mit anderen Kollagenmolekülen assoziieren, um eine gestaffelte Anordnung zu bilden. Die Überlappungs- und Lochzonen bedingen das charakteristische Bandenmuster, welches man durch das Elektronenmikroskop erkennt; Riley et al. ©.

Die Sehne wird von unterschiedlichen Strukturen umgeben, die sich systematisch in Paratenon, Bursae synoviales, Vaginae tendines und Retinacula unterteilen lassen (51). Das Paratenon bildet eine dünne Gleitmembran zwischen Sehne und der oberflächlichen Faszie, die der freien Beweglichkeit der Sehne innerhalb der sie umgebenden Hüllsysteme dient (40). Darunter liegt das Epitenon, eine zarte Gewebeschicht, deren äußere Oberfläche sich mit dem Paratenon verbindet. Das Epitenon besteht aus einem dichten Gewebenetz von transversalen und longitudinalen Fibrillenzügen (51). Die Innenseite des Epitenons geht kontinuierlich in die innerste Schicht, das Endotenon über (s. Abb.8 S.20). Diese retikuläre Bindegewebsschicht enthält Nerven, Blut- und Lymphgefäße (15;55). Die Bursae synoviales, Synovia enthaltende Spalträume

im Bindegewebe, erleichtern die gegenseitige Verschieblichkeit der verschiedenen Gewebsstrukturen. Schleimbeutel bilden sich zwischen Muskel- und Knochenflächen und dienen der Druckverteilung bei starker Belastung (100). An Stellen, an denen Sehnen umgelenkt oder durch osteofibröse Kanäle geführt werden, ermöglichen Sehnenscheiden (Vaginae tendines) eine Reibungsminde- rung. Sie sind aus einem äußeren Stratum fibrosum, welches die Sehne in der Umgebung verankert, und einem inneren Stratum synoviale, das das Gleiten der Sehne in der Bindegewebsröhre gewährleistet, aufgebaut. Das Stratum synoviale besteht aus zwei Blättern, welche die Vagina synovialis bilden. Diese ist mit Synovia gefüllt (100). Retinacula dienen als verstärkte Faserzüge der Stabilisierung der Sehne und der Leitungsbahnen. Die von ihnen in die Tiefe strahlenden Bindegewebssepten grenzen die osteofibrösen Fächer, welche die Vaginae synoviales enthalten, voneinander ab (100).

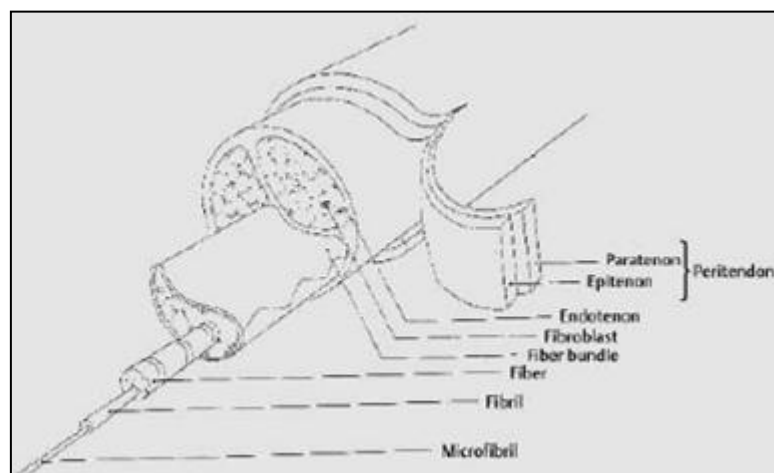


Abbildung 8 - Schematisches Modell einer Sehne; Kirkendall et al. ©

Abb. 8: Die Abbildung zeigt ein schematisches Modell einer Sehne sowie ihrer Struktur; Kirkendall et al. ©.

Die Achillessehne ist die stärkste Sehne des menschlichen Körpers. Sie wird aus der Vereinigung der oberflächlichen und tiefen Faszie des M. triceps surae gebildet. Dieser besteht aus den beiden Hauptplantarflexoren des Fußgelenks, dem M.gastrocnemius und M.soleus (61). Durch Kontraktion ermöglicht sie Flexion des Knies und Pronation des Sprunggelenks (99). Die Sehne inseriert an

der hinteren Fläche des Calcaneus distal der posterior-superior gelegenen Tuberositas calcanei (21). Ihre Blutversorgung erfolgt aus folgenden drei Regionen: Aus dem intrinsischen Gefäßsystem der muskulotendinösen und der osteotendinösen Verbindung sowie aus dem extrinsischen segmentalen Gefäßsystem durch das die Sehne umgebende Paratenon (15; 37). Entlang dieser Gefäßbahnen befindet sich eine Vielzahl an Schmerz- und Neurotransmitterrezeptoren, welche untereinander anastomosieren und schließlich in sensorischen Nervenendigungen münden (50).

### 3.2 Krankheitsbilder der Achillessehne

Der Terminus **Achillodynie** wird allgemein verwendet als Überbegriff für alle Schmerzzustände im Bereich der Achillessehne und ihres Paratenons, ausgelöst durch Tendinosis, Insertionstendinose, Peritendinitis, Bursitis, Haglund-Exostose oder Fersensporn (112). Meist treten diese Krankheitsbilder nicht isoliert voneinander, sondern in Kombination auf.

Die Pathogenese beinhaltet sowohl intrinsische Faktoren, wie Fußdeformitäten und dynamische Faktoren (Hyperpronation, Muskelschwäche und Wadenverkürzung), als auch extrinsische Faktoren, wie Trainingsüberlastung, Trauma oder Steroidbehandlung (42). Das akute Stadium der Tendinopathie, das von Hypozirkulation und Ödembildung geprägt ist, wird vorwiegend durch extrinsische Faktoren wie muskuläre Ermüdung, Überbelastung und Trauma verursacht (25;50;56). Ein Zusammenwirken extrinsischer und intrinsischer Faktoren ist maßgeblich dafür verantwortlich, dass die Sehnendegeneration chronischen Charakter annimmt (62;93;112;117).

Auf der Basis histopathologischer Untersuchungen lassen sich die degenerativen Vorgänge in peritendinöse und intratendinöse Veränderungen einteilen, welche oftmals parallel auftreten (85).

### A Peritendinöse Veränderungen

Kennzeichnend für die Peritendinitis achillae ist der mit Spontanschmerz verbundene Reizzustand der Synovialis bzw. des Peritendineums, der meist nach Überanstrengung auftritt und oft von einer Krepitation des Achillessehnenleitgewebes begleitet wird (Peritendinitis crepitans) (99). Akutes Symptom ist die durch fibröse Exsudate hervorgerufene ödematöse Schwellung. Ursachen können neben Überanstrengung sowohl abnorme Biomechanik als auch durch äußere Druckeinwirkung hervorgerufene Reibung zwischen Sehne und Paratenon sein.

Bei makroskopischer Untersuchung erscheint die peritendinöse Schicht verdickt, histologisch lassen sich fibrinöses Exsudat, vermehrte Proliferation der Fibroblasten und des Bindegewebes erkennen (85). Die vorherrschenden Zellarten sind Fibroblasten und Myofibroblasten (56). Die vermehrte Kollagenbildung führt zu Konstriktion von Blutgefäßen, sowie intratendinöser Spannung infolge erhöhter Reibungskräfte zwischen Sehne, Paratenon, Faszie und Haut.

Die Sonographie zeigt echoarme Reflexe im Bereich des Peritendineums sowie eine eventuelle Verdickung mit echoreichem Band. Histologisch sind Entzündungszellen nachweisbar (42).

### B Intratendinöse Veränderungen

Typische Symptome der **Tendinose** sind Belastungsschmerz, Reizerscheinungen und Druckempfindlichkeit sowie Verkalkung und Verknöcherung des betroffenen Sehnenansatzbereiches, begleitet von einer Schwächung des Sehnen- und angrenzenden Muskelgewebes (37). Bei Palpation ist eine punktuelle Druckdolenz an der distalen Achillessehneninsertion, meist verbunden mit Schwellung oder lokaler Verhärtung feststellbar (44).

*Puddu* (87) et al. beschreiben den Terminus Tendinose als substantielle Gewebedegeneration im Inneren der Sehne. Die makroskopisch erkennbaren intratendinösen Veränderungen in unscharf begrenzten Regionen weisen histo-

logisch Desorganisation der Kollagenfasern und somit Strukturverlust auf. Histologisch sind in 90 % der Biopsien aus betroffenen Sehnenarealen degenerative Veränderungen folgender Klassifikationen gefunden worden: Hypoxische, hyaline, mukoide, fibrinöse, lipophile Degenerationen, sowie Kalzifizierung und Metaplasien (44).

Die zum chronischen Stadium der Tendinose führenden zellulären Mechanismen sind nicht vollständig geklärt (25;52;71). In der Literatur lassen sich verschiedene Theorien über den chronisch degenerativen Prozess finden (85). Eine alte Theorie besagt, dass die Degeneration des Sehngewebes aus einem akut entzündlichen und chronisch entzündlichen Stadium bestehe (23;87;88). In Biopsien chronisch degenerativ veränderter Achillessehnen ließen sich Beweise einer entzündlichen Zellinfiltration finden (11;52;72).

*Leadbetter* postuliert, dass die Ursache der Sehndegeneration in einer Anpassungsunfähigkeit der zellulären Matrix an übermäßige Belastungsveränderungen liege (60). Kontinuierliche Überbeanspruchung und Reizung der Sehne soll zu einer lokalen Freisetzung von Zytokinen führen, infolge derer weitere Zellaktivität auto- und parakrin beeinflusst wird (60).

Die mechanische Theorie stützt sich auf die Tatsache, dass die Sehnenzellen nach wiederholten mikrotraumatischen Prozessen nicht mehr in der Lage sind, die Faserschäden zu reparieren. Durch Überbeanspruchung werden die Kollagenverbindungen geschwächt, die nicht-kollagene Matrix sowie die vaskulären Elemente angegriffen. (46;50). *Leadbetter* nennt diesen Denaturierungsprozess der Sehnenstruktur, welcher schließlich zur Tendinose führt, „tendinosis cycle“ (60). Verschiedene Studien zeigen, dass dieser durch Faktoren wie steigendes Lebensalter, vorausgegangene Verletzungen, rheumatische Erkrankungen und Hypercholesterinämie begünstigt wird (14;81). Histologische Analysen der Achillessehnen von Ratten bestätigen diese histopathologischen Veränderungen. Die histopathologischen Kenndaten beinhalten eine erhöhte Zellanzahl, variable Kollagenfärbung und einen zunehmenden Gehalt an Glykosaminoglykanen (s. Abb.3 S.8)(11;52;72). Weitere immunhistochemische

Zellbestimmung lässt vermuten, dass der gesteigerten Zellanzahl eine Zunahme an Endothelzellen und Fibroblasten zugrunde liegt (37).

### **C Bursitis achillae**

Die **Bursitis retrocalcanei** ist charakterisiert durch lokalen Druckschmerz des Schleimbeutels zwischen Achillessehne und Calcaneus, sowie Schwellung beidseits paraachillär infolge mechanischer oder entzündlicher Reizungen der Bursa. *Turlik* stellt fest, dass in bis zu 10% der Patientenfälle ein Zusammenhang mit einer rheumatischen Arthrose besteht (110). Sonographisch lässt sich die vergrößerte retrokalkaneare Bursa als bogenförmige echoarme Kontur darstellen.

Die **Bursitis infracalcanei**, umgangssprachlich „Polizistenferse“ genannt, bezeichnet ein Krankheitsbild mit erheblicher Druckdolenz der Fußsohle im Fersebereich, besonders medial des Tuber calcanei. Disponiert sind Berufe, welche vornehmlich Stehen oder Gehen verlangen. Häufige Begleiterscheinung ist die Ausbildung eines Calcaneusspornis im Bereich des proximalen Ansatzes der Plantarfaszie (14;15).

Kennzeichnend für die **Bursitis retroachillae** ist die Entwicklung eines zusätzlichen Schleimbeutels zwischen Achillessehne und Haut oberhalb des Sehnenansatzes. Diagnostisches Merkmal ist die supraachilläre Schwellung.

### **D Haglund-Exostose**

Die Haglund-Exostose bezeichnet eine Prominenz des Calcaneus lateral der Achillessehneninsertion mit einhergehender Irritation der Bursa. Sie wird meist hervorgerufen durch das Tragen zu kleiner oder hoher Schuhe und geht oftmals Hand in Hand mit einer Bursitis oder einer Insertionstendinitis (14;105).



## E Achillessehnenruptur

Definitionsgemäß stellt die Achillessehnenruptur eine partielle bis vollständige Kontinuitätsunterbrechung der Sehne dar, deren Prädilektionsstelle in der hypovaskulären Zone etwa 2 bis 4cm oberhalb des kalkanearen Ansatzes liegt (20;36;57;91). Ätiopathogenetische Voraussetzung sind Vorschädigungen im Sehngewebe (42) hervorgerufen durch Alterungsprozesse, chronische Überlastung, Immobilisation, Diabetes mellitus, allgemeine Durchblutungsstörungen, Infektionskrankheiten, chronische Bindegewebserkrankungen oder Kortison- und Zytostatikatherapie (64;72). Als Ursachen kommen in Frage: direkte sowie indirekte spontane Gewalteinwirkung, plötzliche unvorhergesehene Anspannung der Sehne, maximale sportliche Anspannung.

Im Falle der vollständigen Ruptur kommt es oftmals zu einem charakteristischen peitschenschlagartigen starken Schmerz und Verlust der Plantarflexion. Bei Palpation unmittelbar nach der Verletzung verspürt man eine deutliche Delle in der Sehnenkontur, bevorzugt an der sog. Sehnentaille ca. 2.5 -4cm oberhalb des Tuber calcanei, welche nach mehreren Stunden aufgrund einer Hämatombildung oft nicht mehr zu tasten ist. Diagnostisches Kriterium ist der negative Thompson-Test sowie der nicht mehr mögliche Zehenstand (99). Sonographisch lässt sich eine Kontinuitätsunterbrechung sowie ein echoarmer Bezirk im Rupturbereich darstellen. Bei einer partiellen Ruptur treten belastungsabhängige Schmerzen zunehmender Tendenz und Verdickung der Sehne auf. Es ist nicht zwangsläufig ein Trauma eruierbar.

### 3.3 Bildgebende Verfahren

Die **Magnetische Resonanztomographie** (MRT, Kernspintomographie) ist aufgrund ihrer äußerst hohen Sensitivität eine sehr hilfreiche Methode für die Diagnostik der Pathologie der Sehnenstruktur (99). Sie liefert genaueste Informationen über Weichteilstrukturen, Gewebezusammensetzung sowie Wassergehalt und ermöglicht eine computertechnische Rekonstruktion des Körperge-

webes in allen Ebenen. Das Magnetresonanztomogramm ergibt sich aus der Verarbeitung elektrischer Erscheinungen, welche aus magnetisch aktivierten Atomkernen des Gewebes entstehen (111). Anhand einer Oberflächen – oder Kopfspule können axiale und sagittale Schichtebenen mit T1- und T2-gewichteten sowie STIR-Sequenzen erstellt werden.

Die MRT ermöglicht im Falle einer Ruptur, einer Peritendinitis oder einer Bursitis eine meist eindeutige Diagnose. Die Differenzierung zwischen Tendinose und Teilruptur macht jedoch Schwierigkeiten, da beide Krankheitsbilder im T1- und T2-gewichteten Bild eine fokale Signalüberhöhung aufweisen. Diese entsteht möglicherweise aufgrund des meist parallelen Auftretens von degenerativen Veränderungen, Teilrupturen und fibrovaskulär-entzündlichen Reaktionen (95). Im Vergleich zur Sonographie besitzt die Kernspintomographie jedoch ein niedrigeres räumliches Auflösungsvermögen (79). Auch die für die funktionelle Diagnostik äußerst wichtige dynamische Untersuchung ist mit MRT nicht möglich (2). Die gravierendsten Nachteile sind ihr hoher Kosten- und Zeitaufwand (85) aufgrund derer die MRT vornehmlich zur präoperativen Diagnostik, sowie zur Differenzialdiagnose bei therapieresistenten Beschwerden indiziert ist.

Die **direkte histologische Untersuchung** hat sich im Rahmen der Quantifizierung degenerativer Veränderungen in Sehnenstrukturen bewährt (44;46;52;93).

Folgende zwei Arten der Biopsie lassen sich differenzieren:

Die geschlossene Biopsie, bei welcher die Probeexzision von Gewebematerial durch Feinnadelaspiration oder Stanzzylinder entnommen wird und die offene Biopsie durch operativen Eingriff (42). *Aström* zeigt, dass 90% der Biopsien aus pathologischen Sehnenabschnitten degenerative Veränderungen aufwiesen (11).

Die **Colour-Doppler-Sonographie (CD)** ist ein bildgebendes Verfahren, das die Lokalisation und Morphologie von Gefäßstrukturen sowie die Darstellung der Bewegung von Blutzellen ermöglicht (48). Sie findet besondere Anwendung

beim Nachweis von erhöhter mikrovaskulärer Durchblutung in synovialen Entzündungsprozessen (14;113), also bei der Diagnose und Quantifizierung einer Synovitis (14;113) sowie einer Hyperämie (109).

Gegenüber dem konventionellen Colour Doppler hat die **Power- Doppler- Sonographie (PD)** den Vorteil, dass sie relativ unabhängig vom Winkel des einfallenden Strahls ist. Außerdem produziert sie geringere Hintergrundgeräusche (14;97). Sie ermöglicht genaueste Messungen des Blutflusses in der Tiefe von Geweben (14;96). *Weskott* postuliert, dass „PD flow“ auf kleine Blutgefäße bis zu 4 mal empfindlicher reagiert als CD und daher für den klinischen Gebrauch der CD vorzuziehen ist (116).

In mehreren Studien wurde PD zur Untersuchung von geringen Gewebshyperämien (76) Synovitis (77), Blutergüssen und Flüssigkeitsansammlungen (17) sowie zur Krankheitsdiagnostik des Paratenons genutzt (18). Es zeigt sich, dass der besondere Wert der PD in ihrer Möglichkeit liegt, entzündliche und infektiöse muskuloskelettale Flüssigkeitsansammlungen von nicht-entzündlichen zu differenzieren (47). Ein vorsichtiger und reproduzierbarer quantitativer Zugang zur Auswertung des Doppler Signals sowie eine Standardisierung des Untersuchungsablaufs sind jedoch unerlässliche Ziele der Forschung (47).

*Zanetti et al.* postulierten die auf chronische Achillodynien begrenzte Relevanz der PD. Sie liefere zwar einen Hinweis auf Schmerzzustände im Spätstadium, sei jedoch nicht zur Frühdiagnostik und Beurteilung des Krankheitsverlaufes geeignet (119). Dementsprechend zeigen *Boesen et al.* anhand ihrer Studie, dass „CD flow“ sowohl eine physiologische Antwort auf Training der gesunden Achillessehne als auch auf Überbelastung anzeigen kann. Die Hyperämie könnte ein Hinweis dafür sein, dass Gewebsaufbau aktiviert wurde sowohl bei pathologischen als auch physiologischen Befunden (13).

**Laser Doppler flowmetry (LDF)** durchleuchtet das Gewebe mit monochromatischem Licht. Ausgehend von einer Laserdiode wird kohärentes Laserlicht von 830nm und 30 mW durch einen optischen Glasfaserstab ausgesendet (53). Die spektrale Dichte des phasenverschobenen Lichts ist eine lineare Funktion der Geschwindigkeit bewegter Blutzellen im Gewebe. Das sich bewegende Blut erzeugt ein Doppler Signal (89). Die Experimentalmethode zeigt, dass chronische Sehnenerkrankungen einen zunehmenden „microvascular flow“ aufweisen (10).

Die **grey scale Ultrasonographie (US)** hat sich in der qualitativen Diagnostik von akuten und chronischen Achillessehnenbeschwerden als Untersuchungsmethode 1. Wahl erwiesen (48). Sie ist ein wichtiges Hilfsmittel zur Früherkennung asymptomatischer Achillessehnenveränderungen (33). Als nicht-invasives Verfahren erlaubt die US eine jederzeit reproduzierbare Untersuchung ohne jegliches Risiko (39). Eine multiplanare, tomographische Evaluation wird kostengünstig unter geringem Zeitaufwand ermöglicht (33;38;39;48;68). Anhand dynamischer Funktionsprüfung, sog. „Real-time“- Untersuchung liefert sie eine anatomische und funktionelle Beurteilung der Sehnenstrukturen. Die Verwendung moderner hochfrequenter Schallköpfe und sonographischer real-time Systeme liefert detaillierte Informationen im Hinblick auf Schmerzursachen, biomechanische Prozesse und pathologische Veränderungen (34). Sagittal – und Transversalbilder erlauben eine dreidimensionale Bildgebung (26).

Indikationen für die sonographische Diagnostik der Achillessehne sind Schmerzzustände und Schwellungen im Sehnen- und Gelenksbereich. Durch Ultraschall können folgende pathologische Befunde diagnostiziert werden: Gelenkserkrankungen wie Synovitis, Knochenerosionen oder Blutergüsse sowie Erkrankungen des peri-artikulären Gewebes wie Tendosynovitis, Tendinose, Bursitis, Kalzifizierungen und Sehnenrupturen (91). Auch die Feststellung von Entzündungsprozessen, Sehnentumoren sowie postoperativen Befunden wird durch dieses bildgebende Verfahren ermöglicht (68). Intrinsische Veränderun-

gen innerhalb der Sehne können durch Sonographie frühzeitig erkannt werden als durch MRT (2).

Nachteilig ist die enorme Untersucherabhängigkeit. Die Verlässlichkeit korreliert mit der Erfahrung des Untersuchers, der Qualität der Arbeitsgeräte sowie den technischen Bedingungen (98). Daher ist eine Standardisierung der sonographischen Untersuchungstechnik und Diagnostikkriterien ein entscheidendes Ziel der Forschung. Sie ist zwingend notwendig, um untersucherabhängige Variabilitäten zu reduzieren und dadurch die Präzision sonographischer Ergebnisse entscheidend zu verbessern (38). Durch eine Standardisierung wären eine uniforme Lehre dieser Technik und ein exakter Vergleich von Ultraschallbefunden möglich. Dies würde die Entwicklung multizentrischer Studien ermöglichen (73). Die Abteilung für Sportmedizin der Universität Tübingen postulierte eine neue automatische Konturermittlungsmethode, die sogenannte Automatic Identification (AI), basierend auf dem Algorithmus der Intima-media-Dickenanalyse. Die AI zeigte eine deutlich geringere Untersucherabhängigkeit bei der Messung der maximalen und mittleren Achillessehndicken. Sie erwies sich somit als objektive und verlässliche Technik mit wesentlich geringerer Variabilität und gesteigerter Reproduzierbarkeit (108).

### 3.4 Physikalische Grundlagen des Ultraschalls

Definitionsgemäß bezeichnet man als Ultraschall Schallwellen, deren Frequenz über der menschlichen Hörschwelle (20 000Hz) liegt (41). Anhand der vier Charakteristika einer Welle, Amplitude, Frequenz, Wellenlänge und Schallgeschwindigkeit lassen sich Schallwellen genauer charakterisieren. Diese Kenngrößen bilden die Grundlage der bildgebenden Darstellung. Die Amplitude bezeichnet die maximale Auslenkung der Welle aus der Ruhelage. Bei Gerätebeschreibungen wird hierzu der maximale Wechseldruck in der Einheit Dezibel (dB) angegeben. Definitionsgemäß ist die Frequenz  $f$  einer Ultraschallwelle die Anzahl der Schwingungen pro Sekunde. Für die medizinische Ultraschalldiag-

nostik sind Frequenzen zwischen 1 und 50 MHz relevant. Die Wellenlänge  $\lambda$  ist definiert als minimaler Abstand der Punkte gleicher Phase. Die materialspezifische Schallgeschwindigkeit  $c$  gibt schließlich die Geschwindigkeit an, mit der sich die Schallwelle in dem umgebenden Medium fortbewegt.

Von entscheidender Bedeutung ist der physikalische Zusammenhang, in dem die drei Kenngrößen Frequenz, Wellenlänge und Schallgeschwindigkeit stehen: Frequenz  $f \times$  Wellenlänge  $\lambda =$  Schallgeschwindigkeit  $c$ .

Die Wellenlänge ist ein ungefähres Maß für die Detailerkennbarkeit, die mit höheren Frequenzen zunimmt. Da die Welle jedoch mit höherer Frequenz stärker durch das Gewebe abgeschwächt wird, ist damit eine verringerte Untersuchungstiefe verbunden.

Das Prinzip der Sonographie beruht auf der materiegebundenen Leitung dieser mechanischen Schwingungen. Den Gesetzen der Lichtoptik entsprechend werden die Longitudinalwellen an Grenzflächen von Geweben unterschiedlicher Dichte reflektiert, gebrochen, gestreut oder absorbiert. Infolge der Absorption wird Ultraschall gedämpft und erfährt einen fortlaufenden Intensitätsverlust. Ursache dafür sind Reibungskräfte, welche die schwingenden Teilchen in einem Medium abbremsen und dadurch die Amplitude der Ultraschallschwingung vermindern. Durch die Absorption wird folglich Bewegungsenergie in Wärme umgewandelt, wobei die Wärmeentwicklung umso stärker ist, je mehr Energie absorbiert wird, d.h. je stärker die Ultraschallwelle gedämpft wird. Die Dämpfung durch Absorption steigt mit der Zähigkeit des Materials. Diese materialabhängigen Unterschiede in der Dämpfung werden diagnostisch genutzt. In Geweben ist die Dämpfung einer Ultraschallwelle nahezu proportional zur Ultraschallfrequenz. Folglich nimmt die maximale Eindringtiefe mit wachsender Frequenz entscheidend ab. Reflexion tritt auf beim Auftreffen einer Ultraschallwelle auf eine Grenzfläche zwischen zwei Medien mit unterschiedlichen akustischen Eigenschaften. Die Intensität der reflektierten Welle ist umso größer, je stärker die auftreffende Welle ist und je größer der akustische Impedanzunterschied der angrenzenden Medien ist. Als akustische Impedanz  $Z$  (Schalleitfähigkeit) bezeichnet man das Produkt von Dichte  $\rho$  und Schallgeschwindigkeit  $v$ .

$$Z = \rho \times v$$

Die akustischen Impedanzunterschiede werden in der Sonographie sichtbar gemacht. Das Ultraschallbild entsteht folglich durch die Reflexe (Echos) an angrenzenden Geweben mit unterschiedlichen Impedanzwerten. Ein starker Impedanzunterschied führt zu einem echostarken Reflex. Dies entspricht einem hellen Fleck im Ultraschallbild. Gewebe mit einer hohen Anzahl an Grenzflächen erzeugen viele Impedanzsprünge. Sie erscheinen im Bild folglich echoreich. Durch streuende Strukturen im Gewebe (bspw. Erythrozyten, Bindegewebsfasern, Muskelfasern) wird der Ultraschall teilweise abgelenkt und dadurch aufgefächert. Dies hat eine Kontrastabschwächung und damit eine geringere Detailerkennbarkeit zur Folge.

Die medizinische Diagnostik nutzt zur Erzeugung von Ultraschall den „piezoelektrischen Effekt“. Dieser umkehrbare Effekt beruht auf der Verformung piezoelektrischer Kristalle und Keramiken beim Anlegen einer elektrischen Spannung. Wird die piezoelektrische Substanz durch ein hochfrequentes Spannungssignal zum Schwingen angeregt, breitet sich die entstehende mechanische Schwingung in Form einer Ultraschallwelle im angekoppelten Medium aus. In einem Schallkopf sind viele solcher Kristalle eingebaut und geben den Impulsen entsprechende mechanische Schwingungen unterschiedlicher Frequenz ab (Ultraschallpuls) (41). Durch eine speziell gefertigte Anpassungsschicht auf dem Ultraschallschwinger (Transducer) wird der Übergang der Schallwellen vom Sensor ins Gewebe und zurück erleichtert. Das entstehende gewebe- und material-spezifische Signal (Echo) wird vom Sender aufgenommen und gemäß dem piezoelektrischen Effekt in ein elektrisches Signal umgewandelt.

Anhand dieses Puls-Echoprinzips lassen sich in der medizinischen Ultraschall-diagnostik verschiedene Formen des Scans definieren: Im **A-Scan** (A= Amplitude) wird die Amplitude der Signalintensität auf der Zeitachse als Peak dargestellt. Das dargestellte Signal entspricht somit der Intensitätsverteilung der Echos. Der weiterentwickelte **B-Scan** (B= Brightness) stellt eine Helligkeitsverteilung auf dem Monitor dar. Jedem Amplitudenwert in einer bestimmten Tiefe

wird dabei ein Helligkeitswert (Grauwert) zugeordnet. Aus der Kurve der Signalamplituden entsteht folglich eine Kette heller und dunkler Punkte. Der **Compound-Scan** (compound= zusammengesetzt) wandelt nun viele A-Scans in Grauwerte um und setzt diese zu einem Schnittbild zusammen. Der **M-Scan** (M= motion) ermöglicht die Darstellung von Bewegungen und wird hauptsächlich in der Kardiologie angewendet. Hierbei werden die entlang einer Linie aufgenommenen Ultraschallsignale in Grauwerte umgewandelt. Die zeitlich aufeinanderfolgenden Signale werden nun nebeneinander dargestellt.

Viele Einzelscans werden nun durch eine Schallsonde (Schallkopf, Transducer) zur Schnittbilderzeugung zusammengesetzt. Die Schnittbilder werden nach der Anordnung einzelner piezoelektrischen Elemente (linear, konvex), der Schnittbildform (parallel, sektorförmig) bzw. dem Prinzip der Bilderzeugung (mechanisch, elektronisch) klassifiziert. In der zugrunde liegenden Studie wurde der Linearscanner verwendet, auf den ich deshalb näher eingehen möchte. Durch die Reihenanordnung piezoelektrischer Elemente des Linearscanners erhält man ein Schnittbild mit parallelen Bildzeilen. Durch wiederholte Bilderzeugungen (20mal/s) erhält man ein bewegtes „Echtzeit“ („Real-time“) - Bild. Nachteilig können sich durch die Sondengröße bedingte blinde Stellen im Untersuchungsbereich auswirken. Als besonders vorteilhaft erweist sich die gleichbleibende Bildqualität bei zunehmender Tiefe (41). In der Literatur werden als empfehlenswerte Schallköpfe für die Sonographie der Achillessehne lineare hochfrequente Transducer im Frequenzbereich von 7,5 – 15 MHz angegeben (91).

### 3.5 Sonomorphologie

Die Achillessehne ist aufgrund ihrer hohen Kollagendichte leicht von den umgebenden Geweben zu unterscheiden und eignet sich daher ausgezeichnet für die sonographische Untersuchung. Die Echogenität wird durch Reflexion an den Grenzflächen zwischen Kollagenbündeln und Endotenon verursacht (66). Darüber hinaus ermöglicht ihre oberflächliche Lage eine bildliche Darstellung an-



hand hochfrequenter Transducer mit einer räumlichen Auflösung von unter 0,2 mm (38).

Im **physiologischen Zustand** zeigt die Sehne im Longitudinalbild eine charakteristische homogene Faserstruktur. Im Transversalbild ist ein fein getüpfeltes Muster erkennbar (91). Der Sehnenumriss ist regelmäßig und scharf begrenzt (38). Die echogenen Randzonen im Longitudinalbild ventral und dorsal der Sehne deuten auf das Paratenon hin. Die Retinacula erscheinen als anisotrope flächige Banden, die der Sehne aufliegen (68). Der Calcaneus bewirkt eine distale Schallauslöschung (39). Ein proximales Transversalbild lässt den Sehnenursprung mit der posterior gelegenen fibrösen Faszie und der anterior gelegenen Grenze des M. soleus erkennen, während ein Transversalbild des Sehnenmittelteils die elliptische Form der Achillessehne demonstriert (26). Zwischen Achillessehne und Tuber calcanei zeigt sich insbesondere bei der dynamischen Untersuchung die Bursa subachillae als eine echofreie Zone mit echo-dichter Wand (39).

Diagnostisches Merkmal einer **Tendinose** ist der Verlust der charakteristischen Faserstruktur einhergehend mit Bereichen verminderter Echogenität innerhalb der Sehne (16;65). Fokale oder diffuse Heterogenität der Struktur, Konturdefekte sowie intratendinöse Hyperämie sind weitere Hinweise für dieses Krankheitsbild (43; 114). Histologisch entsprechen diese Diskontinuitäten der Sehnenstruktur einer Zunahme von Glykoproteinen und Wassereinschlüssen (108). Dieser pathologische Prozess hat eine Vergrößerung der Achillessehndicke (ATT, achilles tendon thickness) zur Folge (s. Abb.2 S.6)(61). Die ATT ist daher ein etablierter Parameter zur Quantifizierung der Degeneration der Achillessehne (108).

Zur einheitlichen Diagnostik wurde eine Klassifikation der Sehndicken wie folgt definiert: Normal (< 6 mm), vergrößert (6.1-10 mm), mäßig vergrößert (1.1-1.5 cm) und markant vergrößert (> 1.6 cm). Diese Normierung stimmt mit der größten Studie asymptomatischer Probanden von *Solia et al.* überein, die eine

mittlere Größe von 5.2 +/- 0.73 mm mit einer Größenspanne von 3.5-6.8 mm ermittelte (89).

Wird die Tendinose von einer **Paratendinitis** begleitet, lassen sich eine ungleichmäßige Verdickung des Paratenons sowie Unregelmäßigkeiten der Sehnenbegrenzung erkennen (35).

**Teilrupturen** weisen sich durch eine lokalisierte Unregelmäßigkeit der Sehnenstruktur aus, intrasubstantielle Risse durch eine hypogene Spalte innerhalb der Sehne.

Akute **Totalrupturen** lassen sich anhand eines hypogenen Zwischenraumes erkennen, hervorgerufen durch eine variable Einziehung der abgerissenen Sehnenenden. Dieser ist gewöhnlich mit einem echogenen Bluterguss gefüllt (69;70). Differenzialdiagnostisch muss man an Artefakte denken, die als Gebiete veränderter Echogenität als Sehnenläsionen missinterpretiert werden können (38).

## 4 Material und Methodik

### 4.1 Probandenkollektiv

Im Rahmen der Studie wurden Probanden (n=96) im Alter von 15.8 bis 71.6 Jahren rekrutiert. Innerhalb der Einschlusskriterien (Probanden mit gesunder Achillessehne, Sportler sowie Patienten mit Tendinose im Alter von 25 bis 60 Jahren) wurden 174 Bilder von 87 Probanden analysiert.

Ausschlusskriterien waren familiäre Hypercholesterinämie, Sehnenruptur sowie vorangegangene Antibiotikaeinnahme aufgrund ihres Einflusses auf die Sehnenstruktur. Von der Studie ausgeschlossen wurde ein Proband aufgrund antibiotischer Therapie, 8 Patienten wegen Insertionstendinose.

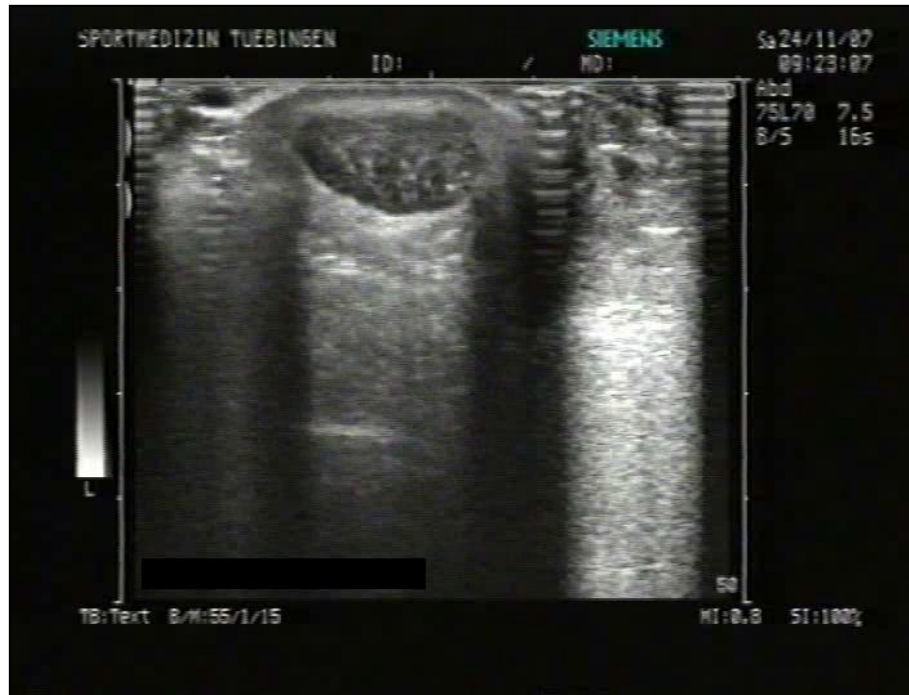Das Probandenkollektiv (Sehnenanzahl n=174) setzte sich zusammen aus einer gesunden Kontrollgruppe mit 66 untersuchten Sehnen (KO), 45 Sehnen von Sportlern (S) (TE > 30km/Woche) sowie 50 Sehnen mit manifester Tendinose (ADY) und 13 gesunden Sehnen aus der ADY-Gruppe (s. Tab.1 S.36).

Tabelle 1 - Probandenkollektiv

Tab. 1: Die Tabelle veranschaulicht das gesamte Probandenkollektiv, strukturiert nach Gruppeneinteilung (Kontrollgruppe KO, Sportlergruppe S, Probanden mit manifester Tendinose ADY). Dargestellt sind Anzahl (N) der Probanden, der untersuchten Körperseite und des Geschlechts.

Gruppe	N	Seite	Geschlecht
KO	66	32li 34re	32♂ 34♀
S	45	22li 23re	36♂ 9♀
ADY (gs.S.)	13	4li 9re	6♂ 7♀
ADY (kr.S.)	50	27li 23re	35♂ 15♀
<b>Gesamt</b>	<b>174</b>	<b>85li 89re</b>	<b>109♂ 65♀</b>

Alle Patienten der ADY- Gruppe zeichneten sich durch einen klinisch sowie sonographisch pathologischen Befund aus (s. Abb.9 S.37). Die Probanden der gesunden Kontrollgruppe wiesen weder anamnestisch noch klinisch oder sonographisch Symptome einer Tendinose auf (s. Abb.10 S.38). In der Sportlergruppe wurden Sportler mit einer Trainingseinheit von > 30km/Woche integriert.



**Abbildung 9 - Degenerierte Achillessehne im Transversalschnitt**

*Abb. 9: Degenerierte Achillessehne eines ADY Patienten der Studie. Das sonographische Transversalbild verdeutlicht den charakteristisch verdickten Sehnendurchmesser sowie das hypoechogenen Erscheinungsbild der Tendinose.*

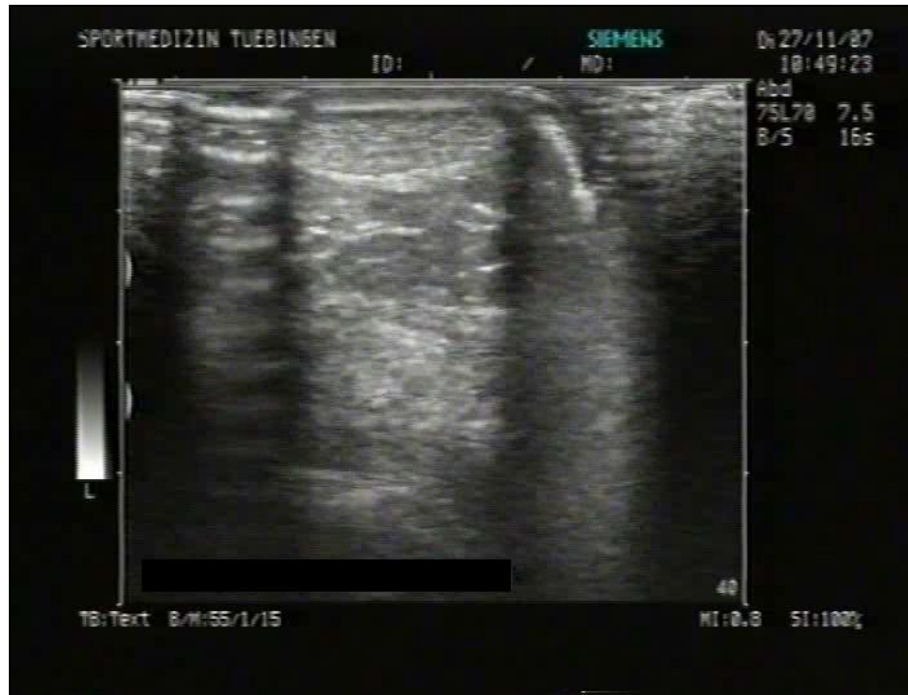

Abbildung 10 - Physiologischen Achillessehne im Transversalschnitt

Abb. 10: Physiologische Achillessehne eines Probanden der gesunden Kontrollgruppe im sonographischen Transversalbild.

## 4.2 Messgrößen

Im Rahmen der zugrundeliegenden Studie wurde die diagnostische Relevanz und Aussagepräzision der vertikalen und horizontalen Querschnittsdimensionen in der Analyse von Achillessehnedegenerationen untersucht.

Ergebnisse biomechanischer Variablen sind abhängig von der Zusammensetzung der Gruppen. Die Probanden der KO- und ADY - Gruppe wurden daher zur kategorischen Analyse nach folgenden Parametern gematcht:

(1) Geschlecht (n = 26)	1= ♂ 2= ♀
(2) BMI (n= 30)	1= BMI 19.5-23 2= BMI 24-27
(3) Alter (n= 20)	1= 26-45 Jahre 2= 46-65 Jahre

Diese Klassifikation diente der Analyse der mit Achillessehnedegenerationen korrelierenden anthropometrischen Parameter.

Zunächst wurde die Rolle des Geschlechts anhand von je 13 männlichen und weiblichen Matchingpaaren untersucht.

Die Bedeutung des BMI (Body Mass Index) wurde an einer Probandengruppe mit BMI von 19.5 bis 23 und einer Gruppe mit BMI von 24 bis 27 analysiert. Jede Gruppe bestand aus je 15 Matchingpaaren. Per definitionem ist der BMI der Quotient aus Körpergewicht (kg) und Körpergröße (m)<sup>2</sup>. Der Parameter gilt als Maß zur Beurteilung von Über- und Untergewicht. Als Richtwert für ein Normalgewicht wird für Männer ein BMI zwischen 25 und 30, für Frauen zwischen 24 und 30 betrachtet. Werte oberhalb des entsprechenden Intervalls sprechen für Übergewicht, Werte unterhalb für Untergewicht.

Die Korrelation des Lebensalters mit Sehnedegenerationen (die im Rahmen einer Studie an einem gesunden Probandenkollektiv von *Ying et al.* ausgeschlossen wurde) wurde anhand von zwei verschiedenen Altersgruppen mit je 10 Matchingpaaren analysiert. Die erste Gruppe bestand aus Probanden von 26 bis 45 Jahren, die zweite enthielt Probanden von 46 bis 65 Jahren.

### 4.3 Reproduzierbarkeit der Messmethode

Punktuelle Messverfahren besitzen den großen Nachteil der untersucherabhängigen Varianz, welche laut Studien bis zu 60 % beträgt (75). Im Rahmen der Studie wurden zur Bestimmung des Varianzpotentials und der Reproduzierbarkeit Analysen der Intraobserver und Interobserver variability sowie der Intrareader und Interreader variability durchgeführt.

Mit dem Ziel einer Minimierung dieses Varianzpotentials wurden jeweils Mittelwerte fünffacher Messungen pro Bild erhoben (vgl. Tab.2-5 S.41f).

*Tab. 2-5: In den Tabellen 2 bis 5 sind die Resultate der Berechnungen des RMSE (root mean squared error) zusammengefasst. Die Darstellungen zeigen folgende Werte:*

(a) **RMSE**, quadratische Abweichung  $RMSE = \sqrt{(\text{Mittelwert der } SD)^2}$

(b) **1,96 × RMSE** (Intervall, in welchem der wahre Wert einer einzigen Messung einer einzigen Person zu 95% der Fälle zu erwarten ist).

(c) **2,77 × RMSE** (Intervall, in welchem der wahre Wert bei wiederholten Messungen einer Person in 95% der Fälle zu erwarten ist).

Die Werte wurden jeweils für vertikale und horizontale Querschnittsdimensionen erhoben.

RMSE (100) zeigt den RMSE der Analyse von 5 Querschnittsbildern pro Proband mit  $n=7$ .

RMSE (20) stellt den RMSE der Analyse der Mittelwerte der 5 Querschnittsbilder pro Proband ( $n=7$ ) dar.



Tabelle 2 - RMSE der Intraobserver variability

Tab. 2: Die Tabelle veranschaulicht die Resultate der Berechnung des RMSE der Intraobserver variability.

Intraobserver variability	RMSE	RMSE x 1.96	RMSE x 2.77
<b>vertikale Dimension</b>			
RMSE (100)	0,0728	0,142688	0,201656
RMSE (20)	0,067	0,13132	0,18559
<b>Horizontale Dimension</b>			
RMSE (100)	0,121	0,23716	0,33517
RMSE (20)	0,126	0,24696	0,34902

Tabelle 3 - RMSE der Interobserver variability

Tab. 3: In der Tabelle sind die Resultate der Berechnungen des RMSE der Interobserver variability zusammengefasst.

Interobserver variability	RMSE	RMSE x 1.96	RMSE x 2.77
<b>vertikale Dimension</b>			
RMSE (100)	0.065	0.1274	0.18005
RMSE (20)	0.062	0.12152	0.17174
<b>Horizontale Dimension</b>			
RMSE (100)	0.173	0.33908	0.47921
RMSE (20)	0.145	0.2842	0.40165

Tabelle 4a - RMSE der Intraobserver variability bezüglich Bildauswahl (n=20)

Tab. 4a: Die Tabelle veranschaulicht die Ergebnisse der Berechnungen des RMSE der Intrareader variability bezüglich Bildauswahl (n= 20).

Intrareader variability	Bildauswahl RMSE	RMSE x 1.96	RMSE x 2.77
<b>vertikale Dimension</b>			
RMSE (100)	0.101	0.19796	0.27977
RMSE (20)	0.088	0.17248	0.24376
<b>horizontale Dimension</b>			
RMSE (100)	0.177	0.34692	0.49029
RMSE (20)	0.108	0.21168	0.29916

Tabelle 4b - RMSE der Intraobserver variability bezüglich Querschnittsmessung (n=20)

Tab. 4b: Die Tabelle zeigt die Ergebnisse der Berechnungen des RMSE der Intrareader variability bezüglich Querschnittsmessung (n= 20).

Intrareader variability	Messung RMSE	RMSE × 1.96	RMSE × 2.77
<b>vertikale Dimension</b>			
RMSE (100)	0.066	0.12936	0.18282
RMSE (20)	0.046	0.09016	0.12742
<b>horizontale Dimension</b>			
RMSE (100)	0.187	0.36652	0.51799
RMSE (20)	0.095	0.1862	0.26315

Tabelle 5a - RMSE der Interreader variability hinsichtlich Bildauswahl (n=20)

Tab. 5a: In der Tabelle sind die Resultate der Berechnungen des RMSE der Interreader variability hinsichtlich der Bildauswahl dargestellt (n= 20).

Intrareader variability	Bildauswahl RMSE	RMSE × 1.96	RMSE × 2.77
<b>vertikale Dimension</b>			
RMSE (100)	0.129	0.25284	0.35733
RMSE (20)	0.179	0.35084	0,49583
<b>horizontale Dimension</b>			
RMSE (100)	0.235	0.4606	0.65095
RMSE (20)	0.122	0.23912	0.33794

Tabelle 5b - RMSE der Interreader variability hinsichtlich Querschnittsmessung (n=20)

Tab. 5b: In der Tabelle sind die Resultate der Berechnungen des RMSE der Interreader variability hinsichtlich der Querschnittsmessung veranschaulicht (n=20).

Intrareader variability	Messung RMSE	RMSE × 1.96	RMSE × 2.77
<b>vertikale Dimension</b>			
RMSE (100)	0.096	0.18816	0.26592
RMSE (20)	0.0831	0.162876	0.230187
<b>horizontale Dimension</b>			
RMSE (100)	0.189	0.37044	0.52353
RMSE (20)	0.105	0.2058	0.29085

#### 4.3.1 Intraobserver variability

Zur Analyse der Intra- sowie Interobserver variability wurden Transversalbilder (n= 35) von 7 Probanden ausgewertet.

Die Intraobserver variability wurde anhand wiederholter sonographischer Messungen durch denselben Untersucher nach einer Dauer von einer Woche analysiert (107).

#### 4.3.2 Interobserver variability

Für die Messung der Interobserver variability wurden durch zwei erfahrene Untersucher unabhängig voneinander sonographische Messungen ohne Kenntnis der jeweiligen Ergebnisse vorgenommen.

Die Untersuchung erfolgte unter standardisierter Verblindung. Anhand eines Protokolls wurde ein standardisiertes Procedere der Untersuchung festgelegt. Die Untersuchung erfolgte an zugedeckten Probanden, deren Geschlecht sowie Gruppe den Untersuchern nicht bekannt war. Es war jeweils nur ein Untersucher im Raum anwesend und die anschließende Auswertung erfolgte unabhängig von der Untersuchung.

### 4.3.3 Intrareader variability

Zur Bestimmung der Intra- sowie Interreader variability wurden Transversalbilder ( $n=100$ ) von je 10 Probanden der KO- sowie der ADY-Gruppe ausgewertet.

Zur Analyse der Intrareader variability wurden in einem ersten Schritt von Auswerter 1 in zwei voneinander unabhängigen Auswahldurchläufen je fünf Transversalbilder pro Proband ( $n=2*5*20$ ) anhand des Auswahlkriteriums des subjektiv größten Sehnenquerschnitts ausgewählt und anschließend ausgewertet.

In einem zweiten Schritt wurden von Auswerter 1 aus dem selben Bilderkollektiv nochmals je fünf Transversalbilder pro Proband nach demselben Kriterium ausgewählt und anschließend zweimal (in zwei voneinander unabhängigen Messungen) ausgewertet.

### 4.3.4 Interreader variability

Zur Analyse der Interreader variability wurde in einem ersten Schritt durch Auswerter 2 dieselbe Bildanzahl aus demselben Pool anhand desselben Auswahlkriteriums ausgewählt und anschließend ausgewertet.

In einem zweiten Schritt wurden die Bilder der ersten Auswahl des Auswerter 1 durch Auswerter 2 ausgemessen.

In einem dritten Schritt wurden dieselben Bilder durch Auswerter 3 ausgemessen.

## 4.4 Messmethode

### 4.4.1 Sonographie

Die Untersuchungen dieser Studie wurden mit Hilfe eines hochauflösenden Ultraschallgerätes der Firma Sonoline Versa Pro von Siemens Medical Solutions und einem linearen 7.5 MHz Transducer (7.5 L70) mit einer Schallkopfbreite von 70 mm durchgeführt (108). Dieses System ermöglichte eine sonographische Untersuchung der gesamten Sehnenlänge vom muskulotendinösen Übergang bis zur kalkanearen Insertion durch longitudinale, transversale und dynamische Schnitte. Untersuchungsschwerpunkte waren Längen- und Dickenmessung der Sehne, Beurteilung der Sehnenstruktur, des Peritendineums und der umgebenden Weichteile, sowie Identifikation knöcherner Strukturen und funktionelle Beurteilung des Gleitverhaltens.

Nach einer 15minütigen Ruhepause zur Standardisierung wurde der Patient in Bauchlage gelagert und das Sprunggelenk in Neutral-Null-Stellung positioniert. Die gesamte Untersuchung wurde auf Video festgehalten und digital (Sony DKR-700, Tokyo, Japan) gespeichert (s. Abb.9 S.37 u. Abb.10 S.38).

Die systematische Diagnostik lief wie folgt ab: Beginnend mit der linken Achillessehne wurde eine Sonographie im Transversalschnitt vom Muskelansatz bis zur knöchernen Insertion durchgeführt. Es wurde stets darauf geachtet, dass der gesamte Querschnitt im Transversalbild sichtbar war. Zur richtigen Position des Linearschallkopfes wurde eine senkrechte Positionierung zur Achillessehne angestrebt. Diese ermöglicht ein orthogrades Auftreffen des Schallimpulses auf die Sehne (39). Aufgrund der Pixelsize musste streng darauf geachtet werden, dass stets die volle Schallkopfbreite im Bild erschien.

Eine zuverlässige Dokumentation der notwendigen Daten wie Patientename, Körperseite und Untersuchungsart erfolgte äußerst konsequent unter Texteingabe im Ultraschallbild.

#### 4.4.2 Anamnesefragebogen

Der Anamnesefragebogen wurde im Rahmen der Studie erstellt. Ziel des Fragebogens war eine statistische Auswertung verschiedener prädestinierender Faktoren, die in der Diagnostik von Achillessehnenenerkrankungen relevant sind. Diese betreffen sowohl allgemeine Parameter wie Gewicht, Erkrankungen, Medikamenten – sowie Alkohol- und Nikotinkonsum, als auch trainingsbezogene Kriterien wie prädestinierende Sportarten und Trainingsintensität. Dementsprechend wurde der Fragebogen in die Bereiche Allgemeine Datenaufnahme, Anamnese und Trainingsanamnese gegliedert. Neben allgemeinen Daten wurden im Rahmen der Anamnese folgende Faktoren aufgenommen: Beschwerden der Achillessehne sowie Erkrankungen an anderen Sehnen, Vorerkrankungen, familiäre rheumatische Erkrankungen, erhöhte Cholesterin – Werte, familiäre Hypercholesterinämie, Antibiotikaeinnahme während der letzten 2 Jahre, Medikamenten - und Nahrungsergänzungsmittelaufnahme sowie Trink- und Rauchverhalten. In der Trainingsanamnese wurden Sportart, Trainingsumfang und -intensität, jährliche Wettkampfanzahl sowie Trainingsalter notiert.

#### 4.4.3 Schmerzfragebogen („VISA- A questionnaire“)

Der VISA-A (Victorian Institute of Sport Assessment-Achilles) questionnaire wurde von der „Victorian Institute of Sport tendon study group“ (Melbourne, Australia) entwickelt, basierend auf einem Index für Patellarsehnenenerkrankungen. Mit einbezogen wurden Betrachtungseinheiten aus der Literatur sowie von Ärzten, Fachärzten und Patienten vorgeschlagene Kriterien. Diese wurden vorwiegend in eine visuelle Analogskala integriert. Diese Art erwies sich als deutlich akkurater und sensitiver als ein kategorischer wörtlicher Maßstab.

Der VISA-A Fragebogen beinhaltet 8 Fragen, welche folgende drei Bereiche abdecken: Schmerz (Fragen 1-3), Funktionsstatus (Fragen 4-6) und Aktivität (Fragen 7,8). Die maximal erreichbare Punktzahl charakterisiert eine schmerz-

freie Person und beträgt 100 Punkte. Der Schmerzfragebogen ist ein stichhaltiges, verlässliches und einfach zu handhabendes Messinstrument für die klinische Ernsthaftigkeit von Achillessehnenenerkrankungen (94). Im Rahmen der Studie wurde er als ergänzendes Diagnostikum von degenerativen Prozessen der Achillessehne insbesondere im fortgeschrittenen Stadium der manifesten Tendinose herangezogen.

#### **4.4.4 Dokumentationsbogen**

Der standardisierte Dokumentationsbogen (CRF, Case Record Form) diente der Dokumentation der Probandenuntersuchungen. Untersuchungsparameter wurden darin wie folgt aufgenommen: Zunächst wurde die Lokalisation der Beschwerden notiert zur eindeutigen Differenzierung insertioneller und Nicht-intentioneller Tendinose. Als charakteristische Merkmale bei der Inspektion wurden Dickenunterschiede, Schwellungen, Rötungen sowie Narben verzeichnet. Aufgenommene diagnostische Palpationsergebnisse umfassten Schmerzart, Verhärtung, Krepitation, Schwellung und Knötchen. Die notierte Diagnose ermöglichte im weiteren Verlauf der Arbeit eine Einteilung der Probanden in folgende Gruppen: gesunde Probanden (KO), Sportler (S), Patienten mit einer manifesten Tendinose (ADY), sowie von der Studie ausgeschlossene Probanden (Patienten mit einer Insertionstendinose, Patienten mit Hypercholesterinämie, sowie Probanden, die innerhalb der letzten Jahre das Antibiotikum Ciprofloxazin eingenommen hatten).

Abschließend wurden die diagnostischen Befunde des Ultraschallbildes in den Untersuchungsbogen integriert: Sehnendicke, Sehnenlänge, pathologische Merkmale der Sehne wie irreguläre Struktur, Hypoechogenität, Kalzifikation, Flüssigkeitssaum im Paratenon und Verdickung des Paratenon, Exostosen, Bursitis retroachilleae, Bursitis subachilleae oder Ruptur.

#### 4.5 Prozedere der Datenauswertung

Die Patienten wurden im Abteilungs – Informations -&Management System (*AIMS*), einer abteilungsinternen Datenbank der Abteilung Sportmedizin der Universitätsklinik Tübingen, mit einer Identifikationsnummer (*PIZ*) anonymisiert erfasst. Die analogische Printform der Dokumentationsbögen wurde anhand der Programmiersprache *Matlab 7.1* ® über ein Oberflächendesign (*Matlab*® Command Windows) zur Analyse in einer MAT-Datei und TXT-Datei digital gespeichert. Anhand des Programms *Simple*® wurden die sonographisch erfassten Videosequenzen (*avis*) digitalisiert. Die Sequenzen wurden anschließend in *proAvitobmp* ® in Einzelbilder (*bmps*) konvertiert und als MAT-files abgespeichert. Von dem graphischen Benutzer-Interface des Programms *Simple* ® erfolgte die Querschnittsanalyse der Bilder im Transversalschnitt. Zur Querschnittsmessung wurde in jeweils fünf Querschnittsbildern einer Sequenzaufnahme eine automatische Grenzbestimmung durchgeführt. Anschließend wurden sagittale und transversale Durchmesser manuell definiert. Zur Fehlerminimierung wurden Durchschnittswerte von 5 Bildern pro Proband erhoben. Die ermittelten Daten wurden nun als txt-Datei in einer excel-Tabelle gespeichert. Im nächsten Schritt erfolgte die statistische Analyse der Daten mithilfe des Statistikprogramms *JMP* ®- 8.0.1 (vgl. Kapitel 2.5).

#### 4.6 Statistik

Die statistische Analyse der Daten erfolgte mithilfe des Statistik-Programmes *JMP*® - 5.0.1.



### 4.6.1 Anova

Anhand der Varianzanalyse (*analysis of variance*, ANOVA) wurde festgestellt, wie stark die Parameter des multivariaten Modells dieses beeinflussen. Mithilfe multipler Vergleichstests konnten signifikante Mittelwertunterschiede der Sehendicken verschiedener Probandengruppen identifiziert werden.

Das Mean Diamond Diagramm bildet die verschiedenen Messungen als Punkte ab. Die Breite der Mean Diamonds entspricht dabei der Gruppengröße, die Höhe der Streuung, die horizontalen Linien den jeweiligen 95% Konfidenzintervallen.

### 4.6.2 Varianzanalyse

Die Varianzanalyse wurde im Rahmen der Studiauswertung zum Vergleich der Mittelwerte der Probandengruppen angewendet. Ein p-Wert von  $< 0.05$  gilt als signifikant, ein p-Wert von  $< 0.01$  als hoch signifikant (12).

### 4.6.3 Standardabweichung (SD)

Im Rahmen der deskriptiven Statistik wurden arithmetisches Mittel und Standardabweichung (SD) berechnet.

### 4.6.4 Root Mean Squared Error (RMSE)

Intra- und Interobserver variability sowie Intra- und Interreader variability (S) wurden nach dem sogenannten Root Mean Squared Error, der mittleren quadratischen Abweichung, bestimmt.

Die mittlere quadratische Abweichung (RMSE) wurde nach der Formel

$RMSE = \sqrt{(\text{Mittelwert der } SD)^2}$  berechnet. Mithilfe des RMSE wird angegeben, in welchem Intervall der wahre Wert der Analysen der Intra- und Interobserver variability sowie der Intra- und Interreader variability zu erwarten ist (12).

Per definitionem liegt dieser *für eine einzige Messung einer einzigen Person* zu 95% der Fälle in einem Intervall von  $\pm 1.96 \times RMSE$ .

Bei *wiederholten Messungen einer Person* ist die *Reproduzierbarkeit* in 95% der Fälle in einem Intervall von  $\pm 2.77 \times RMSE$  zu erwarten. Ergo ist eine Differenz nur darstellbar, wenn der Wert außerhalb dieses Intervalls liegt. Die Praxisrelevanz dieser Angabe liegt in ihrer Aussagekraft bezüglich des Fortschreitens einer vorhandenen Tendinose sowie des Therapieerfolges.

Die Angabe anhand des RMSE erwies sich von Vorteil, da der Messfehler in der originalen Messgröße angegeben wird und somit direkt mit den gemessenen Parametern verglichen werden kann (12).

#### 4.6.5 Bland-Altman Analyse

Die Analysemethode der „Limits of agreement“ (LoA, Grenzen der Übereinstimmung) nach *J. Martin Bland* und *Douglas G. Altman (1986)* diente im Rahmen der Studie zur Validierung der Reproduzierbarkeit der Messmethode. In dem Intervall der „Limits of agreement“ liegen erwartungsgemäß bei zukünftigen Messungen 95% der Differenzen zwischen Messung 1 und Messung 2.

Das orthogonale Koordinatensystem des Bland Altman Plots bildet einzelne Messungen graphisch als Punkte ab. Auf der x-Achse wird die Differenz aus Messung 1 und 2 [mm] aufgetragen, auf der y-Achse der Mittelwert dieser Differenzen [mm]. Das Punktdiagramm ermöglichte im Rahmen der Auswertung die Beurteilung der Streuung der einzelnen Messungen. Nahe beieinander liegende Messungen erscheinen als Punktwolke konzentriert um den sogenannten „Bias“. Dieser ist der gewichtete Mittelwert aller Differenzen der Messungen 1

und 2. Die Linien entsprechen dem Mittelwert sowie dem Mittelwert  $\pm 2 \times \text{SD}$  der Messungen.

## 5 Ergebnisse

Im ersten Ergebnisteil werden die Ergebnisse der Analysen zur Reproduzierbarkeit veranschaulicht, bestehend aus den Analysen der Intra- und Interobserver variability sowie der Intra- und Interreader variability.

Im zweiten Teil werden die Resultate der vergleichenden Querschnittsanalysen KO- versus ADY-Gruppe und KO-versus ADY- versus S-Gruppe sowie die Analysen der Paarung der KO- und ADY-Gruppe nach Geschlecht, BMI und Alter werden nacheinander dargestellt.

Die geschätzten Differenzen werden in Tabelle 5 (S. 42f), die entsprechenden p-Werte in Tabelle 6 veranschaulicht. Ein p-Wert von  $< 0.05$  gilt hierbei als signifikant, ein p-Wert von  $< 0.01$  als hoch signifikant (12). Die jeweiligen Mittelwerte und Standardabweichungen sind in Tabelle 7 (S.53) dargestellt.

### Tabelle 6 - Darstellung der p-Werte

*Tab. 6: Die Tabelle zeigt die p-Werte der vergleichenden Analysen vertikaler und horizontaler Querschnittsdimensionen von KO- und ADY-Probanden der verschiedenen Gruppeneinteilungen nach Geschlecht, BMI und Alter.*

p-Wert	KO-ADY	Männl.	Weibl.	BMI 19,5-23	BMI 24-27	26-45 J.	46-65 J.
vertikale Dimension	$< 0.0001$	0.229	0.0001	0.0004	0.0251	0.0088	0.0499
horizontale Dimension	$< 0.0106$	0.4261	0.0059	0.0021	0.4899	0.0739	0.003

Tabelle 7 - Darstellung der Mittelwerte sowie der Standardabweichungen

Tab. 7: Mittelwerte und Standardabweichungen der anthropometrischen und diagnostischen Daten sind in Tabelle 7 veranschaulicht. Dargestellt sind Anzahl (N) der Probanden der verschiedenen Gruppen (Kontrollgruppe KO, Sportlergruppe S, Probanden mit manifester Tendinose ADY), Gewicht, BMI, Alter sowie vertikale und horizontale Querschnittsdimensionen.

Gruppe	N	Gewicht	BMI	Alter	LMM	QMM
KO	66	70,30±12,36	23,84±3,30	41,28±15,63	1,41±0,24	0,49±0,10
S	45	73,36±12,15	22,93±2,04	41,69±13,54	1,51±0,21	0,56±0,16
ADY (gs.S.)	13	72±11,14	23,80±2,55	47,69±7,13	1,53±0,26	0,60±0,20
ADY (kr.S.)	50	74,92±13,61	23,91±3,02	47,02±8,88	1,53±0,22	0,63±0,13
<b>Gesamt</b>	<b>174</b>					

Die Ergebnisse der Querschnittsanalysen wurden jeweils mit dem  $RMSE \times 1.96$ , dem Intervall des zu erwartenden wahren Werts der Analyse der Intraobserver variability verglichen. Durch diesen Vergleich konnte eine Aussage über das Ausmaß und die Auswirkung des Messfehlers im Rahmen der verschiedenen Messungen getroffen werden.

## 5.1 Reproduzierbarkeit

Das Intervall, in welchem der wahre Wert der Analysen der Intra- und Interobserver variability sowie der Intra- und Interreader variability zu erwarten ist, wird hierbei durch die quadratische Abweichung  $RMSE = \sqrt{(\text{Mittelwert der } SD)^2}$  angegeben. Für eine einzige Messung einer einzigen Person liegt dieser zu 95% der Fälle in einem Intervall von  $\pm 1.96 \times RMSE$ . Die Reproduzierbarkeit bei wiederholten Messungen einer Person ist in 95% der Fälle in einem Intervall von  $\pm 2.77 \times RMSE$  zu erwarten.

Die Ergebnisse der Analysen der Intra- und Interobserver variability sind anhand der RMSE dargestellt (s. Tab.2 u. 3 S.41), die Resultate der Analysen der Intra- und Interreader variability in den Tabellen 4a, b sowie 5a,b (S. 41f).

Die Bland-Altman Plots (s. Abb.11-20) veranschaulichen die Streuung der einzelnen Messungen im Rahmen der Analysen der Interobserver sowie der Intra- und Interreader variability. Hierbei wird deutlich, dass die größte Standardabweichung bei der Analyse der Interreader variability mit unterschiedlicher Bildauswahl in der Messung des horizontalen Sehnenquerschnitts auftritt.

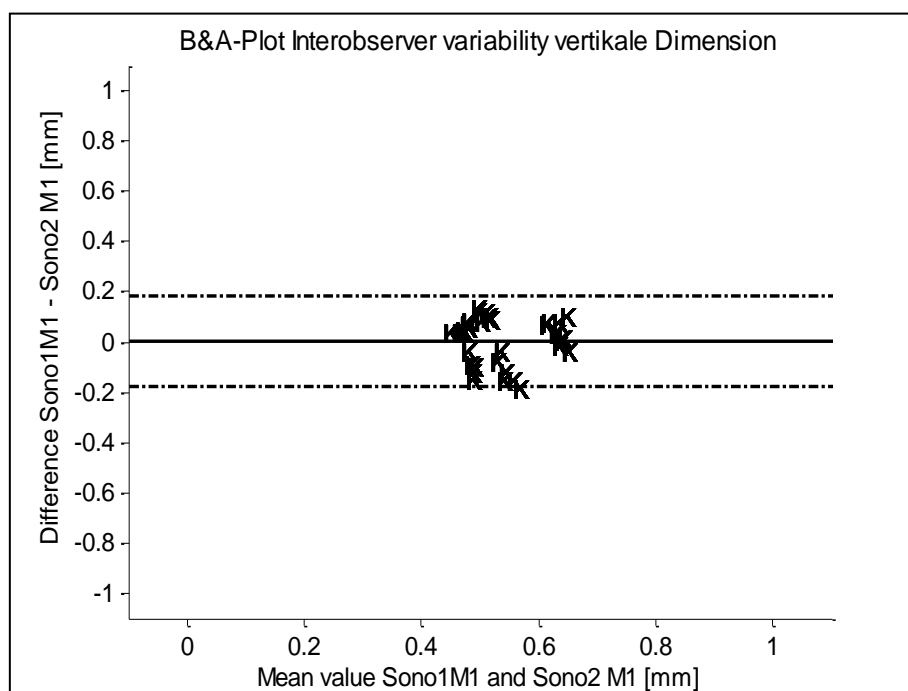


Abbildung 11 - B&A- Plot Interobserver variability, vertikale Dimension

Abb. 11: Die Abbildung zeigt den Bland-Altman Plot der Analyse der Interobserver variability im Rahmen der Messung der vertikalen Querschnittsdimension; K = Kontrollgruppe (n=7).

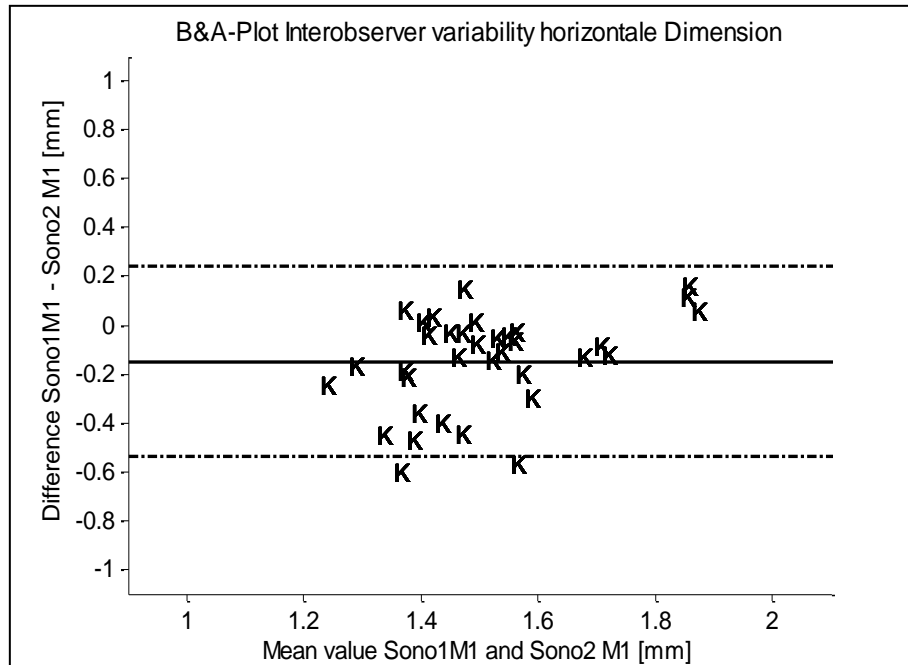


Abbildung 12 - B&A- Plot Interobserver variability, horizontale Dimension

Abb. 12: Die Abbildung zeigt den Bland-Altman Plot der Analyse der Interobserver variability im Rahmen der Messung der horizontalen Querschnittsdimension; K = Kontrollgruppe (n=7).

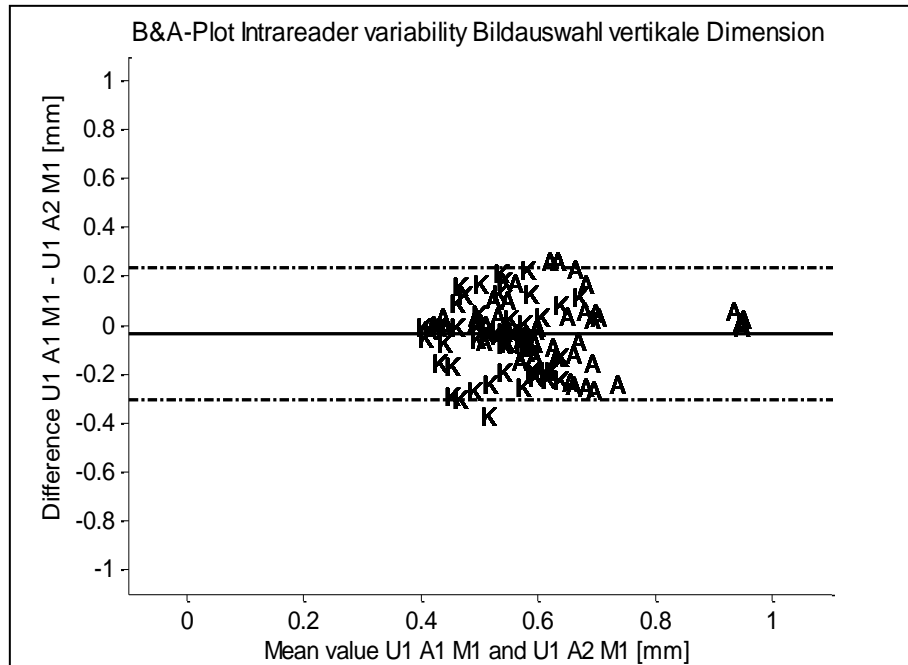


Abbildung 13 - B&A- Plot Intrareader variability, vertikale Dimension

Abb. 13: Die Abbildung veranschaulicht den Bland-Altman Plot der Analyse der Intrareader variability (vertikale Dimension) im Rahmen der Bildauswahl; A = Probanden mit manifester Tendinose (n=10). K = Kontrollgruppe (n=10).



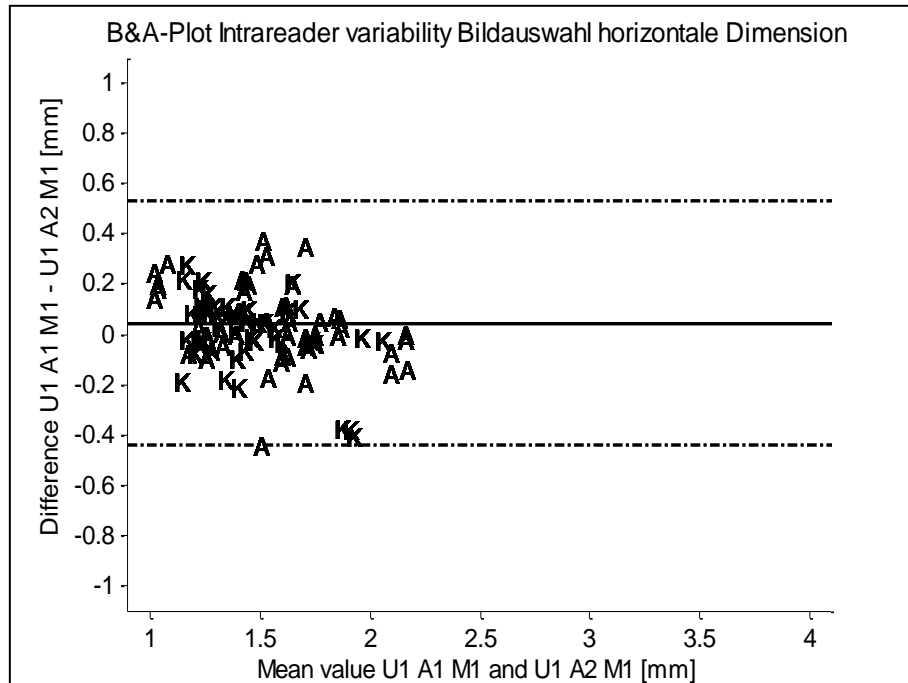


Abbildung 14 - B&A- Plot Intrareader variability, horizontale Dimension

Abb. 14: Die Abbildung zeigt den Bland-Altman Plot der Analyse der Intrareader variability (horizontale Dimension) im Rahmen der Bildauswahl; A = Probanden mit manifester Tendinose (n=10). K = Kontrollgruppe (n=10).

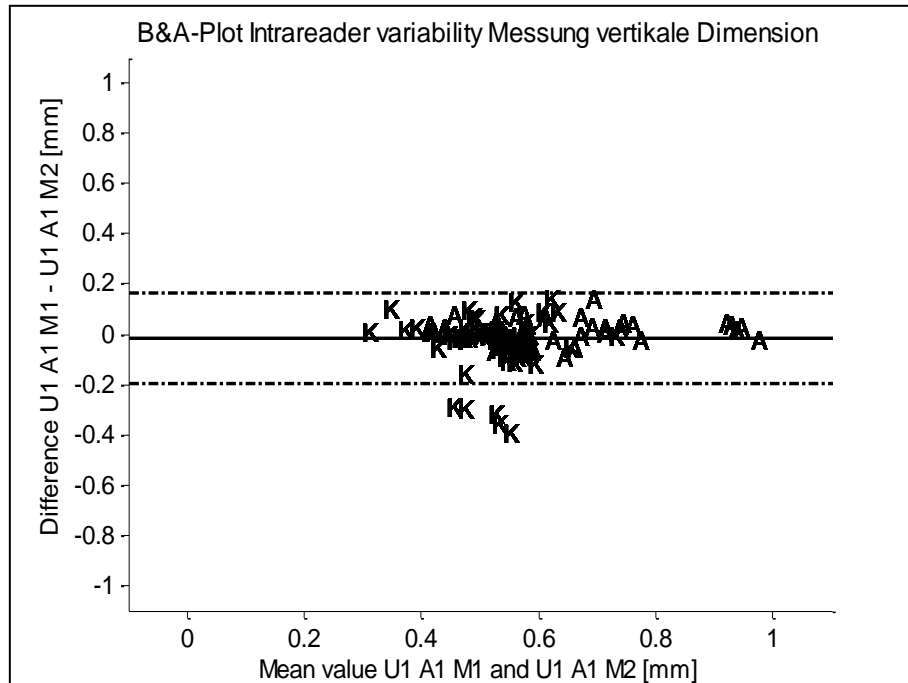


Abbildung 15 - B&A- Plot Intrareader variability, vertikale Dimension

Abb. 15: Die Abbildung veranschaulicht den Bland-Altman Plot der Analyse der Intrareader variability im Rahmen der Querschnittsmessung (vertikale Dimension); A = Probanden mit manifester Tendinose (n=10). K = Kontrollgruppe (n=10).

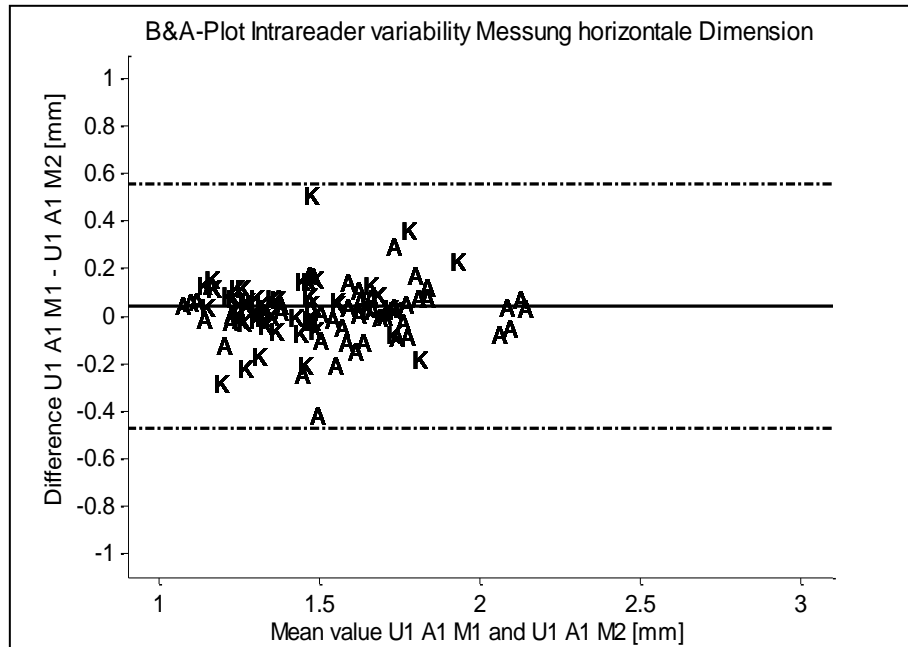


Abbildung 16 - B&A- Plot Intrareader variability, horizontale Dimension

Abb. 16: Die Abbildung zeigt den Bland-Altman Plot der Analyse der Intrareader variability im Rahmen der Querschnittsmessung (horizontale Dimension); A = Probanden mit manifester Tendinose (n=10). K = Kontrollgruppe (n=10).

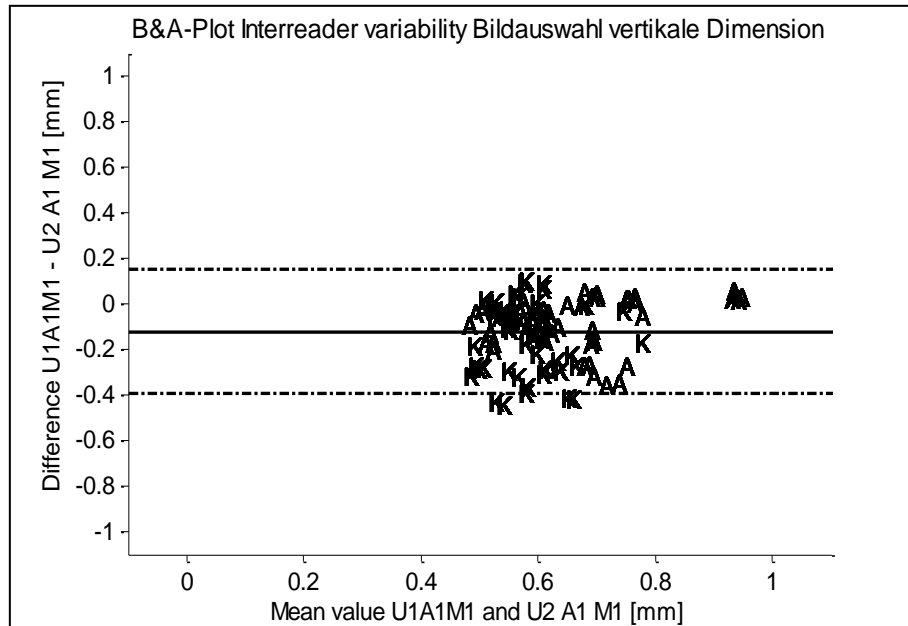


Abbildung 17 - B&A- Plot Interreader variability, horizontale Dimension

Abb. 17: Die Darstellung veranschaulicht den Bland-Altman Plot der Analyse der Interreader variability im Rahmen der Bildauswahl (vertikale Dimension); A = Probanden mit manifester Tendinose (n=10), K = Kontrollgruppe (n=10).

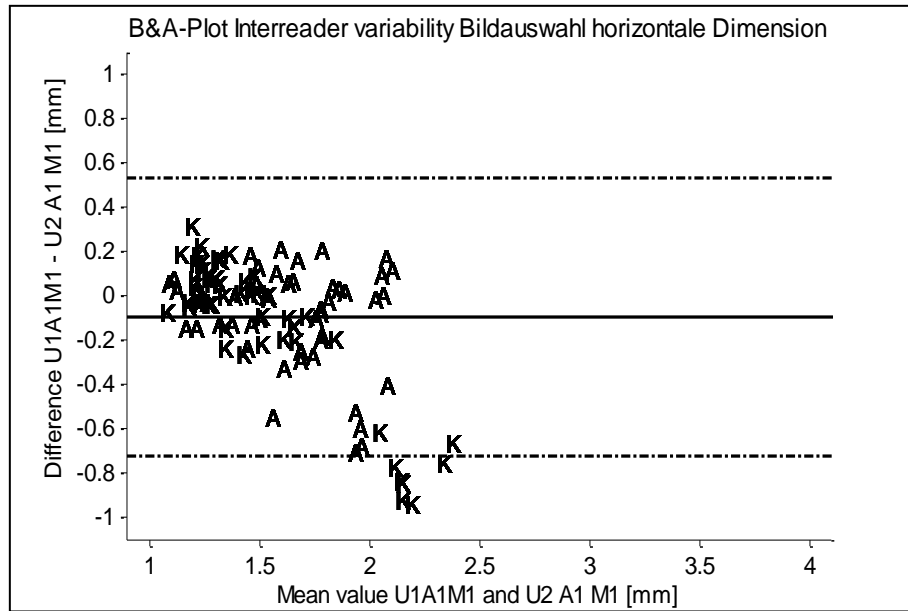


Abbildung 18 - B&A- Plot Interreader variability, horizontale Dimension

Abb. 18: Bland-Altman Plot der Analyse der Interreader variability im Rahmen der Bildauswahl (horizontale Dimension); A = Patienten mit manifester Tendinose (n=10). K = Kontrollgruppe (n=10).

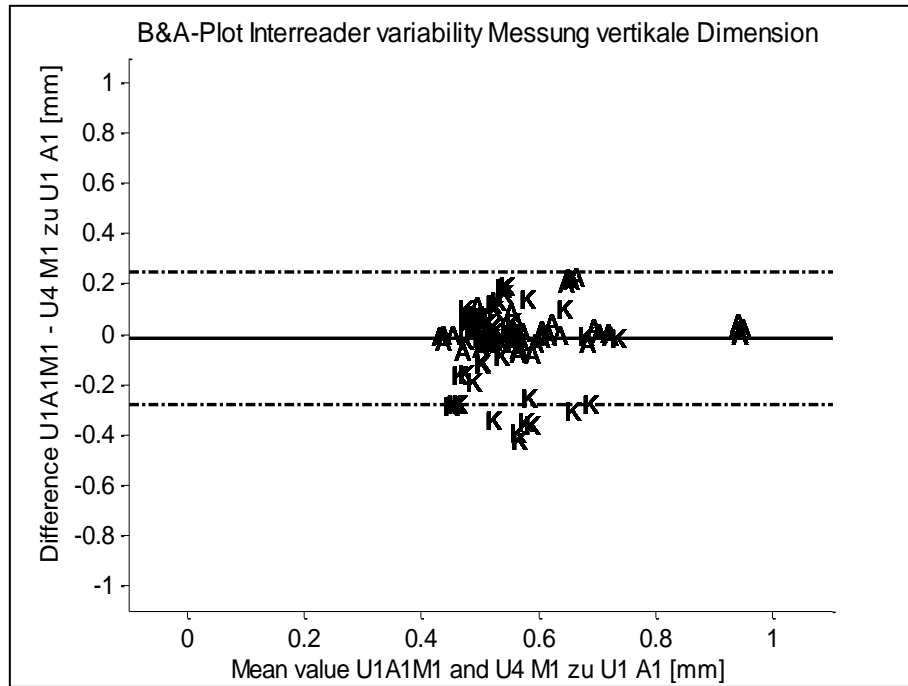


Abbildung 19 - B&A- Plot Interreader variability, vertikale Dimension

Abb. 19: Die Abbildung zeigt den Bland-Altman Plot der Analyse der Interreader variability im Rahmen der Querschnittsmessung (vertikale Dimension); A = Probanden mit manifester Tendinose (n=10), K = Kontrollgruppe (n=10).

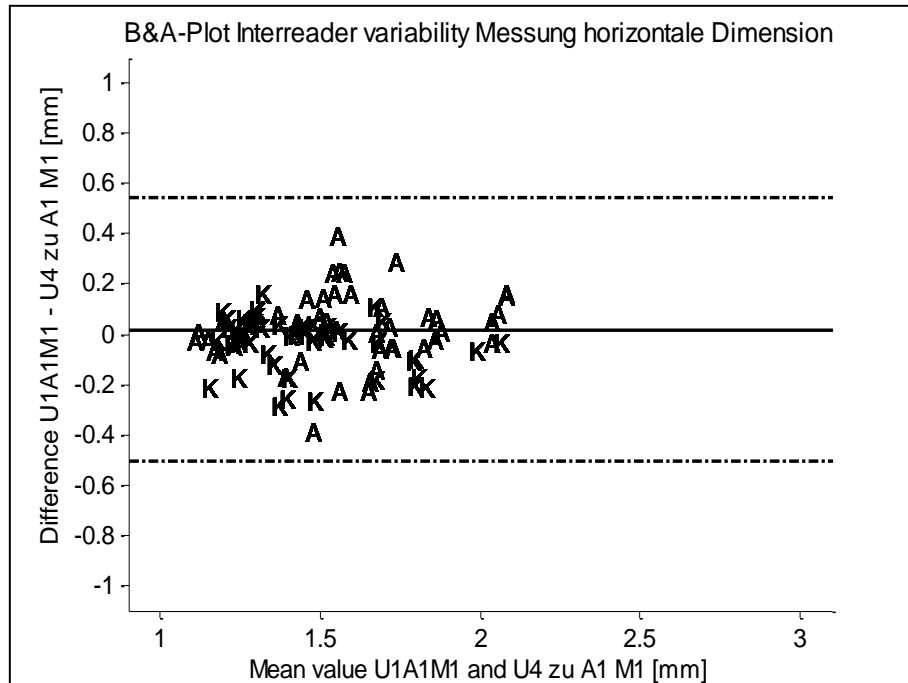


Abbildung 20 - B&A- Plot Interreader variability, horizontale Dimension

Abb. 20: Die Darstellung zeigt den Bland-Altman Plot der Analyse der Interreader variability im Rahmen der Querschnittsmessung (horizontale Dimension); A = Probanden mit manifester Tendinose (n=10), K = Kontrollgruppe (n=10).

## 5.2 Vergleichende Querschnittsanalysen

Die geschätzten Differenzen (difference estimate) der KO- und ADY-Gruppen der verschiedenen vergleichenden Querschnittsanalysen sind in Tabelle 8 dargestellt. Die entsprechenden p-Werte sind in Tabelle 6 (S.52) veranschaulicht.

Tabelle 8 - Differenzen der Mittelwerte der Querschnittsdimensionen

Tab. 8: Die Tabelle stellt die Differenzen der Mittelwerte der vertikalen und horizontalen Querschnittsdimensionen zwischen KO- und ADY-Probanden der verschiedenen Gruppeneinteilungen dar.

Difference est.	KO-ADY	Männl.	Weibl.	BMI 19,5-23	BMI 24-27	26-45 J.	46-65 J.
<b>Vertikale Dimension</b>	0.131411	0.063051	0.145339	0.163122	0.106909	0.139147	0.226631
<b>Horizontale Dimension</b>	0.132549	0.039662	0.246161	0.293223	0.040638	0.204066	0.182625

### 5.2.1 KO - ADY

Der Vergleich der Querschnittsdimensionen KO- versus ADY-Gruppe zeigt eine hochsignifikante Differenz zwischen den beiden Gruppen in der vertikalen Dimension ( $p$ -Wert  $< 0.0001$ ) sowie einen signifikanten Unterschied in der horizontalen Dimension ( $p$ -Wert:  $< 0.0106$ ) (s. Abb.11-20 S.54f sowie Abb.21). Die geschätzte Differenz der vertikalen Dimensionen liegt mit einem Wert von 0.131411 unter dem Wert des entsprechenden  $RMSE \times 1.96$  ( $RMSE$  Intraobserver vert.)  $\times 1.96 = 0.142688$ ). Ebenso ist die geschätzte Differenz der horizontalen Dimensionen (0.132549) deutlich niedriger als der entsprechende  $RMSE$  ( $RMSE$  Intraobserver horizont.)  $\times 1.96 = 0.23716$ ).

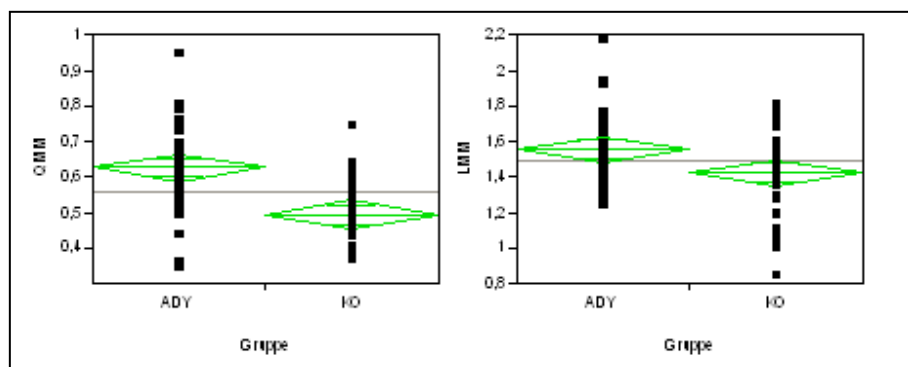


Abbildung 21 - ANOVA : ADY (n=37) vs. KO (n=37)

Abb. 21: Resultate der ANOVA : ADY (n=37) versus KO (n=37).

(a) vertikale Querschnittsdimension

(b) horizontale Querschnittsdimension

### 5.2.2 KO - ADY- S

Die vergleichende Analyse der Querschnittsdimensionen der KO-, ADY und S-Gruppen ergibt ausschließlich hochsignifikante Differenzen zwischen den vertikalen Dimensionen der drei Gruppen ( $p$ -Wert= 0.0003).

Die horizontalen Dimensionen weisen keine Signifikanzen auf ( $p$ -Wert=0.2283) (s. Abb.12-20 S55f, Abb.21 sowie Abb.22 S.65). Die geschätzte Differenz der



vertikalen Dimensionen zwischen KO- und ADY-Gruppe ist um 0,039175 größer als der entsprechende  $RMSE \times 1.96$ . In der horizontalen Dimension liegt das Intervall des zu erwartenden wahren Werts ( $RMSE \times 1.96 = 0.23716$ ) deutlich über der geschätzten Differenz zwischen den beiden Gruppen (Diff.est. horiz.=0.10929).

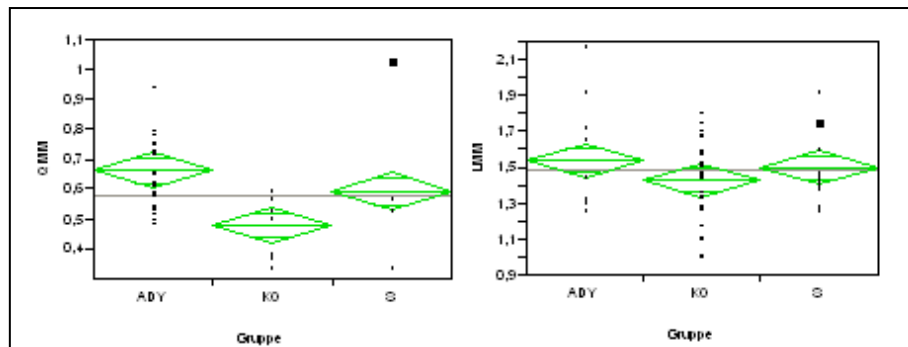


Abbildung 22 - ANOVA :ADY (n=23) vs. KO (n=23) vs. S (n=23)

Abb. 22: Resultate der ANOVA :ADY (n=23) versus KO (n=23) versus S (n=23).

(a) vertikale Querschnittsdimension

(b) horizontale Querschnittsdimension

### 5.2.3 Gruppenmatching

#### Geschlecht

Die Querschnittsanalyse innerhalb desselben Geschlechts bei möglichst ähnlichen anthropometrischen Parametern weist bei Männern keine signifikanten Differenzen der vertikalen und horizontalen Querschnittsdimensionen zwischen KO- und ADY-Gruppe auf (s. Abb.23 S.66). In beiden Dimensionen liegen die geschätzten Differenzen (Diff.est. vert.=0.063051; Diff.est. horiz.=0.039662) unter den Werten des entsprechenden  $RMSE \times 1.96$ .

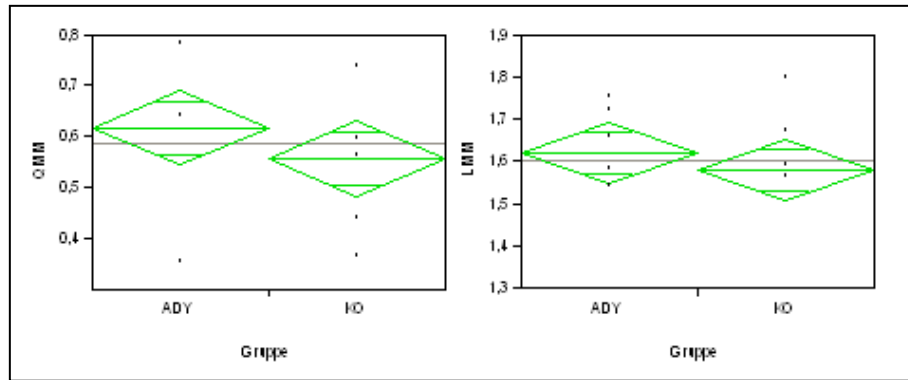


Abbildung 23 - ANOVA: männliche Probanden; ADY (n=13) vs. KO (n=13)

Abb. 23: Resultate der ANOVA nach Matching der Probanden nach Geschlecht: Männliche Probanden; ADY (n=13) versus KO (n=13).

(a) vertikale Querschnittsdimension

(b) horizontale Querschnittsdimension

Demgegenüber sind bei Frauen hochsignifikante Differenzen zwischen KO- und ADY-Gruppe sowohl in der vertikalen (p-Wert=0.0001) als auch in der horizontalen (p-Wert= 0.0059) Dimension zu verzeichnen (s. Abb.24 S.67). Die entsprechenden Intervalle der jeweiligen zu erwartenden wahren Werte (RMSE  $\times$  1.96) liegen unter den geschätzten Differenzwerten (Diff.est. vert.=0.145339; Diff.est. horiz.= 0.246161).

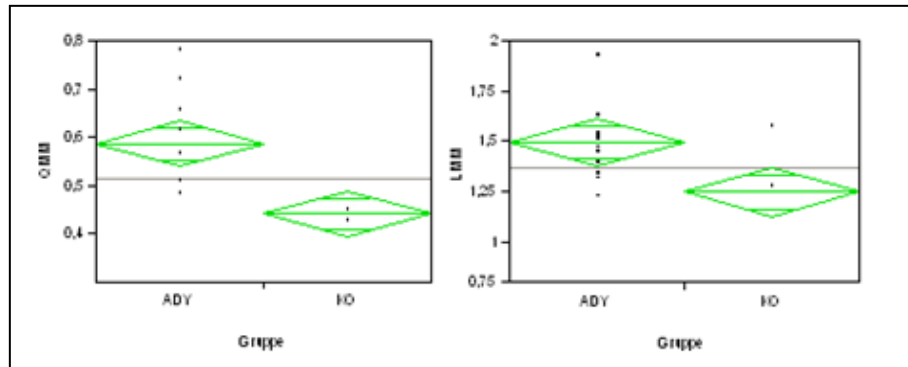


Abbildung 24 - ANOVA: weibliche Probanden; ADY (n=13) vs. KO (n=13)

Abb. 24: Resultate der ANOVA nach Matching der Probanden nach Geschlecht: Weibliche Probanden; ADY (n=13) versus KO (n=13).

(a) vertikale Querschnittsdimension

(b) horizontale Querschnittsdimension

Der intergeschlechtliche Vergleich zeigte bei Männern der KO-Gruppe einen um 0.113779 höheren Mittelwert der vertikalen Querschnittsdimension sowie einen um 0.33125 höheren Wert der horizontalen Dimension auf als bei der entsprechenden Gruppe der Frauen. Die ADY-Gruppen unterschieden sich in der vertikalen Dimension um 0.031491, in der horizontalen Querschnittsdimension um 0.12475 (s. Tab.8 Seite 63).

## BMI

Die Analyse der Querschnittsparameter in Abhängigkeit vom BMI zeigte in der Gruppe mit BMI zwischen 19.5 und 23 zwischen KO- und ADY-Gruppe hochsignifikante Differenzen der vertikalen (p-Wert= 0.0004) sowie der horizontalen Dimension (p-Wert= 0.0021) (s. Abb.25 S.68). Die geschätzten Differenzen betragen in der vertikalen Dimension 0.163122, in der horizontalen 0.293223.

Demgegenüber weisen die Probanden der Gruppe mit BMI zwischen 24 und 27 zwischen KO- und ADY-Gruppe Signifikanzen in der vertikalen Dimension (p-Wert= 0.251) auf, jedoch nicht in der horizontalen Dimension (p-Wert=0.4899) (s. Abb.26 S.68). Die geschätzten Differenzen (Diff.est.vert.=0.106909; Diff.est.hor.=0.040638) liegen unter den entsprechenden  $RMSE \times 1.96$ .

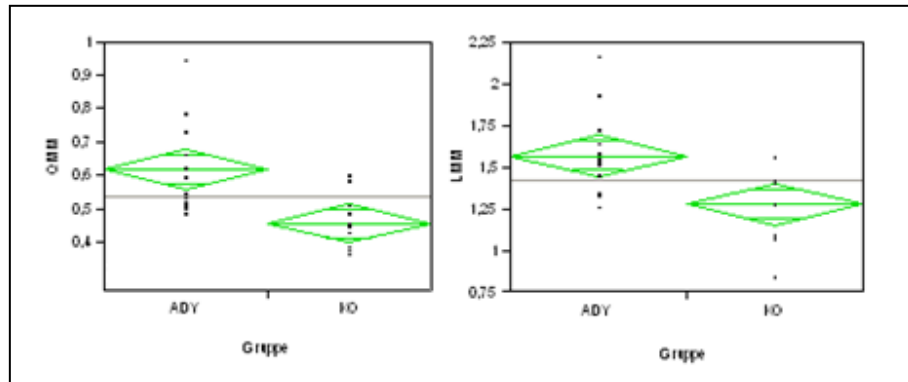


Abbildung 25 - ANOVA: BMI 19,5-23; ADY (n=15) vs. KO (n=15)

Abb. 25: Resultate der ANOVA nach Matching der Probanden nach BMI: BMI 19,5-23 ( $2 \times 5 = 10 \text{♂}$ ;  $2 \times 10 = 20 \text{♀}$ ); ADY (n=15) versus KO (n=15).

(a) vertikale Querschnittsdimension

(b) horizontale Querschnittsdimension

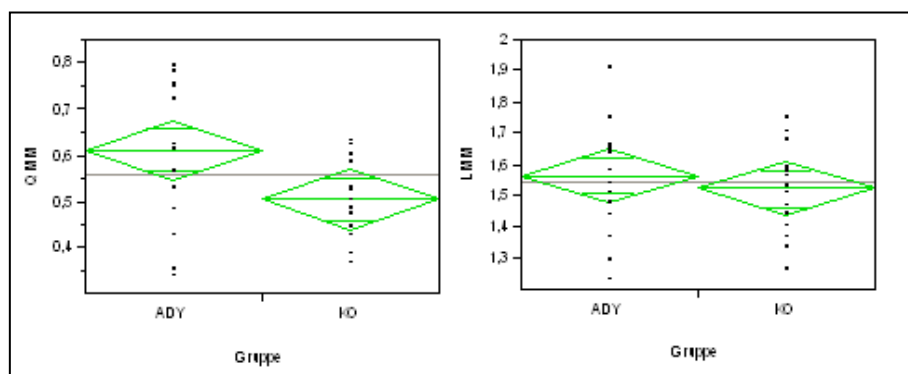


Abbildung 26 - ANOVA: BMI 24-27; ADY (n=15) vs. KO (n=15) -

Abb. 26: Resultate der ANOVA nach Matching der Probanden nach BMI: BMI 24-27 ( $2 \times 12 = 24 \text{♂}$ ;  $2 \times 3 = 6 \text{♀}$ ); ADY (n=15) versus KO (n=15).

(a) vertikale Querschnittsdimension

(b) horizontale Querschnittsdimension

Der Mittelwertsvergleich zwischen Probanden der KO-Gruppe mit hohem und denen mit niedrigem BMI zeigte Differenzen von 0,04 cm in der vertikalen sowie 0,24 cm in der horizontalen Dimension. Bei dem Vergleich der entsprechenden ADY-Gruppen war kein signifikanter Unterschied der Mittelwerte zu verzeichnen (s. Tab.8 S.63).

## Alter

Die Bedeutung des Lebensalters, die anhand eines KO - Kollektivs sowie einer ADY-Gruppe in verschiedenen Altersgruppen analysiert wurde, zeigte eine hochsignifikante Differenz der vertikalen Dimension (p-Wert= 0.0088) zwischen KO-und ADY-Gruppe im Alter von 26 bis 45 Jahren (s. Abb.27) Die geschätzten Differenzen (Diff.est.vert.=0.139147; Diff.est.horiz.=0.204066) sind kleiner als die entsprechenden  $RMSE \times 1.96$ .

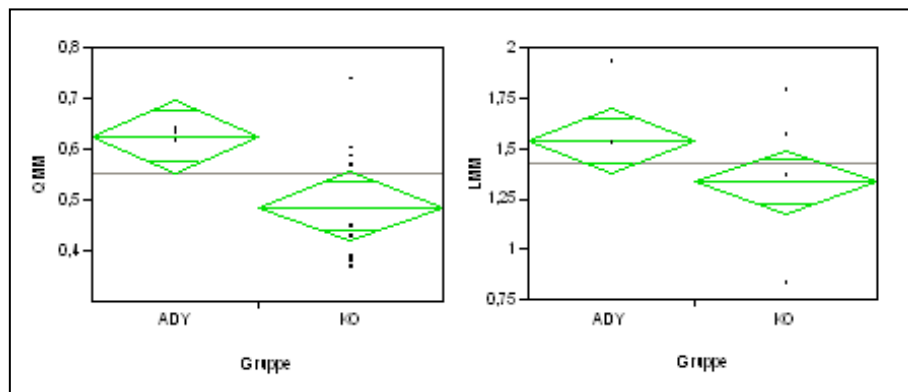


Abbildung 27 - ANOVA: 26-45 Jahre; ADY (n=10) vs. KO (n=10)

Abb. 27: Resultate der ANOVA nach Matching der Probanden nach Alter: 26-45 Jahre; ADY (n=10) versus KO (n=10).

(a) vertikale Querschnittsdimension

(b) horizontale Querschnittsdimension

Im Alter zwischen 46 und 65 Jahren zeigte sich eine signifikante Differenz innerhalb der vertikalen Dimension (p-Wert=0.0499) und eine hochsignifikante Differenz in der horizontalen Dimension (p-Wert= 0.003) zwischen KO-und ADY-Gruppe (s. Abb.28 S.70). Die geschätzte Differenz der vertikalen Dimensionen beträgt 0.226631, die der horizontalen Dimensionen 0.182625.

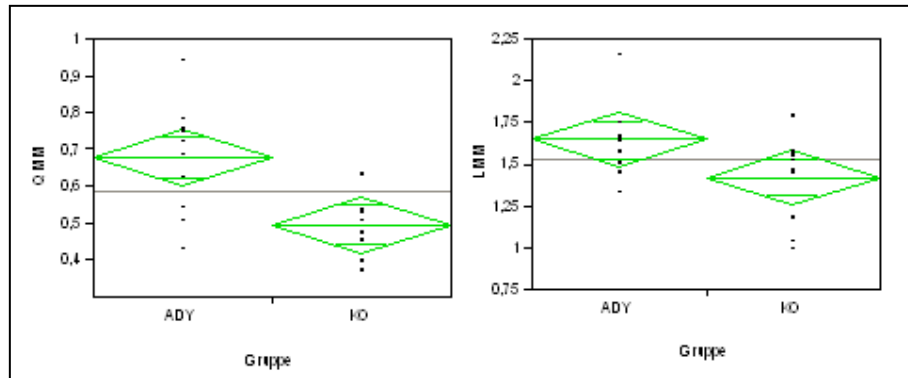


Abbildung 28 - ANOVA: 46-65 Jahre; ADY (n=10) vs. KO (n=10)

Abb. 28: Resultate der ANOVA nach Matching der Probanden nach Alter: 46-65 Jahre ; ADY (n=10) versus KO (n=10).

(a) vertikale Querschnittsdimension

(b) horizontale Querschnittsdimension

Der Mittelwertsvergleich der beiden Altersgruppen wies zwischen den ADY-Gruppen höhere Differenzen auf als zwischen den KO-Gruppen (s. Tab.8 S.63).

## 6 Diskussion

### 6.1 Reproduzierbarkeit

*Fredberg et. Bolvig* analysierten Sehnendicken anhand manueller transversaler und longitudinaler sonographischer Messungen. Die Messungen zeigen, dass eine präzise Definierung des Eispunktes ausschließlich in der longitudinalen Ebene ermöglicht werden kann. Als standardisierte Messlokalisation wird ein Abstand von 20mm vom Calcaneus, proximal des schwer definierbaren und meist unscharfen distalen Sehensegments empfohlen (31).

#### 6.1.1 Intra- und Interobserver variability

*P.J.O'Connor et al.* untersuchte die Interobserver variability bei Messungen durch zwei erfahrene Untersucher unabhängig voneinander und ohne Kenntnis der jeweiligen Ergebnisse. Die Sonographie erfolgte anhand eines standardisierten Untersuchungsablaufes an Achilles-, Patellar-, Triceps-, Extensor pollicis longus-, sowie Supraspinatus – Sehnen von 11 Probanden. Trotz der Standardisierung betrug die Interobserver variability über 60%. Das 95% Konfidenzintervall der Achillessehnenmessungen betrug +/- 19-36%, der Variationskoeffizient lag bei 9-10%. P.J.O'Connor beschreibt eine signifikante Abhängigkeit sonographischer Messungen vom Erfahrungsniveau des Untersuchers (78).

Die Berechnungen der Interobserver variability im Rahmen der vorliegenden Studie bestätigen diese Aussage (s. Tab.3 S.41).

*Brushøj et al.* analysierten in ihrer Studie an 11 asymptomatischen Fußballspielern zwischen 17 und 18 Jahren die Inter- und Intra-observer variability der So-

nographie sowie der MRT anhand Querschnittsmessungen der anterioren und posterioren Tibialissehne sowie der Achillessehne. Die Untersuchung erfolgte im Rahmen eines standardisierten Protokolls unter Verblindung sowie einer Transducerposition senkrecht zur Ausrichtung der Sehnenfasern. Im Rahmen der Studie wurden der Variationskoeffizient (CV) (two-sided F-test) sowie "limits of Agreement" berechnet. Die Berechnungen bezüglich der Achillessehnenmessungen ergaben ein 95% Konfidenzintervall von  $\pm 12-20\%$  sowie einen Variationskoeffizienten von 9-10%.

*Brushøj* vermutet eine Variabilität der sonographischen Ergebnisse aufgrund verschiedenen Anpressdrucks sowie Angulation des Transducers. *Brushøj* postuliert eine Integration dieser Varianzen insbesondere im Rahmen der Diagnostik geringer quantitativer Sehnenveränderungen, da sie sich in diesen Fällen stark auf die Ergebnisse auswirken (19).

Die Abhängigkeit der Messergebnisse vom Messwinkel untersuchten *Fredberg et al.* anhand der folgender Messmethoden (s. Abb.5 S.14).

*Methode I:* Messung der anterior-posterioren (AP) Sehnendicke im Transversalschnitt,

*Methode II:* „true size“, orthogonal zur maximalen Sehnendicke, im Transversalschnitt,

*Methode III:* Messung der anterior-posterioren (AP) Sehnendicke im Longitudinalschnitt.

Als die präziseste Messgröße erwies sich die „wahre Sehnendicke“, orthogonal zur maximalen Sehnendicke. Ursache hierfür ist die Abhängigkeit der AP-Dicke von der Sehnenrotation, die bei Messung nach Methode I zu einem erhöhten Variationskoeffizient sowie einem vergrößerten Wert führt (27). Im Rahmen dieser Studie wurde eine sonographische Untersuchung nach Methode II strengstens eingehalten.



Die Ergebnisse der vorliegenden Studie spiegeln wider, dass die transversale Messebene Fehlerquellen aufweist, die sich bereits im Rahmen der Sonographie manifestieren und die Messergebnisse sowohl wiederholter Messungen durch denselben Untersucher als auch durch verschiedene Untersucher enorm beeinflussen (s. Tab.3 u. Tab.4 S.41f.).

Neben den Faktoren des Anpressdrucks sowie der Angulation des Transducers, spielen nichtstandardisierte Parameter eine Rolle. Eine fehlende Standardisierung von Messgeschwindigkeit sowie Start- und Endpunktdefinition resultiert in einer Kette von Folgedifferenzen, die in der Summe ein enormes Varianzpotential implizieren: Die Differenzen in Messgeschwindigkeit und Punktlokalisierung führen zwischen verschiedenen Untersuchern zu einer unterschiedlichen Länge der sonographierten Sehnensegmente und damit der aufgenommenen Videosequenzen. Ergo liefern diese eine unterschiedlich große Anzahl an Einzelbildern, welche infolgedessen eine unterschiedlich hohe Wahrscheinlichkeit identischer Bildauswahl nach sich ziehen.

Die folglich enorm hohe Variabilität der ausgewählten Bilder repräsentiert jedoch nur eines der Varianzpotentiale im Rahmen der Messung. Weitere Differenzen offenbaren sich bei der Analyse der Intra – und Interreader variability im Rahmen der Auswertung.

### **6.1.2 Intra – und Interreader variability**

Punktuelle Messverfahren besitzen den großen Nachteil der Interreader variability, welche laut Studien bis zu 60 % beträgt (75). Im Rahmen der Auswertungen der zugrundeliegenden Studienergebnisse konnten zwei Varianzen identifiziert werden. Es wurden Analysen der Interreader variability hinsichtlich der Bildauswahl sowie der Einzelbildauswertungen durchgeführt.

Die unterschiedliche Bildauswahl anhand des Auswahlkriteriums des subjektiv größten Sehnenquerschnitts erweist sich als Faktor mit dem größten Varianzpo-

tential (s. Tab. 4a S.41, Abb.13, 14 Seite 56f; Abb.17, 18 S.60f). Dieser spiegelt sich insbesondere im horizontalen Querschnitt der Achillessehne wider. Die Bland-Altman Plots bestätigen die bei unterschiedlicher Bildauswahl größere Streuung einzelner Messergebnisse im Vergleich zur Einzelbildauswertung.

Das Ergebnis wird durch einen Ausreißer beeinflusst, der durch einen falsch gesetzten Messpunkt in einer Querschnittsmessung zustande kam. Dies wird anhand der hohen Standardabweichung deutlich. Der Ausreißer zeigt auch, dass es mit dieser manuellen Methode der Ausmessung der Achillessehndicke in Einzelfällen zu deutlichen Abweichungen kommen kann. Dieses Verfahren ist zudem insofern nicht praktikabel, da das System zum einen Fehler zulässt, zum anderen durch fünffache Mittelung ein gutes Messergebnis suggeriert, jedoch verschleiert, dass ein Ausreißer integriert sein kann. Daher ist es stets notwendig, zu den gemittelten Werten die Standardabweichung zu betrachten.

Anhand der Analysen der Intra – und Interreader variability bezüglich der Einzelbildauswertung kann der Sachverhalt des von *P.J.O'Connor* postulierten Erfahrungslevels konstatiert werden.

*Fredberg* erwähnt eine Überschätzung der Sehnendicke im Transversalschnitt durch Einbeziehung des Epitenons sowie eines Teils des Paratenons (30). Die sonographischen Bilder wurden von zwei erfahrenen sowie zwei unerfahrenen Personen ausgewertet. Die Messergebnisse bestätigen bei den unerfahrenen Auswertern die von *Fredberg* aufgestellte Vermutung.

Folglich liegt der zweite Varianzfaktor im Rahmen der Auswertung in der Messung der vertikalen und horizontalen Sehnendimensionen anhand der Einzelbilder. Die subjektive Identifizierung der Sehnengrenzen führt zu einer individuellen Positionierung der Messpunkte und ergo zu Differenzen der Messergebnisse wiederholter Messungen sowohl durch denselben als auch durch verschiedene Auswerter (s. Tab.4 u. Tab.5 S.41f). Die Analysen zeigen, dass sich in

den Messergebnissen die fehlende Standardisierung der Sonographie in der Transversalebene sowie die Abhängigkeit vom Erfahrungsniveau sowohl des Untersuchers als auch der auswertenden Person manifestieren. Die daraus resultierende relevante und signifikante Intra- bzw. Interobserver – sowie Intra- bzw. Interreader- variability führt zu einer starken Varianz der Messergebnisse und somit zu einer enormen Reduktion der Reproduzierbarkeit.

Die Tabellen veranschaulichen, dass die Summation der Varianzen von sonographischer Untersuchung und Auswertung zu einem Varianzpotential führt, das in seinem Ausmaß die Differenz des Sehnenquerschnitts zwischen Probanden mit und ohne Tendinose übertrifft. Dies zeigt der Vergleich der jeweiligen  $RMSE \times 1,96$  mit den entsprechenden Mittelwertsdifferenzen (s. Tab.8 S.63). Auch durch Mittelung von fünf Einzelmessungen pro Bild konnte das Varianzpotential nicht signifikant reduziert werden (vgl.Tab.2-5 Seite 41f). Daraus folgt, dass der diagnostische Parameter der Zunahme des Sehnenquerschnitts unter dem Messfehler verschwindet und daher in dieser Weise keiner adäquaten Diagnosesicherung dient.

Im Rahmen der Analyse konnten ergo die aufgestellten Arbeitshypothesen bestätigt werden:

*Ergebnis 1:* Bei sonographischen Messungen der Achillessehne im Transversalschnitt liegt ein Messfehler vor, der größer ist als der zu diagnostizierende Unterschied des Sehnenquerschnitts zwischen gesunden und degenerierten Sehnen.

*Ergebnis 2:* Intra- bzw. Interobserver variability sowie Intra- bzw. Interreader variability führen zu einer starken Reduktion der Reproduzierbarkeit.

*Ergebnis 3:* Die Wertigkeitsreduktion der zur Diagnostik relevanten Parameter (horizontale und vertikale Sehnendimensionen im Transversalschnitt) verhindert eine Diagnosesicherung anhand dieser Parameter. Aufgrund dieser Tatsache

ist Messmethode in der transversalen Messebene kein adäquates Verfahren zur Diagnostik degenerativer Sehnenveränderungen. Dies macht longitudinale Messungen zur Diagnostik von Sehnendegenerationen obligat.

## 6.2 Vergleichende Querschnittsanalysen

Dem sagittalen Diameter entsprechend zeigt die Messung des Achillessehnenquerschnitts bei der Sportlergruppe und den ADY Patienten eine signifikante Zunahme der horizontalen (p1) und der vertikalen (p2) Dimension (s. Abb.21-28 S.64f). Diese Ergebnisse sind jedoch ausschließlich als Tendenzen einzustufen, da sich das Ausmaß der Differenzen in Anbetracht des Messfehlers in hohem Maße relativiert.

Die Trainingsanalyse bestätigt die Korrelation von mechanischer Belastung mit degenerativen Prozessen der Achillessehne. Ein Trainingsumfang von über 30km/Woche korreliert mit einem deutlichen Anstieg des Achillessehnenquerschnitts und stellt somit einen Risikofaktor für degenerative Prozesse der Achillessehne dar.

Der Vergleich innerhalb desselben Geschlechts bei möglichst ähnlichen anthropometrischen Parametern bestätigt eine Korrelation des Geschlechts mit dem Querschnitt der Achillessehne. So zeigte das männliche Probandenkollektiv eine durchschnittlich größere Sehnendicke sowie eine geringere Differenz der Sehnendicke zwischen KO- und ADY-Gruppe auf als das weibliche Kollektiv (s. Abb.23; 24 S.66f).

Dies spiegelt die Tatsache wider, dass Männer grundsätzlich einen größeren Sehnenquerschnitt aufweisen aufgrund des in der Regel stärker ausgebildeten Körperbaus und Knochengerstüts sowie der vorwiegend höheren Trainingsintensität.

Die Analyse der Querschnittsparameter in Abhängigkeit vom BMI veranschaulicht eine Korrelation zwischen erhöhtem BMI und Auftreten degenerativer Achillessehnenveränderungen (s. Abb.25; 26 S.68). Probanden der KO-Gruppe

mit einem BMI zwischen 24 und 27 wiesen eine um ca. 0.6 cm größere vertikale Querschnittsdimension auf als Probanden der KO-Gruppe mit einem BMI zwischen 19.5 und 23. Demgegenüber lag der vertikale Wert des ADY - Kollektivs in beiden BMI-Gruppen bei ca. 0.61 cm. Die horizontale Querschnittsdimension differierte um ca.0.29 cm zwischen den KO-Gruppen beider BMI-Einteilungen. Die ADY-Patienten wiesen in beiden BMI-Gruppen einen nahezu identischen Wert auf.

Im Rahmen der Studie konnte somit die Bedeutung des BMI als ein mit dem Sehnendicken korrelierender Parameter aufgezeigt werden. Hinsichtlich der Ätiopathogenese von degenerativen Veränderungen der Achillessehne konnte jedoch gezeigt werden, dass der BMI keine Rolle spielt.

Die Bedeutung des Lebensalters wurde anhand eines gesunden KO - Kollektivs sowie einer ADY-Gruppe in Altersgruppen zwischen 26 und 45, sowie zwischen 46 und 65 Jahren analysiert. Die Ergebnisse zeigten bei ADY - Patienten eine geringe Korrelation des Alters mit der Entstehung von Sehnendegenerationen. Das KO - Kollektiv der Altersgruppe zwischen 46 und 65 Jahren wies leicht höhere Werte auf (s. Abb.18 S.61). Dies steht im Gegensatz zu den Ergebnissen der Studie von Ying et al., deren Untersuchungen an einem gesunden Kollektiv zwischen 20 und 60 Jahren keine Korrelation des Lebensalters mit der Sehnendicke zeigten (118).

### **6.3 Ausblick: Konsequenzen für die Klinik**

Die dargestellten Ergebnisse zeigen eine fehlende Standardisierung der Untersuchungsmethode, Messmethode sowie Umgebungssoftware. Diese hat enorme Varianzen der Messergebnisse zur Folge und führt zu einer enormen Wertigkeitsreduktion der zur Diagnostik relevanten Parameter. Die Summation der auftretenden Varianzen führt zu einem Varianzpotential, das in seinem Ausmaß die Differenz der Sehnendicke zwischen Patienten mit und ohne Tendinose übertrifft. Folglich verschwindet der zur Diagnostik relevante Parameter unter

einem Messfehler, der durch Intra- bzw. Interobserver variability sowie Intra- bzw. Interreader variability verursacht wird. Insbesondere zur Darstellung kleiner Änderungen der Dicke (e.g. trainingsinduzierte Hypertrophie, Therapieansprechen) ist das manuell punkt-basierte Verfahren ungeeignet. Demzufolge ist keine Diagnosesicherung anhand der Parameter möglich. Aufgrund dieser Tatsache bietet die Messmethode in der transversalen Messebene nach bisherigem Stand de facto kein adäquates Verfahren zur Diagnostik degenerativer Sehnenveränderungen. Im Rahmen der Studie konnte gezeigt werden, dass die transversale Messebene hinsichtlich der erforderlichen Standardisierung nicht sinnvoll ist.

Demgegenüber verfügt die longitudinale Messebene über ein Standardisierungspotential sowohl im Rahmen der sonographischen Untersuchung als auch des Auswerteverfahrens.

*R. Syha* untersuchte in seiner Studie zur Etablierung eines automatischen Konturerkennungsalgorithmus automatische versus manuelle Messmethode sonographischer Einzelbilder der Achillessehne im Longitudinalschnitt (s. Abb.6 S.15). Im Rahmen der Etablierung des computergestützten Analysesystems zur Quantifizierung von Sehnendegenerationen anhand der Dicke und Morphologie wurden Analysen der Intra- sowie der Interobserver variability durchgeführt (107). Das automatische Detektionssystem zeigte mit einer Intraobserver variability von 5.6% und einer Interobserver variability von 4.8 % bereits eine deutliche Verringerung der Intraobserver sowie der Interobserver variability gegenüber dem manuellen Tracing. Im Vergleich zum manuellen Messverfahren wurde eine Reduktion der Intraobserver variability von etwa 69 % und der Interobserver variability von etwa 77 % festgestellt (107). Es konnte gezeigt werden, dass minimaler, mittlerer und maximaler Achillessehnendurchmesser 2-3cm proximal des Calcaneus mithilfe des automatischen Analyseprogramms relativ fehlerfrei, robust und universell einsetzbar sind. Im Rahmen der Auswertung zeigte das automatische Analyseprogramm eine Interreader variability von 3.9% sowie eine Intrareader variability von 1.6%. Das automatische Analyse-

system ist somit bezüglich der Reproduzierbarkeit und Messgenauigkeit dem manuellen Tracing überlegen (107). Die Restvarianzen bei wiederholten Messungen mit der automatischen Methode resultierten vermutlich aus Unterschieden in der Definition des Fixpunktes. Dieser wurde jeweils von verschiedenen Auswertern im Bereich der proximalen Grenze des Calcaneus festgelegt. Bereits eine Differenz von wenigen Pixeln führte somit zu Varianzen der Ergebnisse (107).

Das automatische Analysesystem sonographischer Longitudinalschnitte repräsentiert hinsichtlich Präzision und Reproduzierbarkeit a dato den Standard zur quantitativen Diagnostik von Achillessehnedegenerationen. Ziel zukünftiger Forschung sollte eine weitere Reduktion der Restvariabilität der Sequenzmessung sein. Dies könnte durch eine automatische Definierung des Fixpunktes erreicht werden.

## 7 Zusammenfassung

Die B-Mode Sonographie gilt bislang als Standard in der Diagnose von degenerativen Veränderungen der Achillessehne. Mehrere Studien haben gezeigt, dass die maximale Sehnendicke einen quantitativen Parameter zur Differenzierung degenerativ veränderter und gesunder Sehnen darstellt. Transversale Scans wurden zur korrekten Bestimmung der Sehnendimensionen vorgeschlagen (26). Longitudinale Messungen wurden ausschließlich für pathologische Sehnen als obligat angesehen (28). A dato wurden die Messungen der Achillessehne im Querschnittsbild jedoch ohne Analyse eines potentiell auftretenden Messfehlers durchgeführt.

Die vorliegende Arbeit beschäftigte sich mit der Evaluierung der Wertigkeit der sonographischen Diagnostik der Achillessehne im Transversalschnitt sowie deren Reproduzierbarkeit. Diese wurde anhand der Intra- bzw. Interobserver variability, sowie der Intra- bzw. Interreader variability, d.h. der Untersucher – und Auswerter-abhängigen Varianzen, analysiert.

Zur Bestimmung dieser Varianzen wurde der Messfehler mithilfe des RMSE errechnet. Anhand des  $\text{RMSE} \times 1.96$  konnte das Intervall des in 95% der Fälle zu erwartenden wahren Wertes einer einzigen Messung durch eine einzige Person bestimmt werden. Die Resultate ermöglichten die Beurteilung der Reproduzierbarkeit sonographischer Messungen im Querschnittsbild. Die Ergebnisse zeigten große Varianzen sowohl im Rahmen der sonographischen Untersuchung als auch im Rahmen der Messungen der transversalen Querschnittsdimensionen.

Durch einen Vergleich der Ergebnisse der  $\text{RMSE} \times 1.96$  mit den Mittelwertsdifferenzen der Probanden mit gesunder Achillessehne versus Pro-



banden mit degenerierter Sehne wurde die Wertigkeit der Sonographie der Achillessehne im Transversalbild hinsichtlich der diagnostischen Parameter analysiert.

Summa summarum konnte gezeigt werden, dass die Transversalebene aufgrund des auftretenden Messfehlers und der daraus resultierenden schlechten Reproduzierbarkeit keine adäquate Messebene zur Diagnostik von Achillesseh-  
nendegenerationen darstellt. Im Rahmen der Diagnostik von Tendinopathien sind daher longitudinale Messungen obligat um zwischen gesunden und erkrankten Sehnen differenzieren zu können.

## 8 Abbildungsverzeichnis

Abbildung 1 - Belastungs-/Dehnungskurve nach Riley et al. © .....	5
Abbildung 2 - Achillessehne im Transverschnitt, Pang, Ying ©.....	6
Abbildung 3 - Histopathologische Darstellung verschiedener Sehnengewebe...	8
Abbildung 4 - Anatomische Zeichnung des Unterschenkels, Sobotta et al. ©..	10
Abbildung 5 - Messmethoden nach Fredberg et al. © .....	14
Abbildung 6 - Sonographisches Longitudinalbild der Achillessehne.....	15
Abbildung 7 - Darstellung der Kollagenstruktur .....	19
Abbildung 8 - Schematisches Modell einer Sehne; Kirkendall et al. ©.....	20
Abbildung 9 - Degenerierte Achillessehne im Transversalschnitt.....	37
Abbildung 10 - Physiologischen Achillessehne im Transversalschnitt.....	38
Abbildung 11 - <i>B&amp;A- Plot Interobserver variability, vertikale Dimension</i> .....	54
Abbildung 12 - <i>B&amp;A- Plot Interobserver variability, horizontale Dimension</i> .....	55
Abbildung 13 - <i>B&amp;A- Plot Intrareader variability, vertikale Dimension</i> .....	56
Abbildung 14 - <i>B&amp;A- Plot Intrareader variability, horizontale Dimension</i> .....	57
Abbildung 15 - <i>B&amp;A- Plot Intrareader variability, vertikale Dimension</i> .....	58
Abbildung 16 - <i>B&amp;A- Plot Intrareader variability, horizontale Dimension</i> .....	59
Abbildung 17 - <i>B&amp;A- Plot Interreader variability, horizontale Dimension</i> .....	60
Abbildung 18 - <i>B&amp;A- Plot Interreader variability, horizontale Dimension</i> .....	61
Abbildung 19 - <i>B&amp;A- Plot Interreader variability, vertikale Dimension</i> .....	62
Abbildung 20 - <i>B&amp;A- Plot Interreader variability, horizontale Dimension</i> .....	63
Abbildung 21 - ANOVA : ADY (n=37) vs. KO (n=37).....	64
Abbildung 22 - ANOVA :ADY (n=23) vs. KO (n=23) vs. S (n=23) .....	65
Abbildung 23 - ANOVA: männliche Probanden; ADY (n=13) vs. KO (n=13)....	66
Abbildung 24 - ANOVA: weibliche Probanden; ADY (n=13) vs. KO (n=13).....	67
Abbildung 25 - ANOVA: BMI 19,5-23; ADY (n=15) vs. KO (n=15) .....	68

---

Abbildung 26 - ANOVA: BMI 24-27; ADY (n=15) vs. KO (n=15) - .....	68
Abbildung 27 - ANOVA: 26-45 Jahre; ADY (n=10) vs. KO (n=10).....	69
Abbildung 28 - ANOVA: 46-65 Jahre; ADY (n=10) vs. KO (n=10).....	70

## 9 Tabellenverzeichnis

Tabelle 1 - Probandenkollektiv .....	36
Tabelle 2 - RMSE der Intraobserver variability .....	41
Tabelle 3 - RMSE der Interobserver variability .....	41
Tabelle 4a - RMSE der Intraobserver variability bezüglich Bildauswahl (n=20)	41
Tabelle 5a - RMSE der Interreader variability hinsichtlich Bildauswahl (n=20)	42
Tabelle 6 - Darstellung der p-Werte .....	52
Tabelle 7 - Darstellung der Mittelwerte sowie der Standardabweichungen .....	53
Tabelle 8 - Differenzen der Mittelwerte der Querschnittsdimensionen .....	63

## 10 Literaturverzeichnis

- (1) Allen GM, Wilson DJ. Ultrasound in sports medicine - A critical evaluation.  
European Journal of Radiology 2007 April;62(1):79-85.
- (2) Allen GM, Wilson DJ. Ultrasound in sports medicine--A critical evaluation.  
European Journal of Radiology 2007 April;62(1):79-85.
- (3) Astrom M, Gentz CF, Nilsson P, Rausing A, Sjoberg S, Westlin N. Imaging in chronic achilles tendinopathy: a comparison of ultrasonography, magnetic resonance imaging and surgical findings in 27 histologically verified cases. Skeletal Radiology 1996 October 12;25(7):615-20.
- (4) Astrom M, Gentz CF, Nilsson P, Rausing A, Sjoberg S, Westlin N. Imaging in chronic achilles tendinopathy: a comparison of ultrasonography, magnetic resonance imaging and surgical findings in 27 histologically verified cases. Skeletal Radiology 1996 October 12;25(7):615-20.
- (5) Astrom M, Gentz CF, Nilsson P, Rausing A, Sjoberg S, Westlin N. Imaging in chronic achilles tendinopathy: a comparison of ultrasonography, magnetic resonance imaging and surgical findings in 27 histologically verified cases. Skeletal Radiology 1996 October 12;25(7):615-20.
- (6) Astrom M, Gentz CF, Nilsson P, Rausing A, Sjoberg S, Westlin N. Imaging in chronic achilles tendinopathy: a comparison of ultrasonography, magnetic resonance imaging and surgical findings in 27 histologically verified cases. Skeletal Radiology 1996 October 12;25(7):615-20.
- (7) Astrom M, Gentz CF, Nilsson P, Rausing A, Sjoberg S, Westlin N. Imaging in chronic achilles tendinopathy: a comparison of ultrasonography, magnetic resonance imaging and surgical findings in 27 histologically verified cases. Skeletal Radiology 1996 October 12;25(7):615-20.

- (8) Astrom M, Gentz CF, Nilsson P, Rausing A, Sjoberg S, Westlin N. Imaging in chronic achilles tendinopathy: a comparison of ultrasonography, magnetic resonance imaging and surgical findings in 27 histologically verified cases. *Skeletal Radiology* 1996 October 12;25(7):615-20.
- (9) Astrom M, Gentz CF, Nilsson P, Rausing A, Sjoberg S, Westlin N. Imaging in chronic achilles tendinopathy: a comparison of ultrasonography, magnetic resonance imaging and surgical findings in 27 histologically verified cases. *Skeletal Radiology* 1996 October 12;25(7):615-20.
- (10) Astrom M, Gentz CF, Nilsson P, Rausing A, Sjoberg S, Westlin N. Imaging in chronic achilles tendinopathy: a comparison of ultrasonography, magnetic resonance imaging and surgical findings in 27 histologically verified cases. *Skeletal Radiology* 1996 October 12;25(7):615-20.
- (11) Astrom M, Rausing A. Chronic Achilles tendinopathy. A survey of surgical and histopathologic findings. *Clin Orthop Relat Res* 1995;316:151-64.
- (12) Bland JM. Statistical methods for assessing agreement between two methods of clinical measurements. *Lancet* 1986;8:307-11.
- (13) Boesen MI, Koenig MJ, Torp-Pedersen S, Bliddal H, Langberg H. Tendinopathy and Doppler activity: the vascular response of the achilles tendon to exercise. *Scandinavian Journal of Medicine & Science in Sports* 2006;16(6):463-9.
- (14) Bots ML, Hoes AW, Hofman A, Witteman JC, Grobbee DE. Cross-sectionally assessed carotid intima-media thickness relates to long-term risk of stroke, coronary heart disease and death as estimated by available risk functions. *J Intern Med* 1999 March;245(3):269-76.
- (15) Bots ML, Hofman A, de Jong PT, Grobbee DE. Common carotid intima-media thickness as an indicator of atherosclerosis at other sites of the carotid artery. The Rotterdam Study. *Ann Epidemiol* 1996 March;6(2):147-53.
- (16) Brasseur JL, Luzzati A, Lazennec JY, Guerin-Surville H, Roger B, Grenier P. Ultrasono-anatomy of the ankle ligaments. *Surg Radiol Anat* 1994;16(1):87-91.

- (17) Breidahl WH, Newman JS, Taljanovic MS, Adler RS. Power Doppler sonography in the assessment of musculoskeletal fluid collections. *AJR Am J Roentgenol* 1996 June;166(6):1443-6.
- (18) Breidahl WH, Stafford Johnson DB, Newman JS, Adler RS. Power Doppler sonography in tenosynovitis: significance of the peritendinous hypoechoic rim. *J Ultrasound Med* 1998 February;17(2):103-7.
- (19) Brushoj C, Henriksen BM, brecht-Beste E, Holmich P, Larsen K, Bachmann NM. Reproducibility of ultrasound and magnetic resonance imaging measurements of tendon size. *Acta Radiol* 2006 November;47(9):954-9.
- (20) Carr AJ, Norris SH. The blood supply of the calcaneal tendon. *J Bone Joint Surg Br* 1989 January 1;71-B(1):100-1.
- (21) Chao W, Deland JT, Bates JE, Kenneally SM. Achilles tendon insertion: an in vitro anatomic study. *Foot Ankle Int* 1997 February;18(2):81-4.
- (22) Cheng DC, Schmidt-Trucksass A, Cheng Ks, Burkhardt H. Using snakes to detect the intimal and adventitial layers of the common carotid artery wall in sonographic images. *Computer Methods and Programs in Biomedicine* 2002 January;67(1):27-37.
- (23) Clancy WG, Jr., Neidhart D, Brand RL. Achilles tendonitis in runners: A report of five cases. *Am J Sports Med* 1976 March 1;4(2):46-57.
- (24) Da-chuan C, Kuo-sheng C, Arno S, Markus S, Qin P, Hans B. Automatic Detection of the Intimal and the Adventitial Layers of the Common Carotid Artery Wall in Ultrasound B-Mode Images Using Snakes. 1999 p. 452.
- (25) Fenwick SA, Curry V, Harrall RL, Hazleman BL, Hackney R, Riley GP. Expression of transforming growth factor-beta isoforms and their receptors in chronic tendinosis. *J Anat* 2001;199(3):231-40.
- (26) Fornage BD. Achilles tendon: US examination. *Radiology* 1986;159(3):759-64.
- (27) Fredberg U, Bolvig L, Andersen NT, Stengaard-Pedersen K. Ultrasonography in Evaluation of Achilles and Patella Tendon Thickness. *Ultraschall Med* 2007 August 16;[Epub ahead of print].

- (28) Fredberg U, Bolvig L, Andersen NT, Stengaard-Pedersen K. Ultrasonography in Evaluation of Achilles and Patella Tendon Thickness. *Ultraschall Med* 2007 August 16;[Epub ahead of print].
- (29) Fredberg U, Bolvig L, Andersen NT, Stengaard-Pedersen K. Ultrasonography in Evaluation of Achilles and Patella Tendon Thickness. *Ultraschall Med* 2007 August 16;[Epub ahead of print].
- (30) Fredberg U, Bolvig L, Andersen NT, Stengaard-Pedersen K. Ultrasonography in Evaluation of Achilles and Patella Tendon Thickness. *Ultraschall Med* 2007 August 16;[Epub ahead of print].
- (31) Fredberg U, Bolvig L, Andersen NT, Stengaard-Pedersen K. Ultrasonography in Evaluation of Achilles and Patella Tendon Thickness. *Ultraschall Med* 2007 August 16;[Epub ahead of print].
- (32) Fredberg U, Bolvig L, Andersen NT, Stengaard-Pedersen K. Ultrasonography in Evaluation of Achilles and Patella Tendon Thickness. *Ultraschall Med* 2007 August 16;[Epub ahead of print].
- (33) Fredberg U, Bolvig L. Significance of Ultrasonographically Detected Asymptomatic Tendinosis in the Patellar and Achilles Tendons of Elite Soccer Players: A Longitudinal Study. *Am J Sports Med* 2002 July 1;30(4):488-91.
- (34) Gibbon WW, Cooper JR, Radcliffe GS. Sonographic incidence of tendon microtears in athletes with chronic Achilles tendinosis. *Br J Sports Med* 1999 April;33(2):129-30.
- (35) Gibbon WW, Cooper JR, Radcliffe GS. Distribution of sonographically detected tendon abnormalities in patients with a clinical diagnosis of chronic achilles tendinosis. *J Clin Ultrasound* 2000 February;28(2):61-6.
- (36) Gibbon WW, Cooper JR, Radcliffe GS. Distribution of sonographically detected tendon abnormalities in patients with a clinical diagnosis of chronic achilles tendinosis. *J Clin Ultrasound* 2000;28(2):61-6.
- (37) Glazebrook MA, Wright JR, Jr., Langman M, Stanish WD, Lee JM. Histological analysis of achilles tendons in an overuse rat model. *J Orthop Res* 2008 June;26(6):840-6.



- (38) Grassi W, Filippucci E, Farina A, Cervini C. Sonographic imaging of tendons. *Arthritis & Rheumatism* 2000;43(5):969-76.
- (39) Grechenig W, Clement H, Bratschitsch G, Fankhauser F, Peicha G. Sonographische Achillessehendiagnostik. *Der Orthopäde* 2002 March 10;31(3):319-25.
- (40) Hess GP, Capiello WL, Poole RM, Hunter SC. Prevention and treatment of overuse tendon injuries. *Sports Med* 1989;8(6):371-84.
- (41) Hofer M. *Sono Grundkurs*. 6 ed. Thieme; 9 A.D.
- (42) Imhoff A, Baumgartner R, Linke R. *Checkliste Orthopädie*. 2005.
- (43) Jacobson JA, van Holsbeeck MT. Musculoskeletal ultrasonography. *Orthop Clin North Am* 1998 January;29(1):135-67.
- (44) Jarvinen M, Jozsa L, Kannus P, Jarvinen TLN, Kvist M, Leadbetter W. Histopathological findings in chronic tendon disorders. *Scandinavian Journal of Medicine & Science in Sports* 1997 April 9;7(2):86-95.
- (45) Jozsa L, Balint JB, Kannus P, Reffy A, Barzo M. Distribution of blood groups in patients with tendon rupture. An analysis of 832 cases. *J Bone Joint Surg Br* 1989 March;71(2):272-4.
- (46) Jozsa L, Kannus P. *Human tendons: anatomy, physiology and pathology*. Champaign: Human Kinetics; 1997.
- (47) Kane D, Balint PV, Sturrock R, Grassi W. Musculoskeletal ultrasound--a state of the art review in rheumatology. Part 1: Current controversies and issues in the development of musculoskeletal ultrasound in rheumatology. *Rheumatology* 2004 July 1;43(7):823-8.
- (48) Kane D, Grassi W, Sturrock R, Balint PV. Musculoskeletal ultrasound--a state of the art review in rheumatology. Part 2: Clinical indications for musculoskeletal ultrasound in rheumatology. *Rheumatology* 2004 July 1;43(7):829-38.
- (49) Kane D, Grassi W, Sturrock R, Balint PV. Musculoskeletal ultrasound--a state of the art review in rheumatology. Part 2: Clinical indications for musculoskeletal ultrasound in rheumatology. *Rheumatology* 2004 July 1;43(7):829-38.

- (50) Kannus P. Etiology and pathophysiology of chronic tendon disorders in sports. *Scand J Med Sci Sports* 1997;7(2):78-85.
- (51) Kannus P. Structure of the tendon connective tissue. *Scandinavian Journal of Medicine & Science in Sports* 2000 December 3;10(6):312-20.
- (52) Kannus P, Jøzsa L. Histopathological changes preceding spontaneous rupture of a tendon. A controlled study of 891 patients. *J Bone Joint Surg Am* 1991;73(10):1507-25.
- (53) Knobloch K, Kraemer R, Lichtenberg A, Jagodzinski M, Gossling T, Richter M et al. Achilles Tendon and Paratendon Microcirculation in Midportion and Insertional Tendinopathy in Athletes. *Am J Sports Med* 2006 January 1;34(1):92-7.
- (54) Kujala UM, Jarvinen M, Natri A, Lehto M, Nelimarkka O, Hurme M et al. ABO blood groups and musculoskeletal injuries. *Injury* 1992;23(2):131-3.
- (55) Kvist M, Hurme T, Kannus P, Jarvinen T, Maunu VM, Jozsa L et al. Vascular density at the myotendinous junction of the rat gastrocnemius muscle after immobilization and remobilization. *Am J Sports Med* 1995 May;23(3):359-64.
- (56) Kvist M, Jøzsa L, Jarvinen M, Kvist H. Fine structural alterations in chronic Achilles paratenonitis in athletes. *Pathol Res Pract* 1985;180(4):416-23.
- (57) Lagergreen C, Lindholm A. Vascular distribution in the Achilles tendon: an angiographic and microangiographic study. *Acta Chir Scand* 1959;15(116(5-6)):491-5.
- (58) Laine HR, Harjula AL, Peltokallio P. Ultrasonography as a differential diagnostic aid in achillodynia. *J Ultrasound Med* 1987 July 1;6(7):351-62.
- (59) Leach RE, James S, Wasilewski S. Achilles tendinitis. *Am J Sports Med* 1981 March 1;9(2):93-8.
- (60) Leadbetter WB. Cell-matrix response in tendon injury. *Clin Sports Med* 1992;11(3):533-78.
- (61) Leung JL, Griffith JF. Sonography of chronic Achilles tendinopathy: A case-control study. *J Clin Ultrasound* 2007;[Epub ahead of print].

- (62) Lorentzon R. Causes of injuries: intrinsic factor. In: Dirix A, Knuttgen HG, Tittel K, editors. Boston: Blackwell Scientific; 1988. p. 376-90.
- (63) Lorenz A, Delorme S. Physikalische und technische Grundlagen der B-Bild-Sonographie. *Der Radiologe* 1999 July 7;39(7):624-42.
- (64) Mahler F, Fritschy D. Partial and complete ruptures of the Achilles tendon and local corticosteroid injections. *Br J Sports Med* 1992;26(1):7-14.
- (65) Martinoli C, Bianchi S, Dahmane M, Pugliese F, Bianchi-Zamorani MP, Valle M. Ultrasound of tendons and nerves. *Eur Radiol* 2002 January;12(1):44-55.
- (66) Martinoli C, Derchi LE, Pastorino C, Bertolotto M, Silvestri E. Analysis of echotexture of tendons with US. *Radiology* 1993 March 1;186(3):839-43.
- (67) Martinoli C, Derchi LE, Pastorino C, Bertolotto M, Silvestri E. Analysis of echotexture of tendons with US. *Radiology* 1993 March 1;186(3):839-43.
- (68) Martinoli C, Bianchi S, Dahmane M', Pugliese F, Bianchi-Zamorani M, Valle M. Ultrasound of tendons and nerves. *European Radiology* 2002 January 1;12(1):44-55.
- (69) Martinoli C, Bianchi S, Dahmane M'H, Pugliese F, Bianchi-Zamorani M, Valle M. Ultrasound of tendons and nerves. *European Radiology* 2002 January 1;12(1):44-55.
- (70) Miller TT, Adler RS. Sonography of tears of the distal biceps tendon. *AJR Am J Roentgenol* 2000 October;175(4):1081-6.
- (71) Movin T. Aspects of aetiology, pathoanatomy and diagnostic methods in chronic midportion achillodynia. Sweden: Karolinska Institute; 1998.
- (72) Movin T, Gad A, Reinholt FP, Rolf C. Tendon pathology in long-, „standing achillodynia. *Acta Orthop Scand* 1997;68(2):170-5.
- (73) Naredo E, Moller I, Moragues C, de Agustin JJ, Scheel AK, Grassi W et al. Interobserver reliability in musculoskeletal ultrasonography: results from a "Teach the Teachers" rheumatologist course. *Ann Rheum Dis* 2006 January 1;65(1):14-9.
- (74) Nehrer S, Breitenseher M, Brodner W, Kainberger F, Fellingner EJ, Engel A et al. Clinical and sonographic evaluation of the risk of rupture in the

- Achilles tendon. Archives of Orthopaedic and Trauma Surgery 1996 December 1;116(1):14-8.
- (75) Neuerburg-Heusler D. Gefäßdiagnostik mit Ultraschall: Doppler und farbkodierte Duplexsonographie der großen Körperarterien und -venen; Kompendium und Atlas. Stuttgart, New York: Thieme; 1995.
- (76) Newman JS, Adler RS, Bode RO, Rubin JM. Detection of soft-tissue hyperemia: value of power Doppler sonography. AJR Am J Roentgenol 1994 August;163(2):385-9.
- (77) Newman JS, Laing TJ, McCarthy CJ, Adler RS. Power Doppler sonography of synovitis: assessment of therapeutic response--preliminary observations. Radiology 1996 February;198(2):582-4.
- (78) O'Connor PJ, Grainger AJ, Morgan SR, Smith KL, Waterton JC, Nash AF. Ultrasound assessment of tendons in asymptomatic volunteers: a study of reproducibility. Eur Radiol 2004 November;14(11):1968-73.
- (79) O'Connor PJ, Grainger AJ, Morgan SR, Smith KL, Waterton JC, Nash AFP. Ultrasound assessment of tendons in asymptomatic volunteers: a study of reproducibility. European Radiology 2004 November 12;14(11):1968-73.
- (80) O'Connor PJ, Grainger AJ, Morgan SR, Smith KL, Waterton JC, Nash AFP. Ultrasound assessment of tendons in asymptomatic volunteers: a study of reproducibility. European Radiology 2004 November 12;14(11):1968-73.

- (81) O'Leary DH, Polak JF, Kronmal RA, Manolio TA, Burke GL, Wolfson SK, Jr. Carotid-artery intima and media thickness as a risk factor for myocardial infarction and stroke in older adults. Cardiovascular Health Study Collaborative Research Group. *N Engl J Med* 1999 January 7;340(1):14-22.
- (82) Olivieri I, Scarano E, Gigliotti P, Giasi V, Padula A. Successful treatment of juvenile-onset HLA-B27-associated severe and refractory heel thesitis with adalimumab documented by magnetic resonance imaging. *Rheumatology (Oxford)* 2006 October;45(10):1315-7.
- (83) Paavola M, Kannus P, Jarvinen TA, Khan K, Jozsa L, Jarvinen M. Achilles tendinopathy. *J Bone Joint Surg Am* 2002 November;84-A(11):2062-76.
- (84) Paavola M, Paakala T, Kannus P, Jarvinen M. Ultrasonography in the differential diagnosis of Achilles tendon injuries and related disorders. A comparison between pre-operative ultrasonography and surgical findings. *Acta Radiologica* 1998;39(6):612-9.
- (85) Paavola M, Kannus P, Jarvinen TAH, Khan K, Józsa L, Jarvinen M. Achilles Tendinopathy. *J Bone Joint Surg Am* 2002 November 1;84(11):2062-76.
- (86) Pang BSF, Ying M. Sonographic Measurement of Achilles Tendons in Asymptomatic Subjects: Variation With Age, Body Height, and Dominance of Ankle. *J Ultrasound Med* 2006 October 1;25(10):1291-6.
- (87) Puddu G, Ippolito E, Postacchini F. A classification of Achilles tendon disease. *Am J Sports Med* 1976;4(4):145-50.
- (88) Renstrom P, Johnson RJ. Overuse injuries in sport. A review. *Sports Med* 1985;2(5):316-33.
- (89) Richards PJ, Dheer AK, McCall IM. Achilles Tendon (TA) Size and Power Doppler Ultrasound (PD) Changes Compared to MRI: A Preliminary Observational Study. *Clinical Radiology* 2001 October;56(10):843-50.

- (90) Riente L, Delle Sedie A, Iagnocco A, Filippucci E, Meenagh G, Valesini G et al. Ultrasound imaging for the rheumatologist V. Ultrasonography of the ankle and foot. *Clin Exp Rheumatol* 2006;24(5):493-8.
- (91) Riente L, Delle SA, Iagnocco A, Filippucci E, Meenagh G, Valesini G et al. Ultrasound imaging for the rheumatologist V. Ultrasonography of the ankle and foot. *Clin Exp Rheumatol* 2006;24(5):493-8.
- (92) Riley G. The pathogenesis of tendinopathy. A molecular perspective. *Rheumatology (Oxford)* 2004 February;43(2):131-42.
- (93) Riley G. The pathogenesis of tendinopathy. A molecular perspective. *Rheumatology* 2004 February 1;43(2):131-42.
- (94) Robinson JM, Cook JL, Purdam C, Visentini PJ, Ross J, MAFFULLI N et al. The VISA-A questionnaire: a valid and reliable index of the clinical severity of Achilles tendinopathy. *Br J Sports Med* 2001 October 1;35(5):335-41.
- (95) Romaneehsen B, Kreitner KF. [MR imaging of tendon diseases. Exemplified using the examples of rotator cuff, epicondylitis and achillodynia]. *Orthopade* 2005 June;34(6):543-9.
- (96) Rubin JM, Adler RS, Fowlkes JB, Spratt S, Pallister JE, Chen JF et al. Fractional moving blood volume: estimation with power Doppler US. *Radiology* 1995 October;197(1):183-90.
- (97) Rubin JM, Bode RO, Carson PL, Bree RL, Adler RS. Power Doppler US: a potentially useful alternative to mean frequency-based color Doppler US. *Radiology* 1994 March;190(3):853-6.
- (98) Schepesis AA, Jones H, Haas AL. Achilles tendon disorders in athletes. *Am J Sports Med* 2002 March;30(2):287-305.
- (99) Schepesis AA, Jones H, Haas AL. Achilles Tendon Disorders in Athletes. *Am J Sports Med* 2002;30(2):287-305.
- (100) Schiebler, Schmidt, Zilles. *Anatomie*. 7 ed. Springer Verlag; 1999.
- (101) Schmidt WA, Schmidt H, Schicke B, Gromnica-Ihle E. Standard reference values for musculoskeletal ultrasonography. *Ann Rheum Dis* 2004 August 1;63(8):988-94.

- (102) Schmidt-Trucksäss A, Cheng DC, Sandrock M, Schulte-Monting J, Rauramaa R, Huonker M et al. Computerized analysing system using the active contour in ultrasound measurement of carotid artery intima-media thickness. *Clinical Physiology* 2001;21(5):561-9.
- (103) Schmidt-Trucksäss A, Sandrock M, Cheng DC, Müller HM, Baumstark MW, Rauramaa R et al. Quantitative measurement of carotid intima-media roughness--effect of age and manifest coronary artery disease. *Atherosclerosis* 2003;166(1):57-65.
- (104) Schweitzer ME, Karasick D. MR Imaging of Disorders of the Achilles Tendon. *Am J Roentgenol* 2000 September 1;175(3):613-25.
- (105) Sella EJ, Caminear DS, McLarney EA. Haglund's syndrome. *J Foot Ankle Surg* 1998 March;37(2):110-4.
- (106) Shalabi A, Kristoffersen-Wiberg M, Aspelin P, Movin T. MR EVALUATION OF CHRONIC ACHILLES TENDINOSIS. A longitudinal study of 15 patients preoperatively and two years postoperatively. *Acta Radiologica* 2001;42(3):269-76.
- (107) Syha R. Computergestütztes Analysesystem zur Quantifizierung der Dicke und Morphologie der Achillessehne im B-mode Ultraschallbild 2008.
- (108) Syha R, Peters M, Birnesser H, Dickhuth HH, Sandrock M. Computer based quantification of the mean Achilles tendon thickness in US-images - effect of tendinosis. *Br J Sports Med* 2007 June 5;bjsm.
- (109) Terslev L, Qvistgaard E, Torp-Pedersen S, Laetgaard J, nneskiold-Samsoe B, Bliddal H. Ultrasound and Power Doppler findings in jumper's knee -- preliminary observations. *European Journal of Ultrasound* 2001 July 1;13(3):183-9.
- (110) Turlik MA. Seronegative arthritis as a cause of heel pain. *Clin Podiatr Med Surg* 1990 April;7(2):369-75.
- (111) Ulreich N, Kainberger F, Huber W, Nehrer S. Die Achillessehne im Sport. *Der Radiologe* 2002 October 7;42(10):811-7.

- (112) Ulreich N, Kainberger F, Huber W, Nehrer S. Die Achillessehne im Sport. *Der Radiologe* 2002 October 7;42(10):811-7.
- (113) Wakefield RJ, Brown AK, O'Connor PJ, Emery P. Power Doppler sonography: improving disease activity assessment in inflammatory musculoskeletal disease. *Arthritis Rheum* 2003 February;48(2):285-8.
- (114) Weinberg EP, Adams MJ, Hollenberg GM. Color Doppler sonography of patellar tendinosis. *Am J Roentgenol* 1998 September 1;171(3):743-4.
- (115) Welsch U. *Histologie: Lehrbuch Histologie*. München, Jena: Urban&Fischer; 2003.
- (116) Weskott HP. Amplitude Doppler US: slow blood flow detection tested with a flow phantom. *Radiology* 1997 January;202(1):125-30.
- (117) Williams JG. Achilles tendon lesions in sport. *Sports Med* 1993;16(3):216-20.
- (118) Ying M, Yeung E, Li B, Li W, Lui M, Tsoi CW. Sonographic evaluation of the size of achilles tendon: the effect of exercise and dominance of the ankle. *Ultrasound in Medicine & Biology* 2003 May;29(5):637-42.
- (119) Zanetti M, Metzdorf A, Kundert HP, Zollinger H, Vienne P, Seifert B et al. Achilles Tendons: Clinical Relevance of Neovascularization Diagnosed with Power Doppler US. *Radiology* 2003 May 1;227(2):556-60.



## 11 Danksagungen


Ich bedanke mich von Herzen bei:

- Prof. Dr. med. A. Nieß, für die Überlassung des Themas und die Betreuung als Doktorvater.
- Dr. med. R. Syha, für die Unterstützung im Rahmen der gesamten Studie, durch die er mir diese Arbeit ermöglicht hat, sowie die Betreuung meiner Dissertationsarbeit.
- Dr. rer. soc. S. Grau, für die hervorragende Betreuung meiner Dissertationsarbeit sowie die kompetente Beratung in fachlichen Fragen und die Bereitschaft zum Korrekturlesen.
- Dipl. Ing. T. Schmelzpfennig für die großartige statistische Hilfestellung.
- Clemens Plank für die computertechnische Unterstützung bzgl. Programmierungen sowie Installationen und Troubleshooting.
- Dr. Raymond Best für die Betreuung der Studie.
- Sascha Marquardt für die wertvolle Beratung und das außerordentliche Engagement im Rahmen der Erstellung des Layouts.
- Meiner Familie, die mir während meines ganzen Studiums sowie meiner Promotion stets Rückhalt und Unterstützung gab und mir dadurch das Erreichen dieses Zieles ermöglicht hat.
- Fam. Bühler und Fam. Gutschick für den starken Rückhalt und stetigen Zuspruch sowie die treue Begleitung in den letzten Jahren.
- Allen meinen lieben Freunden für das Verständnis für die vielen Stunden Arbeit.

## 12 Lebenslauf

### PERSON

Rebekka Marquardt,  
geboren am 01.01.1985  
in Schaffhausen



### AUSBILDUNG

07/2004	<b>Abitur</b> Ambrosius-Blarer Gymnasium, Evangelische Internatsschule Schloss Gaienhofen
09/2004 bis 12/2010	<b>Studium der Zahnmedizin</b> Eberhard-Karls-Universität Tübingen
23.11.2010	<b>Zahnärztliche Prüfung</b> Eberhard-Karls-Universität Tübingen
03/2008 bis 09/2009	<b>Promotion im Fach Zahnmedizin</b> zum Thema „Wertigkeit und Reproduzierbarkeit der sonographischen Messung der Achillessehnenstärke im Transversalschnitt beim Krankheitsbild der Tendinose“ (Doktorvater Prof. Dr. med. A. Nieß, eingereicht im Februar 2010) Eberhard-Karls-Universität Tübingen, Abteilung Sportmedizin

### STIPENDIEN

07/2004	<b>E-fellows Stipendium</b> Ambrosius-Blarer Gymnasium, Evangelische Internatsschule Schloss Gaienhofen
07/2004	<b>Scheffel-Preis</b> Ambrosius-Blarer Gymnasium, Evangelische Internatsschule Schloss Gaienhofen
07/2004	<b>Preis für Bestleistungen</b> in den Fächern Biologie, Mathematik & Chemie Ambrosius-Blarer Gymnasium, Evangelische Internatsschule Schloss Gaienhofen

---

**FREMDSPRACHEN**

---

- Englisch und Französisch fließend in Wort und Schrift
- Gr. Latinum

---

**PRAKTISCHE TÄTIGKEIT**

---

*Famulaturen*

- **Dentallabor GmbH BL Dental Balingen**  
06.09. - 01.10.2004
- **Dentallabor GmbH BL Dental Balingen**  
26.09. - 21.10.2005
- **Zahntechnik GmbH Reichle Radolfzell**  
16.04. - 12.06.2007
- **Dr. Sybille und Dr. Thomas Härtwig**  
Praxis für Kieferorthopädie und Zahnmedizin  
Radolfzell  
09.04. - 13.04.2007
- **Dr. Roland und Hans-Dieter Welte**  
Praxis für Zahnmedizin  
Tübingen  
18.02. - 22.02.2008
- **Universitätsklinikum Tübingen,**  
Zentrum für Zahn-, Mund- und Kieferheilkunde,  
Abteilung Kieferorthopädie  
Prof. Dr. Dr. Gernot Göz  
08.09. - 12.09.2008
- **Universitätsklinikum Tübingen,**  
Zentrum für Zahn-, Mund- und Kieferheilkunde,  
Abteilung Kieferorthopädie  
Prof. Dr. Dr. Gernot Göz  
11.02. - 27.02.2009
- **Universitätsspital Basel**  
Klinikum für Mund-, Kiefer-, Gesichtschirurgie  
Abteilung Kiefer- und Gesichtschirurgie  
Prof. Dr. Dr. Hans -Florian Zeilhofer  
16.03. - 22.03.2009
- **Dr. med. dent. D. Flachsland**  
Facharzt für Kieferorthopädie  
17.08. - 21.08.2009
- **Dr. Peter Burg**  
Zahnarzt für Oralchirurgie  
21.09. - 25.09.2009

### *Kurse*

- **Dentsply Friadent, Rolf Rothhammer**  
Hands-on Kurs Xive ® -System  
13.11.2009
- **Straumann, Karin Paulmaier**  
Hands-on Kurs, Straumann Implantology System  
20.11.2009
- **Camlog, Peter Buddrus-Breil**  
Hands-on Kurs, Camlog System  
04.12.2009
- **Geistlich**  
Hands-on Kurs,  
18.12.2009
- **Nobel-Biocare,**  
Hands-on Kurs, 3D System  
22.01.2010

### *Mitgliedschaften*

- DGZMK, Deutsche Gesellschaft für Zahn -, Mund - und Kieferheilkunde
- DGI, Deutsche Gesellschaft für Implantologie im Zahn -, Mund - und Kieferbereich e.V.

Tübingen, den 25.02.2010