

Aus der Berufsgenossenschaftlichen Unfallklinik Tübingen
Klinik für Unfallchirurgie
Ärztlicher Direktor: Professor Dr. K. Weise

Verletzungen der distalen Fußwurzel

- Langfristige Nachuntersuchungsergebnisse -

Inaugural-Dissertation

zur Erlangung des Doktorgrades
der Medizin

der

Medizinischen Fakultät
der Eberhard-Karls-Universität
Tübingen

vorgelegt von
Ulrich Johannes Spreng
aus Tuttlingen

2003

Dekan:

Professor Dr. C. D. Claussen

1. Berichterstatter:

Professor Dr. F. Maurer

2. Berichterstatter:

Privatdozent Dr. E. Winter

Meinen Eltern gewidmet

Inhaltsverzeichnis

	<u>Seite</u>
1. Einleitung	1
1.1 Einführung und Problemstellung	1
1.2 Entwicklungsgeschichte, Anatomie, Biomechanik	3
1.2.1 Entwicklungsgeschichte	3
1.2.2 Anatomie des Fußes	4
1.2.2.1 Knochen	4
1.2.2.1.1 Talus	7
1.2.2.1.2 Calcaneus	7
1.2.2.1.3 Os naviculare	8
1.2.2.1.4 Os cuboideum	8
1.2.2.1.5 Ossa cuneiformia	8
1.2.2.1.6 Ossa metatarsalia	9
1.2.2.1.7 Phalangen	9
1.2.2.2 Gelenke und Ligamente	9
1.2.2.2.1 Chopart-Gelenk (Articulatio transversa tarsi)	10
1.2.2.2.2 Lisfranc-Gelenk (Articulationes tarsometatarsales)	11
1.2.2.2.3 Articulatio cuneonavicularis	13
1.2.2.3 Muskeln, Sehnen, Retinacula, Aponeurosen und Kompartimente	13
1.2.2.4 Gefäße und Nerven	15
1.2.3 Biomechanik des Fußes	16
1.2.3.1 Bewegungen des Fußes	16
1.2.3.2 Mechanik des Fußes beim Stehen	19
1.2.3.3 Mechanik des Fußes in Bewegung	20
1.2.3.4 Druckverteilung unter der Fußsohle	21
1.2.3.4.1 Meßverfahren der Druckverteilung unter der Fußsohle	21
1.2.3.4.2 Druckverteilung unter der Fußsohle im Stehen	26
1.2.3.4.3 Druckverteilung unter der Fußsohle beim Gehen	27
1.2.3.5 Wölbungen des Fußes	28

	<u>Seite</u>
1.3 Verletzungen der distalen Fußwurzel	32
1.3.1 Verletzungsarten und ihre Entstehung	32
1.3.1.1 Frakturen	32
1.3.1.1.1 Fraktur des Os naviculare	33
1.3.1.1.2 Fraktur des Os cuboideum	34
1.3.1.1.3 Fraktur der Ossa cuneiformia I – III	35
1.3.1.2 Luxationen und Luxationsfrakturen	36
1.3.1.2.1 Chopart-Luxation / Luxationsfraktur	36
1.3.1.2.2 Lisfranc-Luxation / Luxationsfraktur	38
1.3.1.2.3 Sonstige Luxationen / Luxationsfrakturen	43
1.3.2 Diagnostik bei Fußwurzelverletzungen	44
1.3.2.1 Anamnese	44
1.3.2.2 Klinische Untersuchung	44
1.3.2.3 Radiologische Diagnostik	45
1.3.2.3.1 Konventionelle Standardaufnahmen	45
1.3.2.3.1.1 Dorso-plantare Projektion	46
1.3.2.3.1.2 Laterale Projektion	47
1.3.2.3.1.3 Schräge Projektion	49
1.3.2.3.2 Sonstige bildgebende Verfahren	49
1.3.3 Therapie bei Fußwurzelverletzungen	50
1.3.3.1 Therapie bei Fußwurzelfrakturen	50
1.3.3.1.1 Therapie bei Frakturen des Os naviculare	50
1.3.3.1.2 Therapie bei Frakturen des Os cuboideum	50
1.3.3.1.3 Therapie bei Frakturen der Ossa cuneiformia I – III	51
1.3.3.2 Therapie bei Fußwurzelluxationen / Luxationsfrakturen	51
1.3.3.2.1 Therapie bei Chopart-Luxationen / Luxationsfrakturen	51
1.3.3.2.2 Therapie bei Lisfranc-Luxationen / Luxationsfrakturen	52
1.3.3.2.3 Therapie bei sonstigen Luxationen / Luxationsfrakturen	53

	<u>Seite</u>
2. Material und Methoden	54
2.1 Eigenes Patientengut	54
2.1.1 Auswahl der Patienten	54
2.1.2 Auswertung der Unfallakten und Röntgenbilder der Unfälle	56
2.2 Nachuntersuchung	57
2.2.1 Patientenbefragung	57
2.2.2 Klinische Untersuchung	58
2.2.2.1 Inspektion und Palpation	58
2.2.2.2 Bewegungs-, Umfangs- und Längenmessungen	59
2.2.2.3 Stehanalyse	60
2.2.2.4 Ganganalyse	60
2.2.3 Radiologische Diagnostik	61
2.2.4 Pedoskopie	63
2.2.4.1 Transilluminationspedoskopie	64
2.2.4.2 Baropedoskopie	67
2.2.4.2.1 Prinzip der Baropedoskopie	67
2.2.4.2.2 Eichung des Baropedoskopes	68
2.2.4.2.3 Bearbeitung des Bildmaterials	70
2.2.4.2.4 Auswertung der Baropedogramme	73
2.3 Anwendung von Bewertungsscores	74
2.3.1 Auswertung nach dem 250-Punkte-Score	74
2.3.2 Auswertung nach dem Midfoot Clinical Rating System	79
3. Ergebnisse	82
3.1 Auswertung der Unfallakten und Röntgenbilder der Unfälle	82
3.1.1 Alters- und Geschlechterverteilung	82
3.1.2 Unfallort	83
3.1.3 Unfallursachen	84

	<u>Seite</u>
3.1.4 Seitenverteilung der Verletzungen	85
3.1.5 Verletzungsarten	86
3.1.5.1 Hauptfußwurzelverletzung und Unfallursache	86
3.1.5.2 Zusätzliche Fußverletzungen	88
3.1.5.3 Sonstige Verletzungen	91
3.1.5.4 Luxationsformen	91
3.1.5.5 Frakturformen	96
3.1.6 Therapie	97
3.1.6.1 Konservative Therapie	97
3.1.6.2 Operative Therapie	98
3.1.7 Komplikationen	102
3.2 Nachuntersuchungsergebnisse	105
3.2.1 Ergebnisse der Patientenbefragung	105
3.2.1.1 Schmerzen und maximale Gehstrecke	105
3.2.1.2 Steifigkeit der Fußgelenke	107
3.2.1.3 Schwellung des Fußes	109
3.2.1.4 Sensibilitätsstörungen	109
3.2.1.5 Schuheinlagen	109
3.2.1.6 Freizeitaktivitäten	110
3.2.1.7 Beruf	111
3.2.1.8 Subjektive Einschätzung	111
3.2.2 Ergebnisse der klinischen Untersuchung	113
3.2.2.1 Inspektion und Palpation	113
3.2.2.2 Bewegungs- und Umfangsmessungen	114
3.2.2.3 Stehanalyse	118
3.2.2.4 Ganganalyse	120
3.2.3 Ergebnisse der radiologischen Untersuchung	122
3.2.4 Ergebnisse der Pedoskopie	128
3.2.4.1 Ergebnisse der Transilluminationspedoskopie	128
3.2.4.2 Ergebnisse der Baropedoskopie	130

	<u>Seite</u>
3.3 Bewertung der Nachuntersuchungsergebnisse mit Hilfe von Scores	133
3.3.1 Behandlungsergebnis bei distalen Fußwurzelverletzungen	133
3.3.1.1 Bewertung nach dem 250-Punkte-Score	133
3.3.1.2 Bewertung nach dem Midfoot Clinical Rating System	135
3.3.2 Bewertungsergebnis bei den einzelnen Verletzungsarten	137
3.3.2.1 Lisfranc-Luxationen und –Luxationsfrakturen	137
3.3.2.2 Chopart-Luxationsfrakturen	143
3.3.2.3 Frakturen des Os naviculare	146
3.3.2.4 Frakturen des Os cuboideum	148
3.3.2.5 Sonstige Verletzungen der distalen Fußwurzel	149
3.4 Kasuistiken	150
1. Fall: Patientin mit einer Lisfranc-Luxation	150
2. Fall: Patient mit einer Chopart-Luxationsfraktur	155
3. Fall: Patient mit einer Fraktur des Os naviculare	160
4. Fall: Patient mit einer Luxationsfraktur des Os cuneiforme intermedium	164
4. Diskussion	169
4.1 Vorbemerkungen	169
4.2 Verletzungsarten, Häufigkeit und Unfallursachen	169
4.3 Schlüsselsteine der Diagnose	178
4.4 Schlüsselsteine der Therapie	183
4.5 Früh- und Spätkomplikationen	191
4.6 Anwendung von Bewertungsscores	205
4.7 Schlußfolgerungen	208
5. Zusammenfassung	210
6. Literaturverzeichnis	211
7. Anhänge	227

Abkürzungsverzeichnis

A.	Arteria
ant.	anterior
Art.	Articulatio
BGU	Berufsgenossenschaftliche Unfallklinik
BMI	Body Maß Index
Calc.	Calcaneus
cub.	cuboideum
cuboid.	cuboidal
cun.	cuneiforme
cuneif.	cuneiform
disloz.	disloziert
dpi	dots per inch
ex.	externe
Extr.	Extremität
Frakt.	Fraktur
geschl.	geschlossen
inf.	inferior
int.	intermedium
K-Draht	Kirschner Draht
Klass.	Klassifikation
lat.	laterale/lateralis
Lig.	Ligamentum
Lux.	Luxation
M.	Musculus
MdE	Minderung der Erwerbsfähigkeit
med.	mediale
Meta.	Metatarsale/Metatarsalia
Mm.	Musculi
mod.	modifiziert
n.	nach
N.	Nervus
navi	naviculare
OSG	Oberes Sprunggelenk
PC	Personal Computer
post.	posterior
sup.	superior
traum.	traumatisch
USG	Unteres Sprunggelenk
Zus.	Zusatz
#	Fraktur

1. Einleitung

1.1 Einführung und Problemstellung

Die distale Fußwurzel umfaßt das Os cuboideum (Würfelbein), das Os naviculare (Kahnbein) und die drei Ossa cuneiformia (Keilbeine). Proximal trennt das Chopart-Gelenk (Articulatio transversa tarsi) die distale Fußwurzel vom Rückfuß bzw. von der proximalen Fußwurzel (Calcaneus und Talus). Distal trennt das Lisfranc-Gelenk (Articulationes tarsometatarsales) die distale Fußwurzel vom Vorfuß (Ossa metatarsalia und Phalangen) [40, 170]. Das Os naviculare ist mit den Ossa cuneiformia über die Articulatio cuneonavicularis verbunden [73, 128, 135].

Der Fuß ist ein äußerst komplexes, mechanisches Gebilde. Einerseits hat der Fuß die Aufgabe, das Körpergewicht auf den Boden zu übertragen, andererseits muß er sich ständig wechselnden Untergründen anpassen [26]. Neue, größtenteils quantitative Meßmethoden, wie die Pedobarographie, haben in den letzten Jahren dazu beigetragen, die Biomechanik des Fußes besser zu verstehen [28, 97].

Verletzungen der distalen Fußwurzel sind relativ seltene Ereignisse [22, 29, 67]. Frakturen der kleinen Fußwurzelknochen und Luxationen in den Gelenken der distalen Fußwurzel entstehen in der Regel durch massive direkte oder indirekte Gewalteinwirkungen [22, 104, 170]. In der Mehrzahl der Fälle entstehen die Verletzungen der distalen Fußwurzel durch Verkehrsunfälle, Stürze aus großer Höhe sowie durch Einklemmungs- oder Überrolltraumen [29, 170].

In der Praxis werden Verletzungen der Fußwurzel, insbesondere beim polytraumatisierten Patienten, immer wieder übersehen [22, 133]. Es ist eine exakte Anamnese notwendig, um den Unfallmechanismus rekonstruieren zu können [29]. Außerdem sind bei Verdacht auf eine Fußwurzelverletzung Röntgenaufnahmen und eventuell computertomographische Aufnahmen anzufertigen [49, 105].

Das wichtigste Ziel bei der Therapie von Verletzungen der distalen Fußwurzel ist die exakte anatomische Reposition des Fußskelettes zum frühest möglichen Zeitpunkt [22, 133]. Außerdem muß die mediale und die laterale Fußsohle wieder in voller Länge hergestellt werden [125, 126].

Ziel dieser Arbeit ist es, anhand einer retrospektiven Studie der an der Berufsgenossenschaftlichen Unfallklinik Tübingen behandelten Verletzungen der distalen Fußwurzel sowie anhand der in deutscher, englischer oder französischer Sprache veröffentlichten Literatur zu diesem Thema folgende Fragen zu beantworten:

- Welche einzelnen Verletzungsarten werden unterschieden, wie häufig werden die jeweiligen Verletzungsarten diagnostiziert und was sind die Unfallursachen der Verletzungen der distalen Fußwurzel?
- Welche Möglichkeiten gibt es zur Diagnostik von Verletzungen der distalen Fußwurzel und was sind die Schlüsselsteine der Diagnose?
- Welche Möglichkeiten gibt es zur Therapie von Verletzungen der distalen Fußwurzel und was sind die Schlüsselsteine der Therapie?
- Mit welchen Früh- und Spätkomplikationen muß man bei der Behandlung dieser Verletzungen rechnen, durch was werden diese Komplikationen begünstigt und wie können diese Komplikationen verhindert werden?
- Welchen Einfluß haben Verletzungen der distalen Fußwurzel auf die Wölbungen des Fußes, auf die Fußachsen und auf die Druckverteilung unter der Fußsohle?
- Wie muß ein Bewertungsscore aussehen, der alle Aspekte der Nachuntersuchung berücksichtigt und gleichzeitig einfach anwendbar ist?

1.2 Entwicklungsgeschichte, Anatomie, Biomechanik

1.2.1 Entwicklungsgeschichte

Betrachtet man die Entwicklungsgeschichte der Extremitäten, so lassen sich sowohl Hand- als auch Fußwurzelknochen vom gleichen Grundaufbau herleiten [15].

Nach Lewis [84] war das fünfstrahlige Fußmuster von Amphibien die Grundlage für die anthropoide Fußentwicklung (*Abb. 1*). Demnach entwickelte sich der Talus aus dem Os intermedium und der Calcaneus aus dem Os fibulare. Durch den Zug der Achillessehne wurde der Calcaneus nach dorsal stark verlängert. Das Os naviculare entstand durch Fusion des Os tibiale und des proximalen Os centrale. Die fünf distalen Tarsalia formten die drei Ossa cuneiformia und das Os cuboideum.

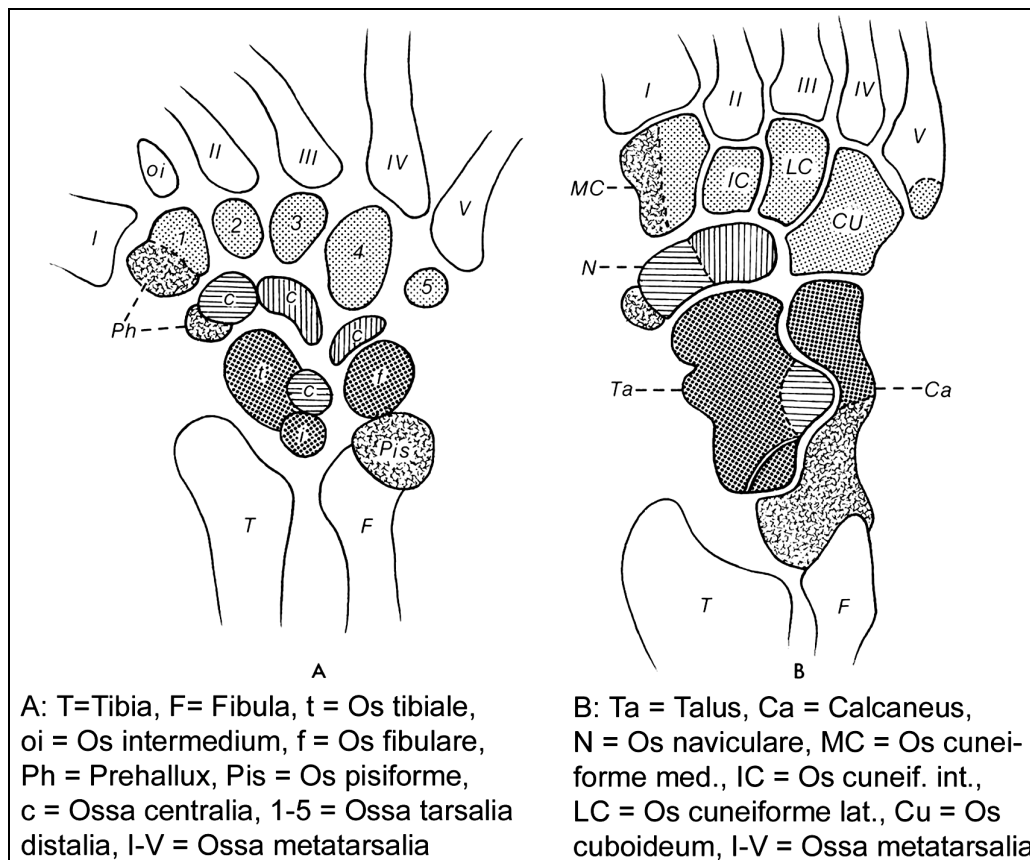


Abbildung 1: A: Embryologische Elemente des Fußes; B: Elemente des erwachsenen Fußes [mod. nach Lewis, 1989]

Ontogenetisch wachsen die Extremitätenknospen gegen Ende der 4. Woche aus der venterolateralen Körperwand. Die distalen Enden bilden paddelförmige Fuß- und Handplatten [132]. Bereits in der 6. Embryonalwoche können Calcaneus, Talus, Os cuneiforme mediale, Os naviculare und Os cuboideum differenziert werden [170].

Die phylogenetische Differenzierung vom beweglichen Fuß des Schimpansen, der vornehmlich als Greiforgan dient, zum rigiden Fuß des Menschen, der als Stand- und Gehorgan dient, hat sich im Umbau der Fußarchitektur vollzogen [76, 149]. Straffe Bänder stabilisieren die Fußgelenke, der Calcaneus wurde nach dorsal verlängert, was sich günstig auf die Hebelwirkung bei der Fortbewegung auswirkt, die Zehen haben sich verkürzt und die Ausbildung der Längswölbungen gewährleistet die für den Zweibeinstand wichtige Stoßdämpfer-, Stabilisierungs- sowie Bodenangepassungsfunktion [116].

1.2.2 Anatomie des Fußes

Der menschliche Fuß ist gekennzeichnet durch die rechtwinkelige Abknickung des Fußes gegenüber dem Unterschenkel, durch die mächtige Entwicklung des Tuber calcanei sowie die Entwicklung des medialen Randstrahles [79].

Der Fuß bildet die Standfläche des Körpers. Einerseits muß er die Körperlast auf eine kleine Fläche übertragen, andererseits muß er zur Fortbewegung möglichst beweglich sein [117]. Eine Reihe von anatomischen Besonderheiten helfen bei der Erfüllung dieser Anforderungen.

1.2.2.1 Knochen

„Der Fuß ist ein kunstvolles Gefüge aus 26 verschiedenen Knochen“

Hohmann [1948]

Die Knochen des Fußes sind so angeordnet, dass sie bei geringem Materialbedarf starke Belastungen abfangen können [85, 111, 117].

Die 26 Knochen des Fußes werden in drei Gruppen unterteilt (*Abb. 2*): sieben Knochen gehören zum Tarsus (Fußwurzelknochen), fünf zum Metatarsus (Mittelfußknochen) und vierzehn zu den Phalangen (Zehen) [40, 135, 170]. Die

Fußwurzelknochen werden in eine proximale Reihe und eine distale Reihe unterteilt. Zur proximalen Reihe gehören der Talus (Sprungbein) und der Calcaneus (Fersenbein). Zur distalen Reihe gehören Os cuboideum (Würfelbein), Os cuneiforme (Keilbein) mediale, intermedium und laterale. Das Os naviculare (Kahnbein) liegt zwischen diesen beiden Reihen [40, 170]. Lanz [1972] rechnet das Os naviculare zur distalen Reihe, Lippert [1993] rechnet diesen Knochen zur proximalen Reihe. Zwipp [1994] unterteilt die Knochen des Tarsus nach ihrer Größe in kleine Fußwurzelknochen (Os naviculare, Os cuboideum, Ossa cuneiformia) und große Fußwurzelknochen (Talus und Calcaneus).

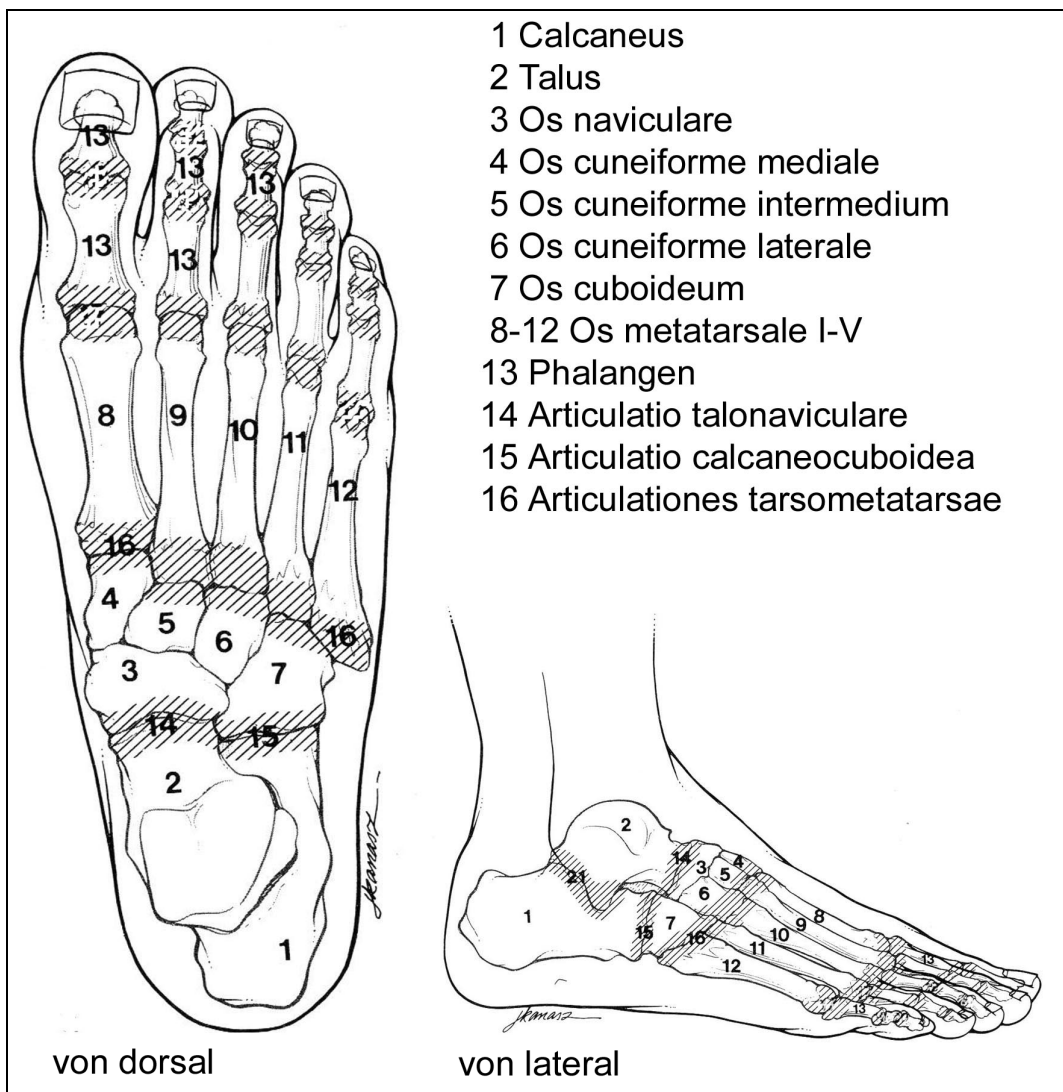


Abbildung 2: Fußknochen und Gelenke [mod. nach Alexander, 1991]

Anatomisch-topografisch wird der Fuß unterteilt in Vorfuß (Metatarsalknochen und Phalangen), Mittelfuß (Ossa cuneiformia, Os cuboideum, Os naviculare) und Rückfuß (Talus und Calcaneus) [74, 116, 131].

Anatomisch-funktionell ist der Fuß als scherenförmiges Gebilde mit zwei Branchen zu verstehen [170]. Die mediale Fußsäule wird als Sprungbeinfuß bezeichnet und besteht aus Talus, Os naviculare, Ossa cuneiformia und I.-III. Mittelfußknochen [170]. Die laterale Fußsäule heißt Fersenbeinfuß und umfaßt Calcaneus, Os cuboideum sowie IV. und V. Mittelfußknochen [116, 126].

Zusätzlich zu den 26 Knochen des Fußes gibt es gewöhnlich zwei Sesambeine am Kopf des Os metatarsale I [40]. Außerdem hat ein Teil der Bevölkerung akzessorische Knochen am Fuß (Abb. 3). So haben 6-8 % der Menschen ein Os trigonum am Hinterrand des Talus, 4-10 % haben ein Os tibiale externum, bei dem es sich um ein akzessorisches Os naviculare handelt [135]. Andere akzessorische Knochen sind selten. Diese zusätzlichen Strukturen können mit Frakturfragmenten verwechselt werden [74, 131].

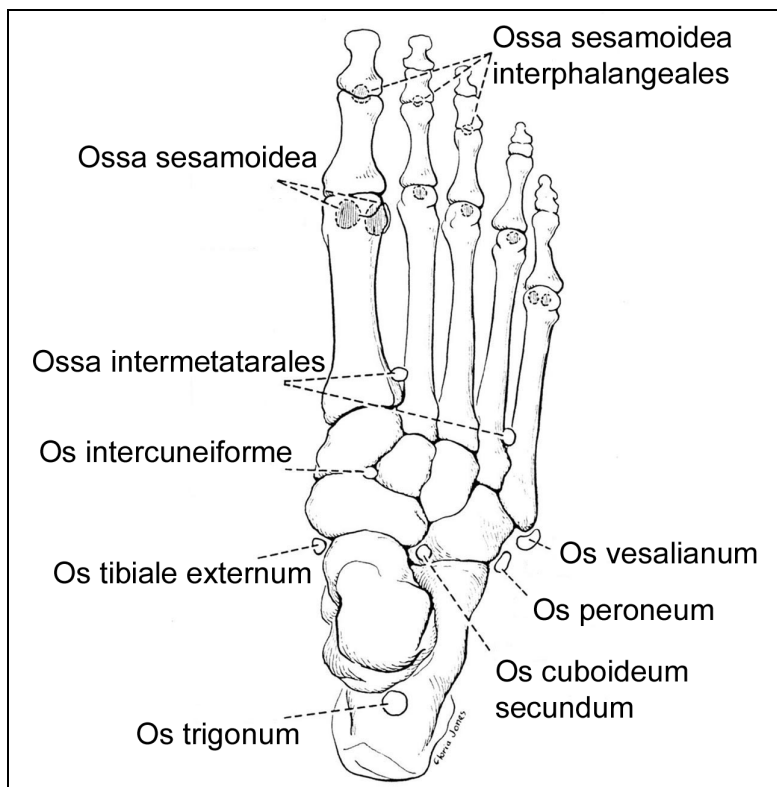


Abbildung 3: Sesambeine und akzessorische Fußknochen [DuVries, 1959]

1.2.2.1.1 Talus

Der Talus (Taxlus = Taxillus = Würfel) ist der höchstgelegene Fußknochen. Er bildet mit seinen oberen und seitlichen Gelenkflächen (Trochlea tali) und den distalen Anteilen von Tibia und Fibula das obere Sprunggelenk [130]. Der Talus (syn. Astragalus) ist aus drei Anteilen zusammengesetzt: Kopf, Hals und Körper. Der Talus überträgt die gesamte Körperlast auf das Fußskelett [2]. Hauptsächlich unterstützt wird er vom Calcaneus mit dessen drei talaren Gelenkflächen. Ein Teil der Körperlast wird über Collum und Caput tali auf das Os naviculare übertragen [79, 117]. Am Talus setzen keine Muskeln an und dadurch ist keine aktive Bewegung möglich. Vielmehr folgt der Talus den Bewegungen der ihn umgebenden Gelenke [130]. Etwa 60 % der Talusoberfläche ist mit Knorpel bedeckt. Die Blutversorgung erfolgt hauptsächlich über die schmalen dorsalen und plantaren Periostanteile des Talushalses. Ein Trauma in diesem Bereich hat deshalb sehr oft eine avaskuläre posttraumatische Nekrose zur Folge [135, 170].

1.2.2.1.2 Calcaneus

Der Calcaneus (Calx = Ferse) ist der größte Fußknochen. Mit seiner länglichen, fast vierseitigen Form bildet er den wesentlichen Bestandteil des sogenannten Fußhebels. Seine Vorderfläche artikuliert mit dem Os cuboideum und drei weitere Gelenkflächen verbinden ihn mit dem Talus [40, 170]. Von der Hauptmasse des Calcaneus gehen vier knöcherne Fortsätze ab. Das Sustentaculum tali stützt den Talus medialseitig wie eine Säule ab. Das Tuber calcanei stellt den mächtigsten nach dorsal laufenden Fortsatz dar. An ihm setzt die Sehne des M. triceps surae an. Der Processus anterior calcanei stabilisiert über kräftige Ligamente die Verbindung zu Os cuboideum und Os naviculare. Die Trochlea peronialis liegt lateral und führt die beiden Peronealsehnen in ihrem distalen Verlauf [170].

1.2.2.1.3 Os naviculare

Das Os naviculare (Navicula = Kahn, Schiffchen) liegt viergelenkig zwischen Taluskopf und den drei Ossa cuneiformia. Es ist sechsflächig und hat die Form eines Kahnens [170]. Nyska et al [1989] vergleichen die Form des Os naviculare mit einem Hufeisen. Die konkave posteriore Gelenkfläche artikuliert mit dem Caput tali. Die konvexe anteriore Gelenkfläche artikuliert dreigeteilt mit den Ossa cuneiformia [40, 109]. Die laterale Fläche des Os naviculare artikuliert plantarwärts mit dem Os cuboideum und dorsal mit dem Processus anterior calcanei [170]. Seine mediale Tuberositas ist der Ansatzpunkt der Sehne des M. tibialis posterior [135]. Das Os naviculare fungiert als Schlüsselstein der medialen Fußwölbung und der medialen Fußsäule [109, 135, 170].

1.2.2.1.4 Os cuboideum

Das Os cuboideum (Cubus = Würfel) stellt die Fortsetzung der lateralen Fußsäule dar [170]. Seine anteriore Gelenkfläche artikuliert mit den Basen der 4. und 5. Mittelfußknochen. Seine posteriore Gelenkfläche artikuliert mit dem Fersenbein. Mit seiner medialen Gelenkfläche steht es gelenkig mit dem Os cuneiforme laterale und dem Os naviculare in Verbindung [40, 100, 135]. Zwipp [1994] betont, dass die Gelenkfläche zum Calcaneus S-förmig in beiden Ebenen geschwungen ist, wohingegen die Gelenkflächen zum Os naviculare, Os cuneiforme laterale und Metatarsale IV. und V. deutlich für sich jeweils nur in einer Ebene abgesetzt sind. An seiner plantaren Fläche verläuft schräg ein Sulcus zur Aufnahme des M. peroneus longus [135].

1.2.2.1.5 Ossa cuneiformia

Die Ossa cuneiformia (Cuneus = Keil) liegen zwischen dem Os naviculare und den Basen der Ossa metatarsalia I – III und setzen nach Talus und Os naviculare die mediale Fußsäule fort (Sprungbeinfuß) [116]. Das mediale Keilbein ist das größte und längste und zeigt mit seiner Schneide nach dorsal, das Os cuneiforme intermedium ist das kleinste und kürzeste und seine Schneide ist, wie auch die des Os cuneiforme laterale nach plantar gerichtet [170]. Nach proximal artikulieren die Keilbeine mit dem Os naviculare, nach distal mit den ersten drei

Metatarsalknochen. Das Os cuneiforme laterale artikuliert mit dem Os cuboideum [40]. Untereinander stehen die Ossa cuneiformia in amphiarthrotischer Verbindung, d.h. bedingt durch eine straffe Gelenkkapsel und durch straffe Bänder sind nur minimale Bewegungen möglich [94, 130]. Von besonderer Bedeutung ist, dass das Os metatarsale II durch das kurze Os cuneiforme intermedium regelrecht verzahnt wird (*Abb. 5*) [126, 135, 170].

1.2.2.1.6 Ossa metatarsalia

Die Ossa metatarsalia werden von medial nach lateral von I bis V durchnummeriert [40]. Sie liegen als lange und dünne Röhrenknochen zwischen dem Tarsus und den Phalangen und sind mit beiden gelenkig verbunden. Die Mittelfußknochen artikulieren amphiarthrotisch untereinander über seitliche Gelenkflächen [130]. Das distale Ende der Ossa metatarsalia wird jeweils als Köpfchen (Caput) bezeichnet, das proximale, verdickte Ende heißt Basis, der Mittelteil wird Schaft (Corpus) genannt. Das Os metatarsale I ist kürzer und dicker als die anderen Mittelfußknochen [40]. Die Sesambeine (Ossa sesamoidea) finden sich konstant am Köpfchen des Os metatarsale I und sind in die Sehne des M. flexor hallucis longus eingelassen [170].

1.2.2.1.7 Phalangen

Die Phalangen bilden die Zehen. Sie sind ähnlich aufgebaut wie die Finger an der Hand, sind aber wesentlich kürzer. Auch hier erfolgt eine Unterteilung in Basis, Corpus und Caput. Die Großzehe hat zwei dicke Phalangen, wohingegen die restlichen Zehen drei relativ dünne Phalangen aufweisen. Die proximalen Phalangen artikulieren mit den Köpfchen der entsprechenden Ossa metatarsalia [135].

1.2.2.2 Gelenke und Ligamente

Die einzelnen Knochen des Fußes sind durch Gelenke und Bänder beweglich miteinander verbunden [111]. Insgesamt gibt es etwa 30 Gelenke im Bereich des Fußes [72, 143]: Articulatio talocruralis (oberes Sprunggelenk), Articulatio talotarsalis (unteres Sprunggelenk mit hinterem und vorderem Anteil), Articula-

tiones intertarsae (Fußwurzelzwischengelenke), Articulationes tarsometatarsae (Fußwurzelmittelfußgelenke) Articulationes metatarsophalangeae (Zehengrundgelenke) und Articulationes interphalangeae pedis (Zehengliedergelenke) (Abb. 4) [86, 111]. Im folgenden werden nur diejenigen Gelenke beschrieben, die bei distalen Fußwurzelverletzungen betroffen sind.

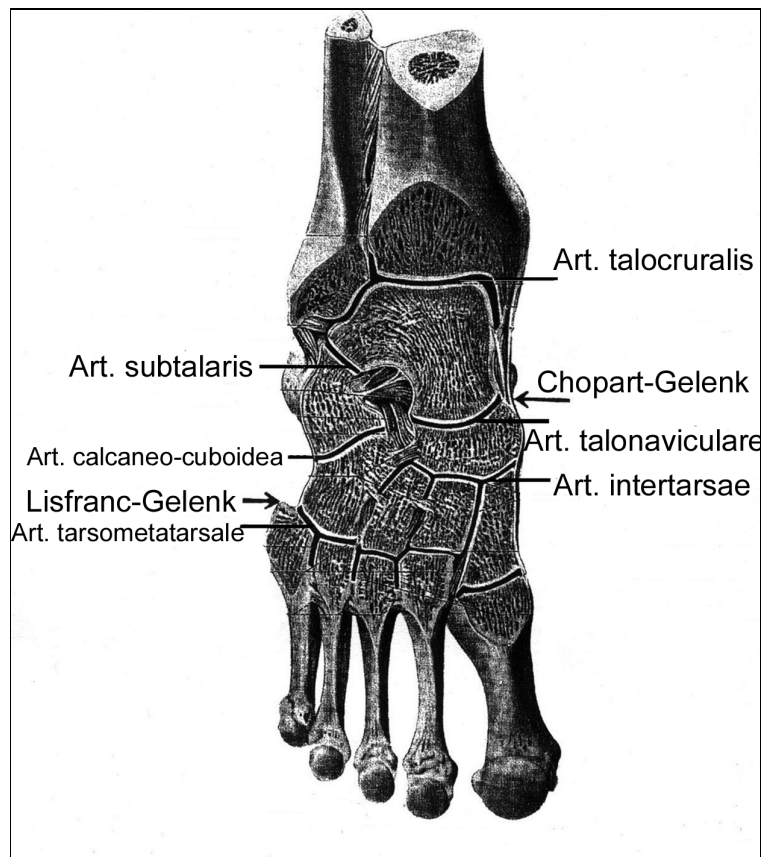


Abbildung 4: Gelenkspalten des Fußes [mod. nach Lanz, 1972]

1.2.2.2.1 Chopart-Gelenk (Articulatio transversa tarsi)

Das Chopart-Gelenk¹ (Abb. 4) wird im chirurgischen Sinne als vorderes unteres Sprunggelenk oder Articulatio transversa tarsi verstanden [170] und besteht aus zwei Gelenken. Der mediale Anteil wird aus dem Os naviculare und dem Caput tali gebildet (Articulatio talonaviculare). Lateral bilden der Processus anterior

¹ Im 18. Jahrhundert hat der Pariser Chirurg Francois Chopart (1743 – 1795) die Amputation des Fußes in einer queren Gelenklinie zwischen Sprungbein und Fersenbein proximal und Os naviculare und Os cuboideum distal empfohlen [86, 134].

calcanei und das Os cuboideum ein Sattelgelenk (Articulatio calcaneocuboidea) [20, 27, 73, 86, 79, 126]. Für einige Autoren [77, 126, 133] ist das Chopart-Gelenk das Schlüsselgelenk des Fußes und sie bezeichnen es als Acetabulum pedis. Pisani [1998] bezeichnet die Articulatio talocalcaneonavicularis als Coxa pedis. Der Kopf des Talus wird durch die konkave proximale Gelenkfläche des Os naviculare schüsselartig aufgenommen. Lateral verstärkt wird diese Einbettung durch den oberen und unteren Zügel des Lig. calcaneo-naviculare.

Das kräftigste Band des Chopart-Gelenkes stellt das Ligamentum bifurcatum dar. Es entspringt am vorderen Umfang der Dorsalfläche des Processus anterior calcanei und bildet zwei Schenkel: der eine Schenkel zieht zum seitlichen Rand des Os naviculare, der andere zieht zur Dorsalfläche des Os cuboideum [126, 170].

1.2.2.2 Lisfranc – Gelenk (Articulationes tarsometatarsales)

Die Articulationes tarsometatarsales werden auch als Lisfranc-Gelenklinie¹ (Abb. 4) bezeichnet [45, 86, 107]. An dieser Gelenklinie sind proximal das Os naviculare und das Os cuneiforme und distal die fünf Ossa metatarsalia beteiligt [73]. Die Tarso-Metatarsalgelenke II – IV weisen nur eine geringe, fast amphiarthrotische Beweglichkeit auf [133]. Im Gegensatz dazu sind das erste und das fünfte Metatarsalgelenk ca. 30 Grad in der dorsoplantaren Ebene beweglich. Das erste Cuneo-Metatarsalgelenk unterscheidet sich von den restlichen Tarso-Metatarsalgelenken dadurch, dass es eine eigene Synovialmembran besitzt. Die vier lateralen Gelenke haben eine gemeinsame Synovialmembran [135]. Myerson [1999] teilt das Lisfranc-Gelenk in drei Säulen auf. Das Os metatarsale I und das Os cuneiforme mediale formen die mediale Säule. Die laterale Säule wird durch das Os cuboideum und die beiden lateralen Ossa metatarsalia IV und V gebildet. Dazwischen liegt die mittlere Säule, die von den Ossa metatarsalia II und III und den Ossa cuneiformia intermedium und laterale geformt wird. Die Eigenstabilität des Lisfranc-Gelenkes ist durch seine keilförmigen, ossären Strukturen und deren spezifischer Anordnung gewährleistet (Abb. 5) [172]. Die

¹ Benannt nach dem Pariser Chirurgen Jacques Lisfranc (1790 – 1847). Lisfranc war in den Napoleonischen Kriegen als Feldchirurg tätig. Es wird behauptet, er habe für die Amputation eines Vorfußes nur eine Minute benötigt [24, 57, 112].

Basis des Os metatarsale II nimmt hier eine dominante Position ein. Sie ist zwischen dem medialen und dem lateralen Keilbein verzahnt, womit die gesamte Gelenkreihe in der Frontalebene stabilisiert wird (Abb. 5a) [126, 133, 135, 170]. Außerdem gleicht die Anordnung der Basen der Metatarsalknochen in der Aufsicht einem romanischen Torbogen, der eine plantare Dislokation mechanisch verhindert (Abb. 5b). Dabei ist zu beachten, dass beim Os cuneiforme laterale und beim Os cuneiforme intermedium die Keilbasen nach dorsal zeigen. Beim Os cuneiforme mediale ist die Keilbasis umgekehrt und die Schneide zeigt nach dorsal (Abb. 5c) [172].

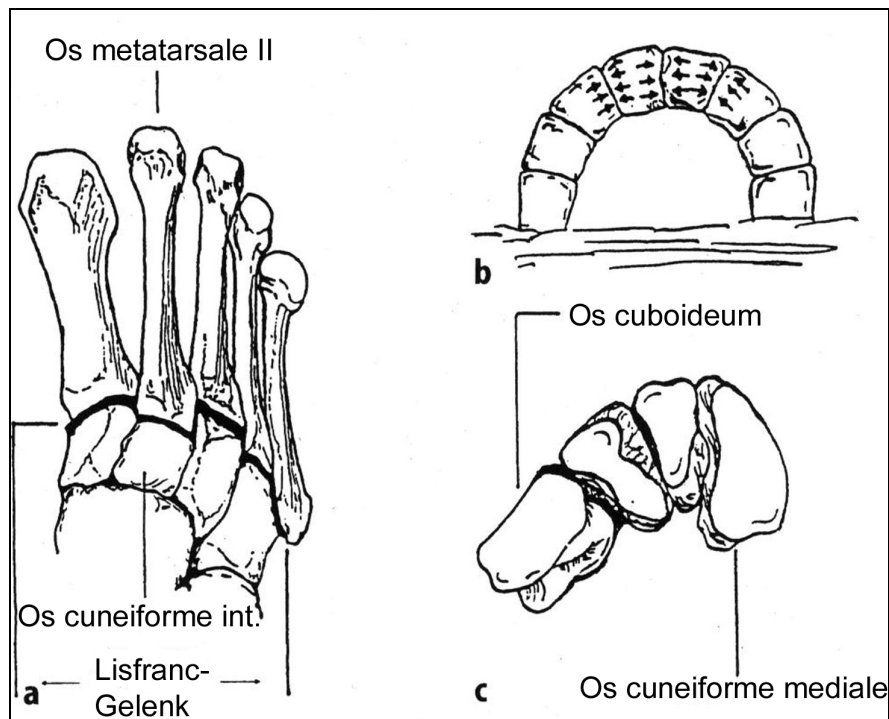


Abbildung 5: a: Die Verzahnung des Os metatarsale II zwischen dem Os metatarsale I und dem Os cuneiforme laterale, b: Analogie des romanischen Torbogens, c: Umkehrung des Os cuneiforme mediale [Zwipp, 1999]

Starke Ligamente stabilisieren diese statische Sicherung der Gelenkreihe. Die lateralen vier Metatarsalknochen sind durch straffe Bänder miteinander verbunden. Diese kräftige plantare Bandversicherung fehlt zwischen dem 1. und 2. Strahl. Dieser Bereich wird durch das Lisfranc-Ligament stabilisiert. Das Lisfranc-Ligament ist ein y-förmiges Band, welches von der amphiarthrotischen

Gelenkseite des Os cuneiforme mediale mit einem schwachen Zügel zur Basis des Os metatarsale I und mit einem etwas stärkeren Zügel zur Basis des Os metatarsale II zieht (Abb. 6) [87, 118, 119, 120, 123 172].

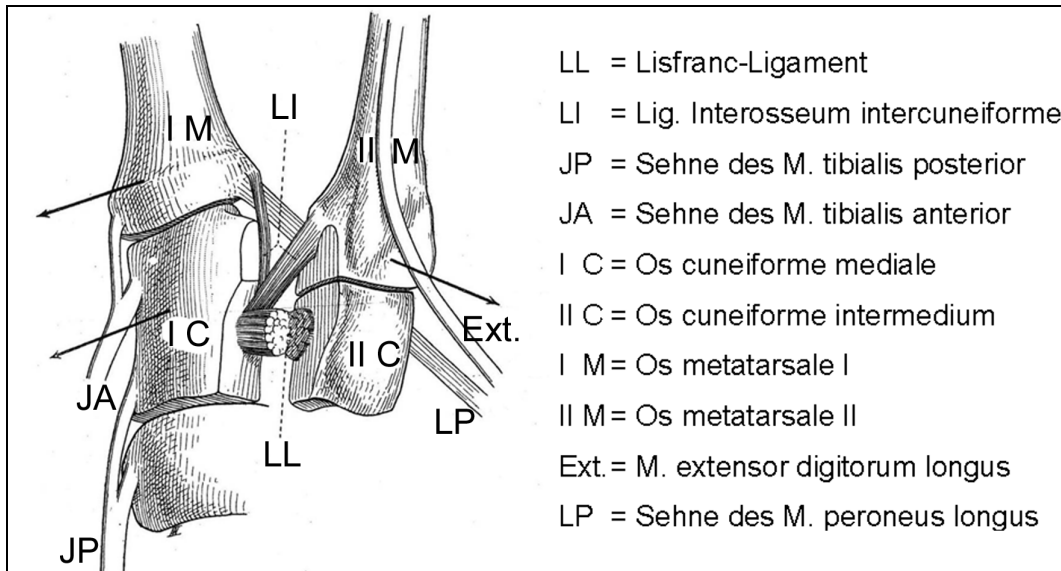


Abbildung 6: Lisfranc-Ligament nach der Originalzeichnung von Quénu und Küss [1909]

1.2.2.2.3 Articulatio cuneonavicularis

Die distale Gelenkfläche des Os naviculare und die proximalen Gelenkflächen der Ossa cuneiformia bilden die Articulatio cuneonavicularis. Die Beweglichkeit in diesem Gelenk ist aber durch dorsale und plantare interossäre Ligamente stark eingeschränkt [128, 135]. Kapandji [1985] spricht von einer Amphiarthrose. Dieses Gelenk trägt zu den Längswölbungen des Fußes bei [135].

1.2.2.3 Muskeln, Sehnen, Retinacula, Aponeurosen und Kompartimente

Die Bewegungen des Fußes werden durch extrinsische und intrinsische Muskeln gesteuert [2]. Die extrinsische Muskulatur entspringt proximal des oberen Sprunggelenkes und macht je nach Insertion an den Fußknochen entweder eine Dorsal- oder Plantarflexion oder eine Eversion bzw. Inversion. Die vier Kompartimente des Unterschenkels enthalten in der Streckerloge: M. tibialis

anterior, M. extensor digitorum longus und M. extensor hallucis longus; in der Pronatorenloge: M. peroneus longus und brevis; in der oberflächlichen Beugerloge: M. triceps surae und in der tiefen Beugerloge: M. tibialis posterior, M. flexor digitorum longus und M. flexor hallucis longus. Funktionell-anatomisch ist bedeutsam, dass die Plantarflexoren und die Invertoren dominant sind, was bereits in Ruhe beim liegenden Patienten durch den plantarflektierten und supinierten Fuß erkennbar ist [170]. Die Sehnen der extrinsischen Muskulatur werden neben den Fascien durch die Retinacula extensorum geführt [135].

Die intrinsische Muskulatur des Fußes entspringt distal des oberen Sprunggelenkes. Am Fußrücken wird sie durch den M. extensor digitorum brevis und den M. extensor hallucis brevis gebildet [86]. Auf der Fußsohle liegt unter der Haut die Plantaraponeurose als straffe Schicht fibrösen Gewebes. Sie spannt sich vom Calcaneus bis zu den fünf Metatarsalköpfchen aus und hat eine wichtige statische Riegelfunktion [170].

Ihr folgen vier Muskelschichten [40]: Die erste Muskelschicht enthält den M. flexor digitorum brevis, den M. abductor hallucis und den M. abductor digiti minimi. Zusammen mit der Plantaraponeurose sind diese Muskeln die wichtigsten Stabilisatoren der Fußlängswölbungen. Die zweite Muskelschicht ist mit extrinsischen Sehnen des M. flexor hallucis longus und des M. flexor digitorum longus vermischt. Die intrinsischen Anteile werden vom M. quadratus plantae und durch die vier Mm. lumbricales gebildet. Die dritte Muskelschicht ist repräsentiert durch den M. flexor hallucis brevis, den M. flexor digiti minimi brevis und den queren und schrägen Kopf des M. adductor hallucis. Die vierte Muskelschicht des Fußes wird aus den drei plantaren und vier dorsalen Mm. interossei gebildet [40, 135, 170].

Am Fuß lassen sich vier Kompartimente voneinander abgrenzen (*Abb. 7*). Das zentrale Kompartiment ist das größte und enthält Muskeln und Sehnen des M. flexor digitorum longus, des M. flexor digitorum brevis, des M. quadratus plantae, der Mm. lumbricales, die plantaren Insertionsbereiche des M. tibialis posterior und des M. peroneus longus sowie beide Köpfe des M. adductor hallucis. Darüber liegt das interossäre Kompartiment. Es enthält die Mm. interossei. Das mediale Kompartiment umfaßt den M. abductor hallucis und den M. flexor hallu-

cis brevis. Das laterale Kompartiment enthält den M. abductor digiti minimi, den M. flexor digiti minimi brevis und M. opponens digiti minimi [42, 170].

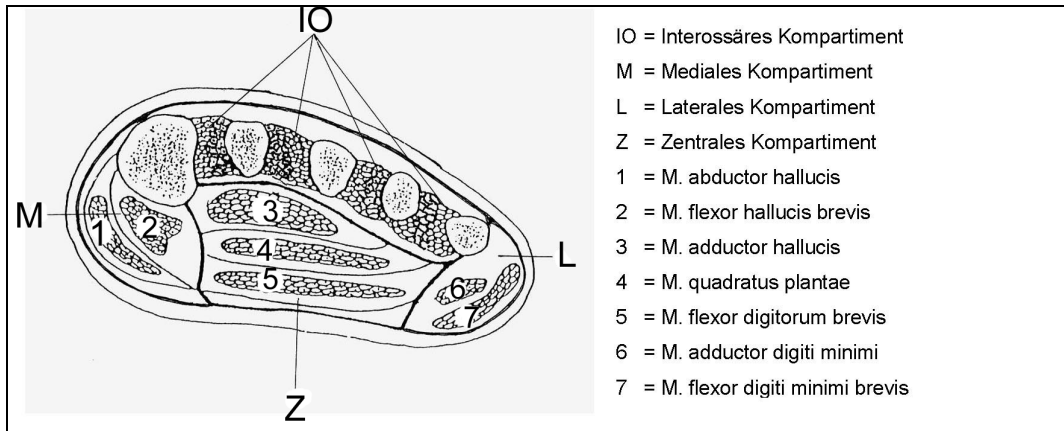


Abbildung 7: Die vier Kompartimente des Fußes [Zwipp, 1994]

1.2.2.4 Gefäße und Nerven

Die A. tibialis anterior nennt sich nach dem Unterqueren der Retinacula musculorum extensorum A. dorsalis pedis und versorgt die Oberseite des Fußes. Sie verläuft am Fußrücken über Talus, Os naviculare und Os cuneiforme intermedium zum ersten intermetarsalen Raum und geht schließlich in die A. arcuata über. In ihrem Verlauf lateral der Sehne des M. extensor hallucis longus ist ihr Puls tastbar [40, 86]. Aus ihr gehen Äste zum Calcaneus und die Tarsalarterie ab [170].

Die A. tibialis posterior ist die Fortsetzung der A. poplitea. Ihr Puls ist am Unter-rand des medialen Malleolus zu tasten. Sie teilt sich im M. abductor hallucis in die A. plantaris medialis und lateralis auf, welche die Unterseite des Fußes mit Blut versorgen [2, 170]. Aus der A. tibialis posterior entspringt die A. peronealis. Sie teilt sich in Malleolar- und Fersenbeinäste auf [170].

Der venöse Rückstrom erfolgt über ein oberflächliches und ein tiefes Venensystem. Der Verlauf dieser Venen ist individuell verschieden [135].

Die nervale Versorgung des Fußes erfolgt aus dem N. ischiadicus (L4/L5 bis S1-3), der sich in den N. tibialis und den N. peroneus communis aufteilt [86].

Der N. tibialis innerviert Fußsohle und Ferse. Der N. peroneus communis innerviert die antero-lateralen Kompartimente und den Fußrücken. Die Haut des Fußrückens wird sensibel vom N. peroneus superficialis versorgt. Die Versorgung des lateralen Fußrandes erfolgt durch den N. cutaneus dorsalis lateralis, der aus dem N. suralis entspringt. Der N. saphenus innerviert die Medialseite des Fußes [135]. Die Versorgung des dorsalen 1. Interdigitalraumes erfolgt durch einen Hautast des N. peroneus profundus [170].

1.2.3 Biomechanik des Fußes

„The foot is one of the most complex and highly coordinated mechanisms in existence“

Hicks [1955]

Der Fuß ist ein sehr kompliziertes, mechanisches Gebilde. Einerseits muß er das Körpergewicht auf den Boden übertragen, andererseits muß er sich dem Untergrund anpassen, d.h. auch bei schrägem Grund eine verlässliche Plattform für Stehen und Gehen bilden [26]. Die Grundzüge der Biomechanik des Fußes sind schon seit langem bekannt. Neue, meist quantitative Meßmethoden haben in den letzten Jahren sehr viele Details aufgeklärt [28, 111]. Die Biomechanik des Fußes umfaßt sowohl die konstruktiven Details der Gelenkarchitektur als auch den komplexen Bewegungsablauf (Kinematik) und die Beschreibung der aktiven und passiven Kräfte, die auf die einzelnen Teile einwirken (Kinetik).

1.2.3.1 Bewegungen des Fußes

Die anatomische Nomenklatur benutzt am stehenden Fuß das Koordinatensystem der Neutral-Null-Methode [28].

Für die Dorsal- und Plantarflexion ist vor allem das obere Sprunggelenk verantwortlich. Diese Bewegungen finden in der Sagittalebene statt [35]. Ein nach oben abgewinkelter Fuß wird als dorsalflektiert bezeichnet, ein nach unten abgewinkelter Fuß ist plantarflektiert (*Abb. 8*) [3].

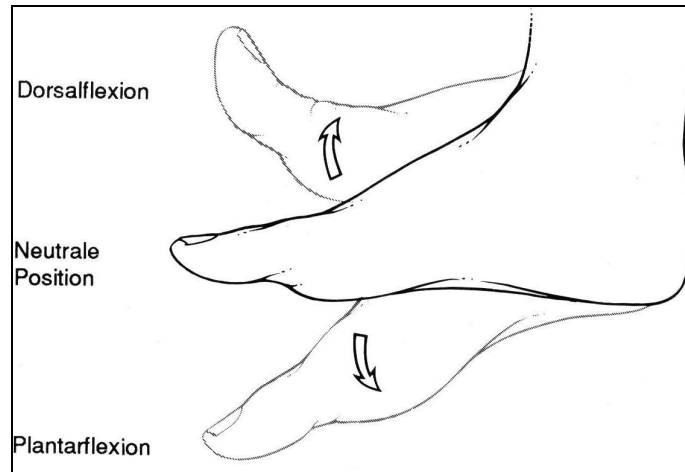


Abbildung 8: Dorsal- und Plantarflexion des Fußes [Alexander, 1991]

Die Bewegungen des dynamischen Fußes in der Frontalebene werden als Inversion und Eversion bezeichnet. Inversion ist ein Neigen des Fußes in der Frontalebene, so dass sich die Fußsohle zur Mittellinie des Körpers neigt. Eversion entspricht einer Neigung der Fußsohle weg von der Mittellinie (Abb. 9). Steht ein statischer Teil des Fußes in invertierter Position, so wird dies als Varusstellung bezeichnet, ein evertierter Fuß als Valgusstellung (Abknickung der vertikalen Rückfußachse gegenüber der Achse des Unterschenkels) [3, 28].

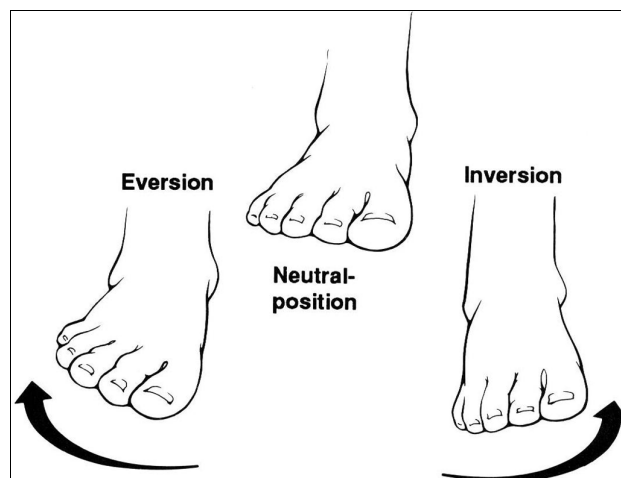


Abbildung 9: Inversion und Eversion des Fußes [Alexander, 1991]

Die Bewegungen in der Transversalebene werden als Adduktion und Abduktion bezeichnet. Eine Abweichung des Vorfußes in Bezug auf den Rückfuß hin zur Mittellinie in der Transversalebene wird als Adduktion bezeichnet. Wird der Vor-

fuß von der Mittellinie in der Transversalebene wegbewegt, spricht man von einer Abduktion (Abb. 10) [3, 138].

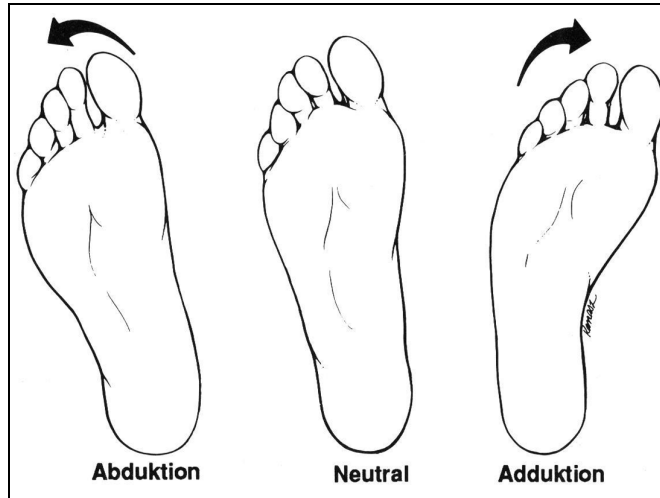


Abbildung 10: Adduktion und Abduktion des Fußes [Alexander, 1991]

Supination und Pronation beschreiben eine simultane Bewegung in allen drei Hauptebenen. Die Supination ist eine Kombinationsbewegung aus Adduktion, Inversion und Plantarflexion des Fußes. Die Pronation besteht aus Abduktion, Eversion und Dorsalflexion des Fußes [3]. Zwipp [1994] verwendet für diese komplexe Bewegungen den Begriff der Maultschellenbewegung (Abb. 11).

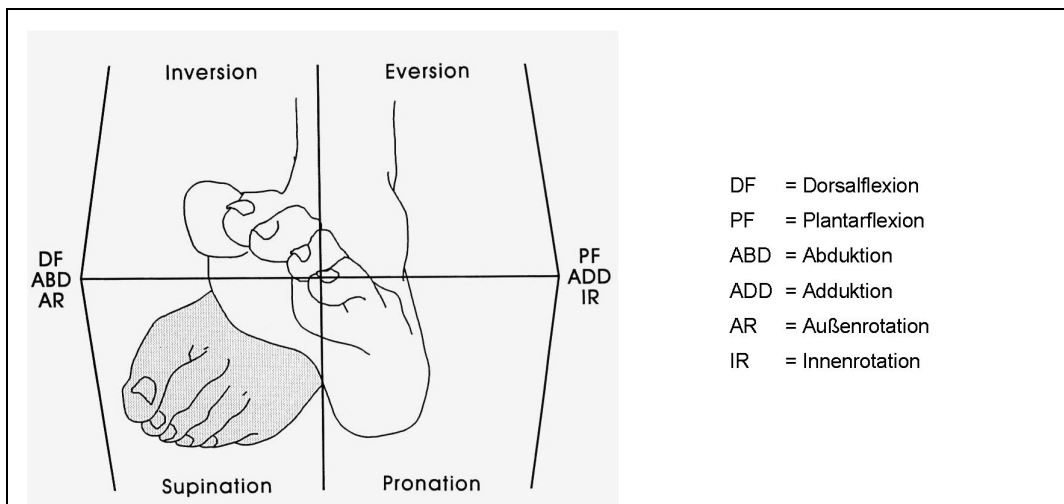


Abbildung 11: Maultschellenbewegung des Fußes [Zwipp, 1994]

In der Sagittalebene betragen die normalen, passiven Bewegungsausmaße für die Dorsalextension 20 – 30° und für die Plantarflexion 40– 60° [23, 41, 64]. In der Transversalebene ist eine Adduktion von etwa 30° und eine Abduktion von etwa 15° möglich. Das passive Bewegungsausmaß in der Frontalebene beträgt für die Eversion 15 – 20° und für die Inversion 20– 25° [35]. Eine Pronation des Fußes ist bis etwa 15° möglich, eine Supination bis etwa 35° [23, 124].

1.2.3.2 Mechanik des Fußes beim Stehen

Das entspannte, ruhige Stehen ist ein ausgesprochen dynamischer Zustand mit langsamen, kleinen Bewegungen des Körperschwerpunktes. Beim auf dem Boden ruhenden Fuß wird das Körpergewicht über die beiden oberen Sprunggelenke auf die Tali geleitet und gemäß der Konstruktion des Fußskelettes beiderseits auf das Tuber calcanei sowie auf den Vorfuß übertragen [28]. Die Fußsohle, besonders unter Ferse und Zehenballen, wirkt als viskoelastischer Puffer und verteilt die Kräfte der belasteten Skelettpunkte auf eine ausgedehnte Bodenkontaktfläche [28, 111]. Druckrezeptoren der Sohlenhaut, propriozeptive Sensorik in den Gelenkstrukturen und Spannungssensoren in Sehnen und Muskeln erfassen Bewegungen und Erschütterungen des Bodens und lösen automatisch kleine Korrekturbewegungen aus [28].

Das Lot des Körpergewichtes liegt beim zwanglosen Stehen ungefähr in der Mitte zwischen beiden Füßen im Bereich des Os naviculare. In dieser Stellung muß die Achillessehne durch ihren Zug das Gleichgewicht stabilisieren [26, 133].

Die anatomische Form des statisch belasteten Fußes bleibt ohne die Mitwirkung der Unterschenkel- und Fußmuskeln durch nichtmuskuläre, passive Elemente erhalten. Die Muskeln sind jedoch nötig, um die dynamischen Kräfte beim Stehen und Gehen aufzufangen, um den Fuß an Bodenunebenheiten anzupassen und um das Gleichgewicht zu erhalten [28].

1.2.3.3 Mechanik des Fußes in Bewegung

Ein Ziel der Biomechanik ist die Quantifizierung der menschlichen Bewegung, das heißt sowohl den Bewegungsablauf als auch die wirkenden äußeren Kräfte zu messen. Aufgrund dieser Messungen kann der Gang durch sogenannte Parameter beschrieben werden. Es sind zwei Arten der Messung notwendig, um eine vollständige Beschreibung des Ganges zu erhalten. Die kinematische Messung ist die Messung der Positionen und Bewegungen der einzelnen Körpersegmente. Die kinetische Messung zeichnet die Bodenreaktionskräfte und die Druckverteilung unter dem Fuß während der Standphase auf [88, 97].

Der Bewegungsablauf beim Geh-Akt (Kinematik) beinhaltet als Grundelement den Gangzyklus. Dieser umfaßt den ganzen Doppelschritt, d.h. den Zeitraum zwischen zwei Fersenauftritten desselben Fußes. Das bedeutet für den einzelnen Fuß eine Standphase (etwa 60 % des Zyklus) und eine Schwungphase (etwa 40 % des Zyklus) [28]. Die Bewegungen in den Gelenken des Fußes während des Gangzykluses werden entweder direkt mit Hilfe von Goniometern gemessen oder indirekt durch die Erfassung der Raumkoordinaten von definierten anatomischen Körperpunkten (Videobildverarbeitung) [88].

Ein Gangzyklus läuft laut Debrunner [1998] folgendermaßen ab: Kurz vor dem Auftreten steht der Fuß im oberen Sprunggelenk in einer Dorsalflexion von 2 – 3°, nach dem Auftreten erfolgt eine rasche Plantarflexion bis ungefähr 7°. Während der vollen Sohlenbelastung dreht sich der Unterschenkel im oberen Sprunggelenk über den Talus nach vorne. Dies führt zu einer zunehmenden Dorsalflexion, die beim Abheben der Ferse 10° erreicht. Vom Abheben der Ferse bis zum Abstoßen der Zehen erfolgt erneut eine Plantarflexion bis etwa 10° und in der Schwungphase wird der Fuß wieder in eine dorsal flektierte Stellung von 3 – 4° angehoben. Der Fuß ist beim Aufsetzen der Ferse im unteren Sprunggelenk um etwa 3 – 4° invertiert. Während der Fersenbelastung erfolgt bis zum Aufsetzen der Zehenballen eine rasche Eversion bis 7°, die bis zum Abheben der Sohle wieder in eine Eversion von etwa 2 – 3° übergeht. In Inversionsstellung von 4° wird dann der Zehenballen abgestoßen. Der Fuß bleibt in der Schwungphase in leichter Inversionsstellung.

1.2.3.4 Druckverteilung unter der Fußsohle

1.2.3.4.1 Meßverfahren der Druckverteilung unter der Fußsohle

Die Pedobarographie (syn.: Baropedoskopie) ist das Messen von Drücken unter der Fußsohle und gehört zu den kinetischen Untersuchungsmethoden [39, 88, 97]. Die Idee der Druckmessung an der Sohle findet man schon bei Beely [1882]. Der Proband mußte in einen dünnen Sack treten, der mit Gips aus Calciumsulfat gefüllt war, und anschließend wurde die Tiefe des Fußabdruckes studiert.

Elftman [1934] benutzte eine Gummimatte, die durch den Bodendruck elastisch verformt wurde. Bei Betrachtung durch eine darunterliegende Glasplatte wurde die Abflachung der pyramidenförmigen Erhebungen an der Unterseite der Gummiplatte sichtbar (*Abb. 12A*).

Im Jahre 1947 entwickelten Harris und Beath erstmals ein Verfahren, bei dem die Fußsohlendrucke semiquantitativ gemessen werden konnten. Auf der Unterseite einer Gummimatte waren Leisten mit drei verschiedenen Höhen angeordnet und mit Tinte eingefärbt (*Abb. 12C*). Trat ein Patient auf die Matte, so wurden bei leichter Belastung nur die höchsten Leisten auf das Papier gedruckt, bei starker Beanspruchung die Leisten aller Höhen. Zur Eichung verwendeten Harris und Beath einen Kolben, den sie unter definierter Last auf die Gummimatte preßten. Somit war die Angabe der Belastung in kg / cm^2 möglich (*Abb. 12D*).

Holden und Muncey [1953] bauten drucksensible Elemente in Schuhe ein und maßen somit die Drücke, die beim Gehen entstanden.

Barnett [1954] maß zur Bestimmung der Sohlenbelastung die elastische Vertikalverschiebung von senkrecht stehenden Stempeln. Das unterschiedliche Vorstehen der Stempel an der Unterseite der Apparatur konnte direkt gemessen werden oder die Bestimmung erfolgte durch die Länge der Schatten unter schrägem Lichteinfall (*Abb. 12B*).

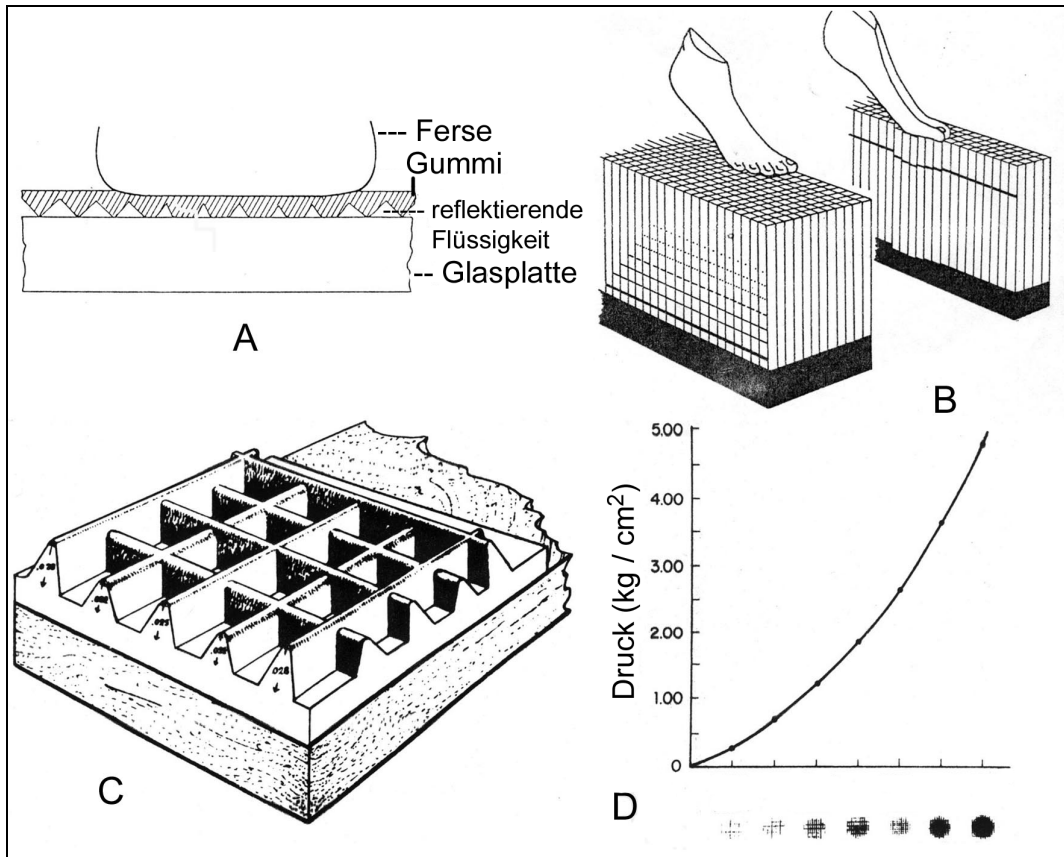


Abbildung 12: Druckmessung mit Gummimatte [Elftman, 1934]; B: Druckmessung mit verschieblichen Stempeln [Barnett, 1954]; C: Druckmessung mit der Harris-Gummimatte [Silvino, 1980]; D: Harris-Druckkurve [Silvino, 1980]

Bauman und Brand [1963] verwendeten für die elektrische Messung des Bodendruckes Kondensatoren mit elastischem Dielektrikum. Im Gegensatz zu Holden und Muncey [1953] wurden die Drucksensoren aber nicht in den Schuh eingebaut, sondern direkt auf die Fußsohle geklebt.

Lereim und Serck-Hanssen [1973] entwickelten dieses Verfahren weiter. Sie konstruierten Kondensatoren, die in Einlegesohlen geklebt wurden. So war es möglich die Drücke in kg / cm^2 an jedem gewünschten Punkt der Fußsohle zu messen.

Der Nachteil dieser elektrischen Druckmessung war bei allen Modellen, dass der Druck unter der Fußsohle nur unter isolierten Punkten gemessen werden konnte. Außerdem wurde eine sehr komplexe und teure Ausrüstung benötigt.

Arcan und Brull [1976] entwickelten aus diesem Grund ein optisches System, das die Photoelastizität einer dünnen Plastikschiicht zur Messung des lokalen Druckes benutzt. In Abständen von 1 – 2 cm erhielten sie Druckwerte, die statisch oder dynamisch ausgewertet werden konnten.

Scranton und McMaster [1976] verwendeten eine Plastikmatte, die flüssige Kristalle enthielt, welche die Fähigkeit hatten, ihre Farbe zu ändern, abhängig vom Druck, der auf den Kristallen lastete. Der Nachteil dieses Systems lag jedoch darin, dass diese Flüssigkristalle auch temperatursensibel waren.

Betts und Duckworth [1978] entwickelten das Podometer (syn. Pedoskop), welches lange Zeit als gängigstes und am weitesten verbreitetes Instrument zur Erfassung der statischen Druckverteilung unter dem Fuß galt (Abb. 13) [97].

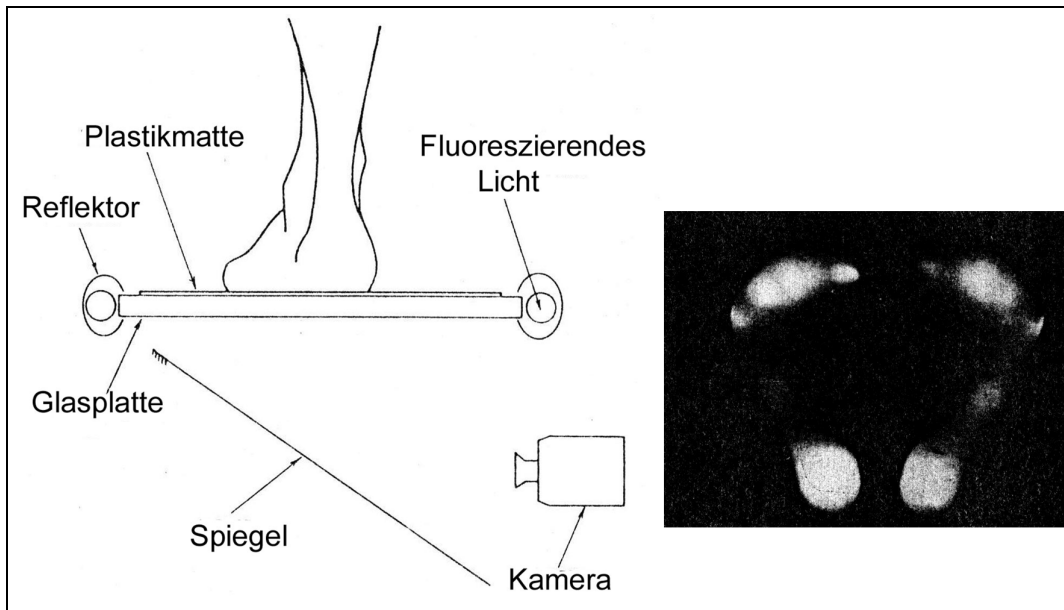


Abbildung 13: Pedoskop nach Duckworth und Graustufenbild des Fußabdruckes [mod. nach Duckworth, 1982]

Der Proband steht auf einer Glasplatte, die tangential seitlich beleuchtet wird. Zwischen Fußsohle und Glasplatte liegt eine lichtundurchlässige, lichtreflektierende Plastikmatte. Das über die Kanten der Glasplatte einstrahlende Licht wird vollkommen innerhalb der Glasplatte zwischen der Ober- und Unterseite des Glases reflektiert. Steht der Patient auf der Plastikmatte, so wird diese auf die Glasplatte gepreßt. Die Totalreflexion wird an den belasteten Stellen verhindert,

weil das Plastik einen höheren Refraktionsindex als Glas hat. Das Licht bricht aus diesem Grund aus der Glasplatte aus und wird nach unten reflektiert. Mit einem in einem 45° zur Glasplatte montierten Spiegel werden diese Lichtstrahlen aufgefangen. Je größer der Druck ist, der auf die Plastikmatte wirkt, desto mehr wird diese gegen die Glasplatte gepreßt, desto intensiver ist die Reflexion. Die Helligkeit der auf den Spiegel projizierten Lichtpunkte ist proportional zum applizierten Druck [17, 19, 38, 37]. Das auf den Spiegel projizierte Bild, das aus Lichtpunkten verschiedener Helligkeit besteht, wird mit einer monochromen Videokamera aufgenommen. Über ein Interface werden die unterschiedlichen Grautöne in sieben Farbtöne umgewandelt, die über einen Farbmonitor dargestellt werden. Zur Kalibrierung des Systems verwendeten Betts und Duckworth einen Metallzylinder, der mit definiertem Luftdruck auf die Plastikmatte gepreßt wurde. Die Helligkeit der Lichtpunkte nahm proportional zum applizierten Luftdruck zu. Somit konnten den einzelnen Farbbanden auf dem Farbmonitor Drücke zugeordnet werden [17, 18, 19].

Aritomi et al [1983] entwickelten die „Fuji-Pre-scale-Folie“, welche aus zwei Schichten bestand. Unterhalb der oberen Schicht lagen Mikrokapseln von unterschiedlicher Größe, die einen farbproduzierenden Stoff enthielten. Bei geringer Belastung rupturierten nur die größten dieser Mikrokapseln und färbten die untere Schicht ein. Bei größerer Belastung rupturierten auch die kleineren Mikrokapseln und die untere Schicht wurde intensiver angefärbt.

Ein modernes und universelles Gerät zur statischen und dynamischen Druckverteilungsmessung und Ganganalyse ist das auf dem kapazitiven Meßprinzip aufgebaute EMED-System, dessen Entwicklung vom Bundesministerium für Technologie unterstützt wurde (*Abb. 14*).

In eine Druckverteilungsmeßplatte, die im Fußboden eingelassen ist, sind Meßfühler matrixförmig in Zeilen angeordnet. Die Sensordichte beträgt je nach Modell zwischen 1 und 9 Sensoren pro cm^2 (insgesamt bis zu 6000 Sensoren) die Meßfrequenz liegt zwischen 25 bis 100 Hz [59, 97, 98]. Die Grundgröße, die von einer Druckmeßplattform gemessen wird, ist der Druck in jedem Sensor als Funktion der Zeit. Aus diesem Wert können der zeitliche Verlauf der Vertikal kraft, der Fläche unter Belastung und der Drücke berechnet werden. Diese drei

Grundgrößen können nicht nur für den Gesamtfuß, sondern auch gesondert für die Fußbereiche Rückfuß, Mittelfuß, Vorfuß und Zehenbe reich zu jedem Zeitpunkt des Abrollvorgangs analysiert werden [97]. Die gemessenen Werte werden direkt über einen Farbmonitor ausgegeben und der dynamische Abrollvorgang läßt sich auf dem Bildschirm „reanimieren“.

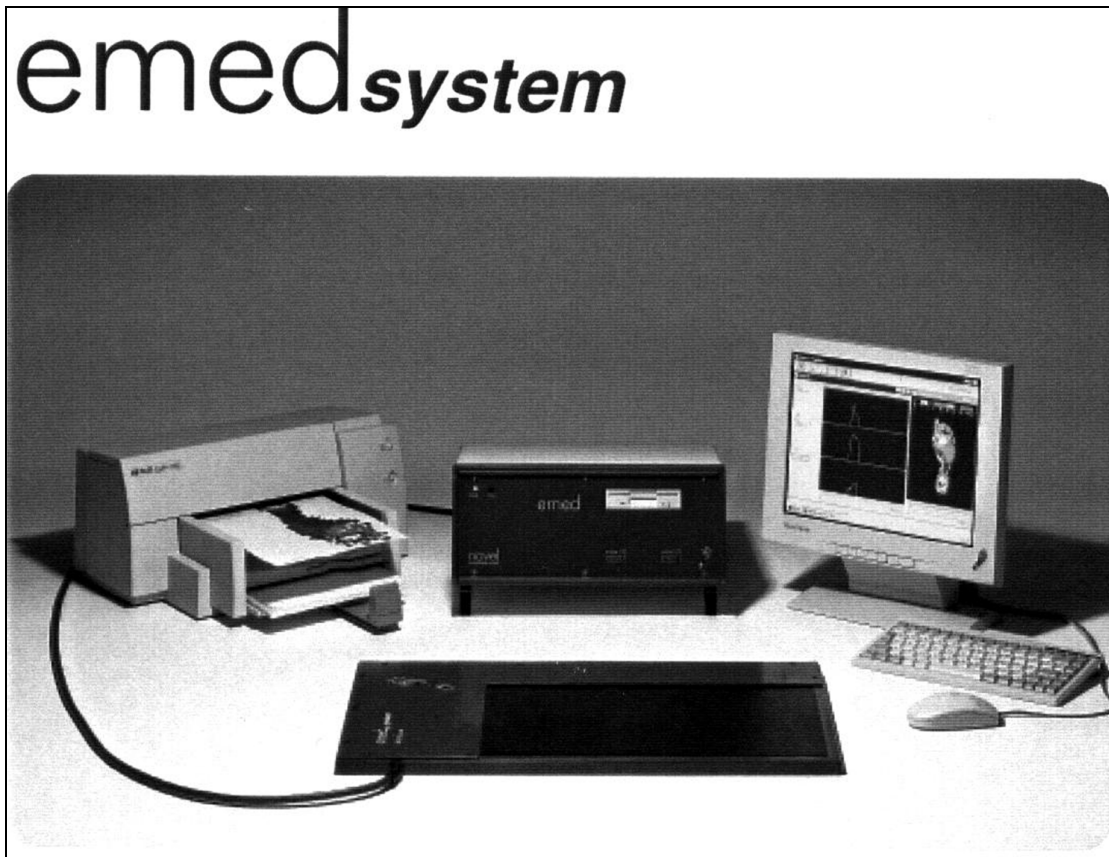


Abbildung 14: EMED-System

1.2.3.4.2 Druckverteilung unter der Fußsohle im Stehen

Messungen der statischen Druckverteilung auf die verschiedenen Regionen der Fußsohle findet man bei Elftman [1934], Stott et al [1973], Müller-Limmroth et al [1977], Duckworth et al [1982] und vielen anderen Autoren.

Durch die Anwendung kapazitiver Druckmeßverfahren (z.B. EMED-System) konnte gezeigt werden, dass es beim Fuß die Dreipunktunterstützung (Ferse und Metatarsalköpfchen I und V), wie sie von DuVries [1959], Kapandji [1985] und Pisani [1998] beschrieben wurde, nicht gibt. Die Untersuchungen von Hennig und Milani [1993] zeigen, dass die Hauptlast im Vorfußbereich auf dem Os metatarsalia III liegt. Das Os metatarsale III wird mit 8 N/cm^2 belastet, während die Ossa metatarsalia I und V jeweils mit 6 N/cm^2 belastet werden (Abb. 15).

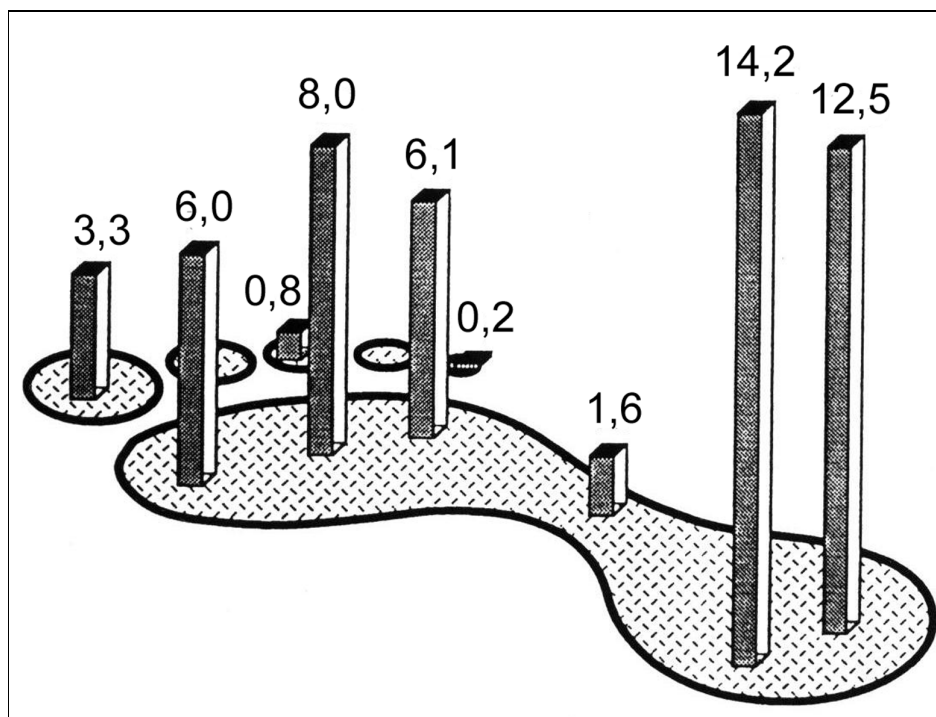


Abbildung 15: Druckverteilung beim beidbeinigen Stand in N/cm^2 [mod. nach Hennig, 1993]

Hennig und Milani [1993] sprechen deshalb von einer Zweipunktunterstützung des Fußes in der Ferse und im mittleren Vorfußbereich. Luger et al [1999] stellten bei ihren Untersuchungen fest, dass die Köpfchen der Ossa metatarsalia II – IV mehr Last tragen als die Köpfchen der beiden äußeren Metatarsalknochen.

Die Belastung der Metatarsalköpfchen hängt von der Körperhaltung ab. In der Normalhaltung werden, wie oben beschrieben, vor allem die mittleren Strahlen belastet. In leichter Rückenlage wird die Belastung des Metatarsale I geringer, bei Vorlage wird der erste Strahl zunehmend mehr belastet. Die Belastung des zweiten Strahles bleibt bei Gewichtsverlagerungen ungefähr gleich, was ein Ausdruck für die besondere Stabilität des zweiten Tarso-Metatarsalgelenkes ist [28]. Das Verhältnis der Belastung zwischen medial und lateral sowie zwischen Vorfuß und Rückfuß liegt normalerweise bei eins [37].

1.2.3.4.3 Druckverteilung unter der Fußsohle beim Gehen

Entsprechend den Bewegungen des Fußes während der Standphase wird zuerst die Ferse belastet. Hierauf senkt sich der Vorfuß auf den Boden. Nach rund 340 ms wird die Ferse abgehoben und nachfolgend wird der Vorfuß und dann die Zehen stark belastet. Das Zentrum der Belastung wandert beim Abrollen des Fußes zunächst von der Fersenmitte nach vorne in Richtung Ossa metatarsalia III und IV, biegt dann nach medial um und endet zwischen den ersten beiden Zehen [28].

Neuere Untersuchungen [61, 89] haben auch hier gezeigt, dass sich der Fuß nicht auf das „Dreibein“ Ferse, Metatarsale I und V abstützt. In der Standphase sind die Maximaldruckwerte der mittleren Metatarsalköpfchen gegenüber den Köpfchen I und V deutlich erhöht (*Abb. 16*). In der Abstoßphase verschiebt sich die Hauptbelastung unter die Kuppe der Großzehe und unter die Köpfchen der Ossa Metatarsalia II und III. Die Köpfchen des ersten und fünften Strahles sind dabei weniger belastet. Unter der Ferse zentral beträgt der Druck 11 – 40 N/cm². Unter der Großzehe werden Werte von 25 – 40 N/cm² erreicht [28].

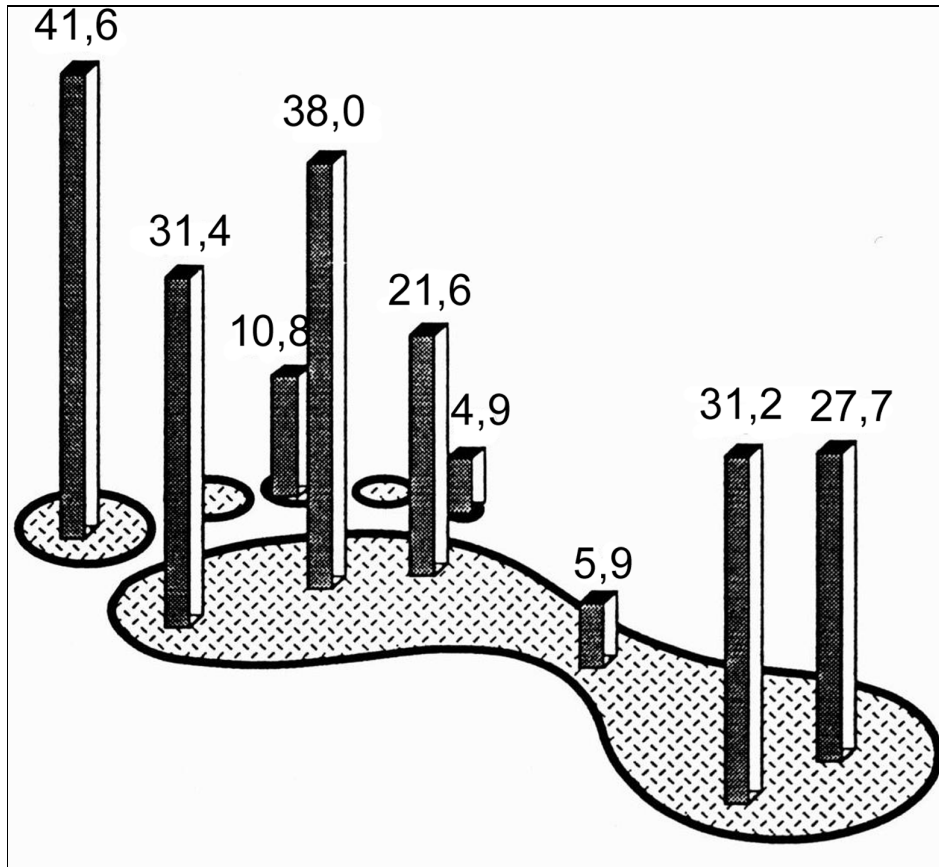


Abbildung 16: Maximaldruckverteilung in Gehen in N / cm² [mod. nach Henning, 1993]

1.2.3.5 Wölbungen des Fußes

Ein Charakteristikum des menschlichen Fußes ist die Aufwölbung des Fußskelettes zwischen Calcaneus und der Reihe der Metatarsalia [28]. Einige Autoren [33, 72, 73, 116, 154, 172] sprechen von einer Gewölbstruktur und dem Fußgewölbe.

„Ein echtes Gewölbe zeichnet sich durch die Keilform seiner Bausteine aus, die ohne Bindemittel so zusammengefügt sind, daß sie sich gegenseitig selbst tragen. Das Eigengewicht des Gewölbes und seine zusätzliche Belastung werden durch die Fußpunkte des Gewölbes auf den Boden übertragen. Die einzelnen Steine sind deshalb keilförmig geschnitten“

Lanz [1972]

Beim Fuß handelt es sich aber nicht um eine Gewölbstruktur. Bei einer echten Gewölbekonstruktion ohne Einzelbindung der Glieder untereinander würde durch das Körpergewicht ein sehr starker Druck am Bogenscheitel mit entsprechend hohem Seitenschub hervorgerufen werden. Dabei könnten die Fußpunkte des Gewölbes diesem Seitenschub nicht widerstehen, da diese nicht wie bei einem Gewölbbogen der Technik zwischen festen Widerlagern eingeklemmt sind. Beim Fuß verhindern plantare Verspannungen den Einbruch der Wölbung [79]. Es ist deshalb korrekter von Fußwölbungen zu sprechen [28, 79, 117].

In Längsrichtung bildet der Fuß zwei Wölbungen aus (Abb. 17). Die mediale Fußwölbung wird von Calcaneus, Talus, Os naviculare, Ossa cuneiformia und den Ossa metatarsalia I – III geformt. Der Talus reitet hinten auf dem Calcaneus, dadurch wird der mediale Pfeiler in der hinteren Fußhälfte vom Boden abgehoben [28, 154]. Das Os naviculare bildet den Bogenscheitel und liegt 15 – 18 mm über dem Untergrund [72, 73]. An der lateralen Fußwölbung sind Calcaneus, Os cuboideum und Os metatarsale IV und V beteiligt. Der laterale Bogen ist nur 3 – 5 mm hoch [73].

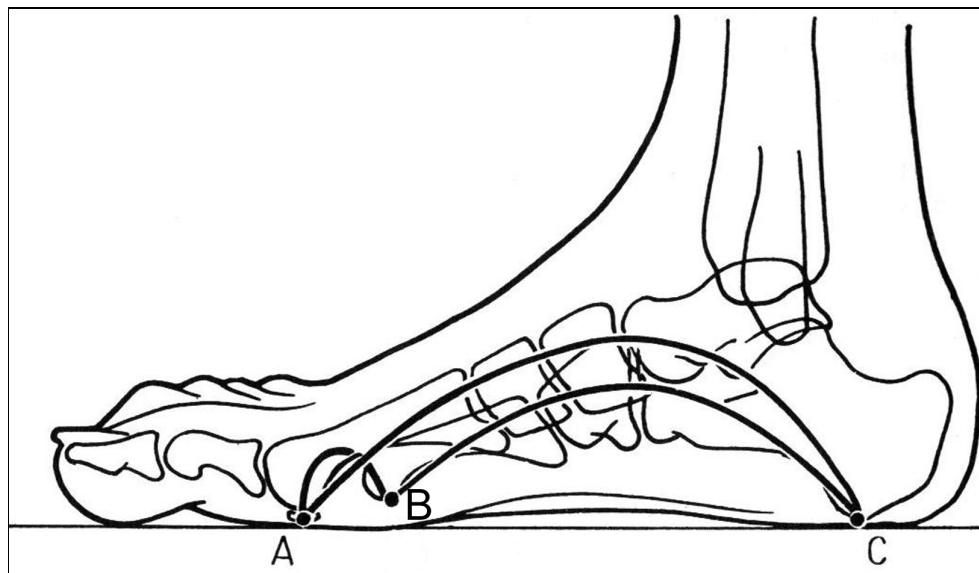


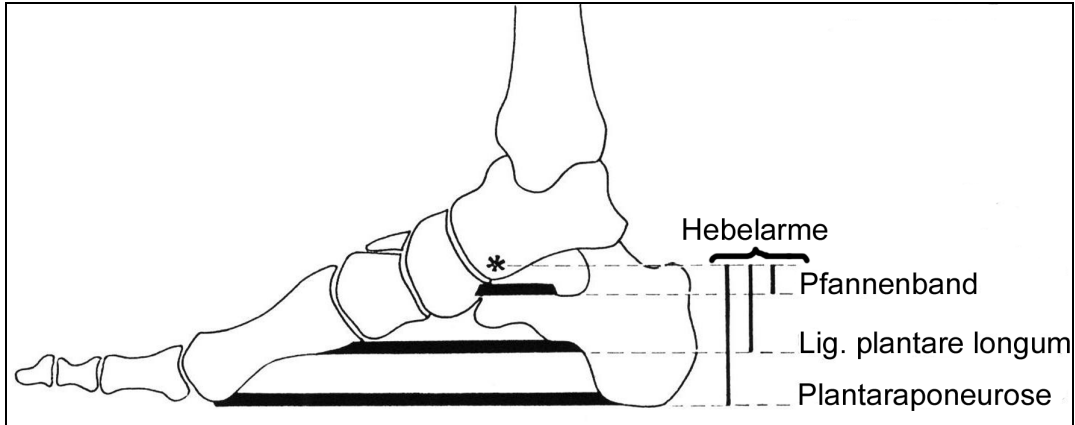
Abbildung 17: A-C = mediale Längswölbung; B-C = laterale Längswölbung; A-B = Querwölbung [mod. nach Kapandji, 1985]

In Querrichtung formen die Ossa cuneiformia und das Os cuboideum einen Querbogen. Dabei stehen das mittlere und das laterale Keilbein mit ihrer Schneide nach plantar. Entgegen einer echten Gewölbekonstruktion zeigt beim Os cuneiforme mediale die Schneide nach oben.

Kapandji [1985] schreibt, dass sich die quere Fußwölbung auf die Köpfchen der Ossa metatarsalia erstreckt. Neuere Untersuchungen [61, 89] zeigen aber, dass die Belastungen sowohl beim Gehen als auch beim Stehen unter den mittleren Metatarsalköpfchen höher sind als unter den äußeren Köpfchen. Aus diesem Grund kann im Bereich der Metatarsalköpfchen keine quere Fußwölbung existieren. Damit ist auch die „Kuppeltheorie“ widerlegt, die besagt, dass die Längswölbungen und die Querwölbungen eine Kuppel bilden mit den Abstützpunkten Calcaneus, Os metatarsale I und II [40, 72, 73, 82].

Die Längswölbungen des Fußes werden hauptsächlich von der Plantaraponeurose aufrecht gehalten [69, 153]. Die Aponeurose entspringt am Calcaneus und strahlt in den plantaren Bandapparat der Zehen, vor allem der Großzehe aus. Durch die Verankerung der Plantaraponeurose am Zehenapparat wird ihre Länge von der Zehenstellung abhängig [28]. Hicks [1954] spricht von einem „toe-extending arch-raising effect“. Bei der Dorsalextension der Großzehe, wie sie in der Abstoßphase beim Gehen auftritt, wird die Plantaraponeurose um 13mm verkürzt. Dadurch wird die mediale Fußwölbung verstärkt und die Höhe der medialen Fußwölbung nimmt um 9 bis 10 mm zu [28]. Mann [1986] bezeichnet diesen Mechanismus als „windlass action“ (engl. Flaschenzug).

Das Ligamentum plantare longum und das Ligamentum calcaneonaviculare plantare (Pfannenband oder Spring-Ligament) sind auch entscheidend an der Verspannung der Fußknochen beteiligt (*Abb. 18*) [69, 154].



*Abbildung 18: Plantares, passives Verspannungssystem der Längswölbungen. Auf die mit * markierte Stelle projiziert sich der höchste Punkt der Wölbung [nach Tillmann, 1977]*

Die passive, plantare Verspannung der Längswölbungen wird durch ein aktives Verspannungssystem unterstützt. Dieses System besteht aus den Muskeln der Planta pedis sowie den Zehenflexoren [28,79].

1.3 Verletzungen der distalen Fußwurzel

1.3.1 Verletzungsarten und ihre Entstehung

1.3.1.1 Frakturen

An den Fußwurzelknochen gibt es Prädilektionsstellen für Frakturen. Dihlmann et al [1992] haben für den Fuß drei Frakturlinien entwickelt, die bestimmten Unfallmechanismen zugeordnet werden können. Dabei können diese Frakturlinien unterschiedlich lange ausgeprägt sein.

Die laterale Frakturlinie findet sich vorwiegend bei Supinationstraumen (Abb. 19A). Traumatisierende Supinationen verwringen die laterale Fußsäule, und es kommt zu Frakturen des Processus anterior calcanei, des Os cuboideum, des lateralen Randes des Os naviculare und des 4. und 5. Strahles.

Die mediale Frakturlinie ist bei Unfällen mit axialem Stauchungsmechanismus nachzuweisen. Bei Stürzen auf den plantarflektierten Fuß entstehen Frakturen an den Basen der Ossa metatarsalia I und II, am Os cuneiforme mediale und intermedium, am lateralen Rand des Os naviculare, an der Dorsalseite des Os cuboideum und am Processus anterior des Calcaneus. (Abb. 19B).

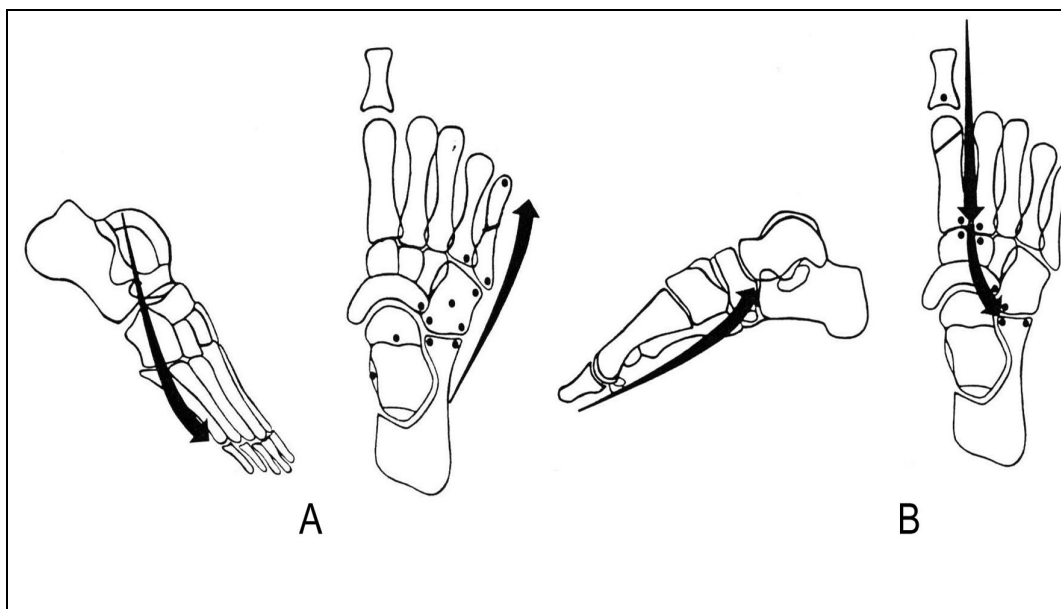


Abbildung 19: A: Supinationstrauma und laterale Frakturlinie; B: Plantarflexionstrauma und mediale Frakturlinie [nach Dihlmann et al, 1992]

Die transversale Linie ist nach Fußtraumen im Chopart-Gelenk zu sehen. Es kommt zu Frakturen an den Hinterkanten des Os naviculare und des Os cuboideum sowie an den Vorderkanten des Talus und des Calcaneus.

1.3.1.1.1 Fraktur des Os naviculare

Frakturen des Os naviculare sind die häufigsten Frakturen des Mittelfußes [22]. Insgesamt machen Kahnbeinfrakturen aber nur 0.29 % aller Frakturen aus [44].

Es werden vier Typen von Kahnbeinfrakturen unterschieden [29, 95]:

- Dorsale Abscherfrakturen (chip fractures) (*Abb. 20A*)
- Frakturen an der Tuberositas ossis navicularis (*Abb. 20 B*)
- Frakturen des Kahnbeinkörpers mit/ohne Dislokation (*Abb. 20 C/D*)
- Ermüdungsfrakturen

Dorsale Abscherfrakturen sind die häufigsten Kahnbeinfrakturen. Sie entstehen gewöhnlich durch ein akutes Plantarflexions / Inversionstrauma, bei dem das Lig. talonaviculare einen Teil des dorsalen Os naviculare abreißt [29, 139].

Frakturen an der Tuberositas entstehen bei akuter Eversion des Fußes, die zu einem erhöhten Zug der Sehne des M. tibialis posterior führt. Dies resultiert in einem knöchernen Abriß der Tuberositas ossis navicularis [29, 110].

Die rein axiale Stauchung kann das Os naviculare in ein plantares und ein dorsales Fragment teilen, wobei beide Fragmente meist wenig disloziert oder eingestaucht sind. Eine Kombination von axialer und plantarer Belastung führt zu einer Frakturform, bei der die Frakturlinie von dorso-lateral nach plantar-medial verläuft. Es entsteht ein großes Fragment, das oft nach dorso-medial, manchmal nach dorso-lateral [142] disloziert ist. Es kommt zu einer Subluxation, gelegentlich auch zu einer Luxation im Talonavicular-Gelenk. Bei lateraler Stauchung entstehen zentral oder lateral gelegene Impressionsfrakturen [74, 133].

Ermüdungsfrakturen (Streßfrakturen) treten hauptsächlich bei Sportlern der Sprung- und Sprintdisziplinen auf [54, 44]. Als Ursache für das Auftreten von Streßfrakturen werden Diskrepanzen zwischen Belastung und Belastbarkeit bei übermäßigen bzw. ungewohnten Beanspruchungen angesehen [54].

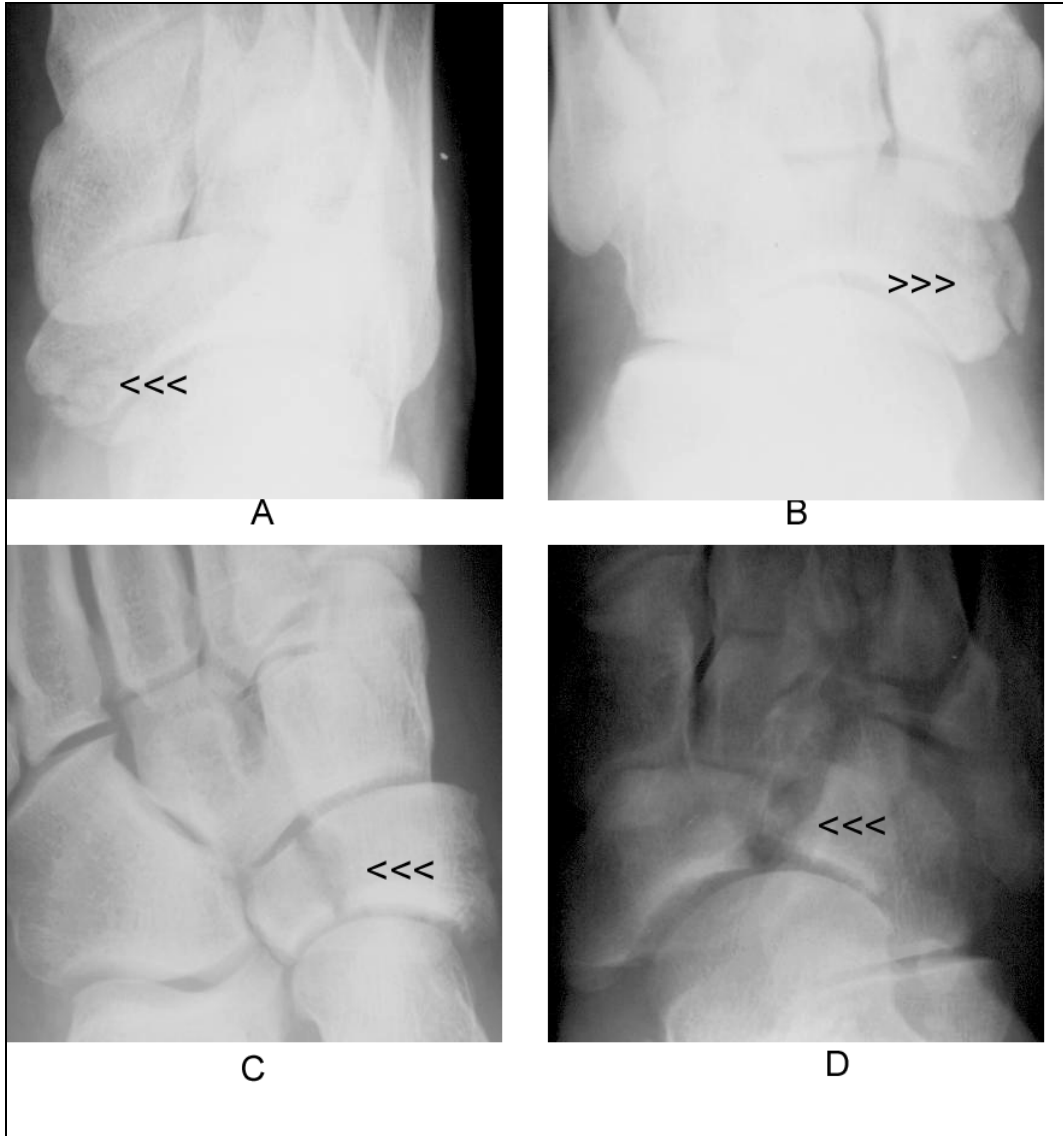


Abbildung 20: A: chip fracture; B: Fraktur der Tuberositas ossis navicularis; C: undislozierte Kahnbeinkörperfraktur; D: dislozierte Kahnbeinkörperfraktur

1.3.1.1.2 Fraktur des Os cuboideum

Isolierte Frakturen des Os cuboideum sind sehr selten [70, 74, 121]. Aufgrund von straffen Kapsel- und Bandverbindungen und der Artikulation mit fünf anderen Fußknochen treten meist Begleitverletzungen in Form von Avulsionsfrakturen am Os naviculare oder Frakturen des Processus anterior des Calcaneus oder der Basis des Metatarsale IV und V auf [121]. Cuboidfrakturen findet man auch im Rahmen von Chopart-Luxationsfrakturen [67, 133].

Die isolierte Fraktur des Würfelbeines entsteht durch den sogenannten „Nußknackermechanismus“, durch direkte Gewalteinwirkung bei Plantarflexion und lateralseitiger Abknickung des Fußes, wie sie beim Fall aus großer Höhe oft vorkommt [22, 110]. Das Os cuboideum wird dabei zwischen dem Processus anterior des Calcaneus und der Basis vom Metatarsale IV und V wie mit einer Zange eingeklemmt [67, 70, 133].

1.3.1.1.3 Fraktur der Ossa cuneiformia I – III

Isolierte Frakturen an den Keilbeinen sind ebenfalls sehr selten. Gewöhnlich entstehen diese Frakturen durch direkte Gewalteinwirkung [22, 29]. Oft ist die Fraktur des Os cuneiforme mediale mit einer Luxation im Lisfranc-Gelenk vergesellschaftet [22, 110, 136].

1.3.1.2 Luxationen und Luxationsfrakturen

1.3.1.2.1 Chopart-Luxation / Luxationsfraktur

Vollständige Luxationen im Chopart-Gelenk ohne Frakturen sind äußerst selten [22, 77, 148]. Häufiger gibt es Teilluxationen im Talonavicular-Gelenk mit Abrißfrakturen und Frakturen des Os naviculare. Die Luxation im Calcaneocuboid-Gelenk ist selten und tritt meist in Verbindung mit einer Calcaneusfraktur auf [22, 29]. Aufgrund der kräftigen Band- und Kapselführung im Chopart-Gelenk, müssen extreme Kräfte auf den Fuß einwirken, um eine Luxation / Luxationsfraktur in dieser Gelenklinie hervorzurufen [148, 170]. Zwipp [1994] führt als Unfallursachen den Verkehrsunfall mit Polytrauma (49%) und den Sturz aus großer Höhe (42%) auf. Das lokale Bary-Trauma im Sinne der Überrollverletzung ist in 9% der Fälle die Unfallursache. Dabei sind Verletzungen des Chopart-Gelenkes häufig mit Verletzungen des Lisfranc-Gelenkes sowie mit Kettenverletzungen der unteren Extremität vergesellschaftet, was auf eine hohe Energie zum Zeitpunkt des traumatisierenden Momentes hindeutet [170].

Bei Verkehrsunfällen kommt es zu einer massiven Intrusion des Fahrgastraumes. Es kommt zu einer Verwringung der Füße zwischen der Pedalerie. Dabei sind die Füße einer extremen axialen Varus-, Valgus- und rotatorischen Kräfteinwirkung ausgesetzt [78, 126, 129]. Durch Einklemmung im Fußraum des Fahrzeuges werden Vor- und Rückfuß fixiert und forcierte Kräfte zerstören das Chopart-Gelenk im Sinne der Ab- und Adduktion [148, 170]. Axiale Stauchungen im Augenblick der Luxation durch Energien der Dezeleration oder Intrusion führen zu stößelartigen Impaktionen am Calcaneus, Taluskopf, Os naviculare und Os cuboideum. Dabei verläuft die zerstörende Gewalt zusätzlich durch das Chopart-Gelenk und zerreißt auf der biegebeanspruchten Seite zumindest die kapsuloligamentären Strukturen [170].

Die Klassifikation nach Main und Jowett [1975] unterscheidet nach dem Unfallmechanismus fünf Hauptgruppen der Verletzung des Chopart-Gelenkes:

- mediale Stauchungsverletzung nach forcierter Adduktion des Vorfußes;
- laterale Stauchungsverletzung nach forcierter Abduktion des Vorfußes;
- longitudinale Stauchung bei axial einwirkender Kraft;
- plantare Stauchung durch über den Vorfuß wirkende Plantarflexion;
- direkte Quetschtraumata.

Zwipp [1994] unterscheidet sechs typische Luxationsmechanismen, je nach dem welchen Weg die Kraft durch das Chopart-Gelenk durchläuft (Abb. 21):

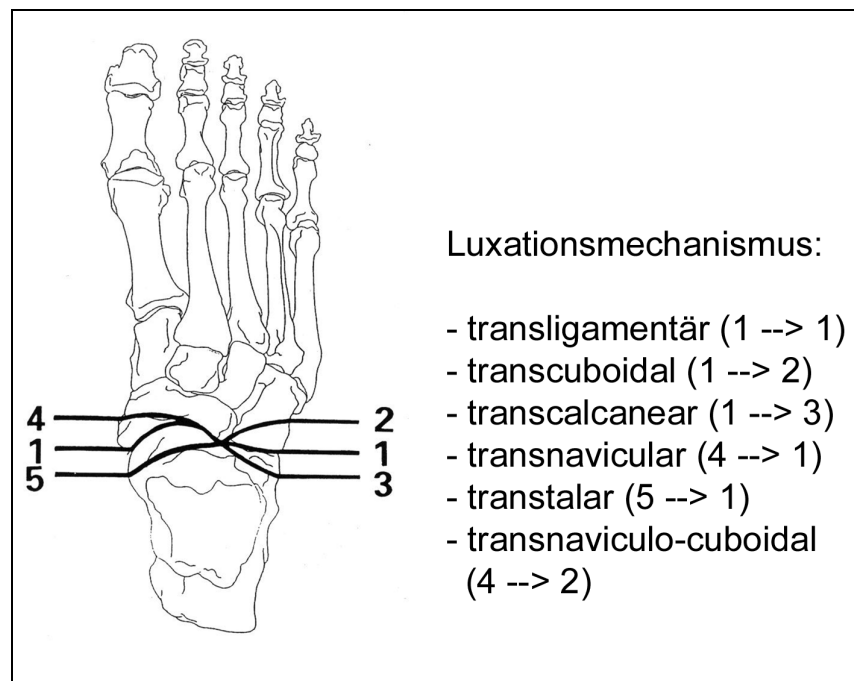


Abbildung 21: Klassifikation der Chopart-Luxationen / Luxationsfrakturen nach dem Weg der luxierenden Kraft [mod. nach Zwipp, 1994]

Bei der transcuboidalen Chopart-Luxation verläuft die zerstörende Kraft wie bei der transcalcanearen Luxation quer durch das Chopart-Gelenk. Initial zerstört sie bei forcierter Abduktion des Vor- und Mittelfußes die medialen Kapsel- und Bandstrukturen und gipfelt bei axialer Stauchung in der knöchernen Zerstörung des Os cuboideums bzw. des Processus anterior des Calcaneus. Die laterale Fußsäule wird dabei verkürzt. Für transnaviculare Chopart-Luxationen genügen

geringere Energien, weil die calcaneo-cuboidalen Ligamente bei Vorfuß-Adduktions-Streß leicht reißen. Bei fortgesetzter Gewalteinwirkung kommt es zur knöchernen Zerstörung des Os naviculare. Dieser Luxationstyp kommt am häufigsten bei Chopart-Luxationen vor. Bei der transtalaren Chopart-Luxation wirken erhebliche Stauchungskräfte des Cuneiformia-Naviculare-Blocks auf den Taluskopf, so dass dieser zerbirst oder durch das Os naviculare impaktiert wird. Zur transnaviculo-cuboidalen Chopart-Luxation kommt es beim Hochenergie-Trauma mit forcierter Adduktion und axialer Stauchung durch Dezeleration und Fußraumdeformierung. Die totale transligamentäre Chopart-Luxation ist extrem selten [170].

Diese Klassifikation erlaubt es, den Ort der maximalen Zerstörung pathomechanisch zu erkennen, die Luxationsform zu definieren und damit die notwendige Behandlungsstrategie festzulegen [126, 170].

1.3.1.2.2 Lisfranc-Luxation / Luxationsfraktur

Luxationen im Tarso-Metatarsal-Gelenk sind seltene Verletzungen. Ihre Häufigkeit wird in der Literatur zwischen 0,2 Prozent [1, 24] und 0,9 Prozent [22] angegeben. Sie werden nach Jacques Lisfranc als Lisfranc-Luxationen bezeichnet, obwohl der französische Chirurg nie über solche Verletzungen berichtet hat [29, 159, 170].

Das Lisfranc-Gelenk verbindet die tarsalen und metatarsalen Fußknochen. Die Anordnung der beteiligten Knochen verleiht dem Lisfranc-Gelenk eine hohe Eigenstabilität. Die Schlüsselposition nimmt dabei das Os metatarsale II ein, dessen Basis fest zwischen dem Os cuneiforme mediale und dem Os cuneiforme laterale verankert ist [74, 148, 164, 172]. Die Anordnung der Basen der Ossa metatarsalia verhindert mechanisch eine Dislokation nach plantar [172]. Diese statische Sicherung wird durch starke Ligamente auf der Plantarseite zusätzlich stabilisiert [125]. Die vier lateralen Metatarsalknochen sind durch straffe Bänder miteinander verbunden, was häufig dazu führt, dass die Ossa metatarsalia II – V als Einheit dislozieren, während der 1. Strahl intakt bleibt [51]. Zwischen dem Os metatarsale I und II fehlt diese Bandverbindung. Die Basen dieser beiden Metatarsalknochen werden durch das y-förmige Lisfranc-Ligament stabilisiert

[74, 156, 172]. In Anbetracht dieser starken Sicherung des Lisfranc-Gelenkes sind große Kräfte nötig, um Luxationen bzw. Luxationsfrakturen in diesem Gelenk zu verursachen [24].

Lisfranc-Luxationen entstehen durch direkte oder indirekte Gewalteinwirkungen. Bei der direkten Gewalteinwirkung, wie sie auftritt, wenn ein schweres Gewicht auf den Fuß fällt, kommt es zu einer dorsalen oder plantaren Verschiebung der Metatarsalbasen (Abb. 22). Dabei hängt die Richtung der Dislokation davon ab, wo die Kraft einwirkt [104].

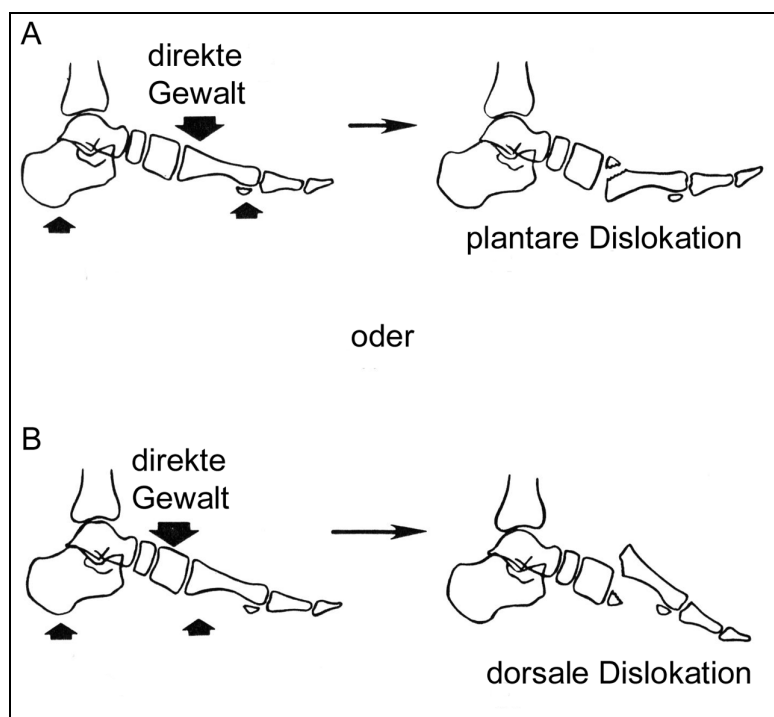


Abbildung 22: Lisfranc-Luxation aufgrund von direkter Gewalteinwirkung; A: direkte Kraft über dem Os naviculare mit plantarer Dislokation; B: direkte Kraft über dem Os metatarsale I mit dorsaler Dislokation [mod. nach Myerson et al, 1986]

Beim indirekten Trauma wird eine axiale Gewalt auf den Fuß ausgeübt, der zum Zeitpunkt des Unfalls gewöhnlich plantarflektiert ist. Die dabei entstehende Hyperplantarflexion des Fußes führt zu einer Zerreiung des dorsalen Bandapparates und der Gelenkkapsel (Abb. 23A und B). Bei strkerer Gewalteinwirkung kommt es auch zu einer Zerreiung des plantaren Bandapparates mit oder ohne Fraktur (Abb. 23 C und D).

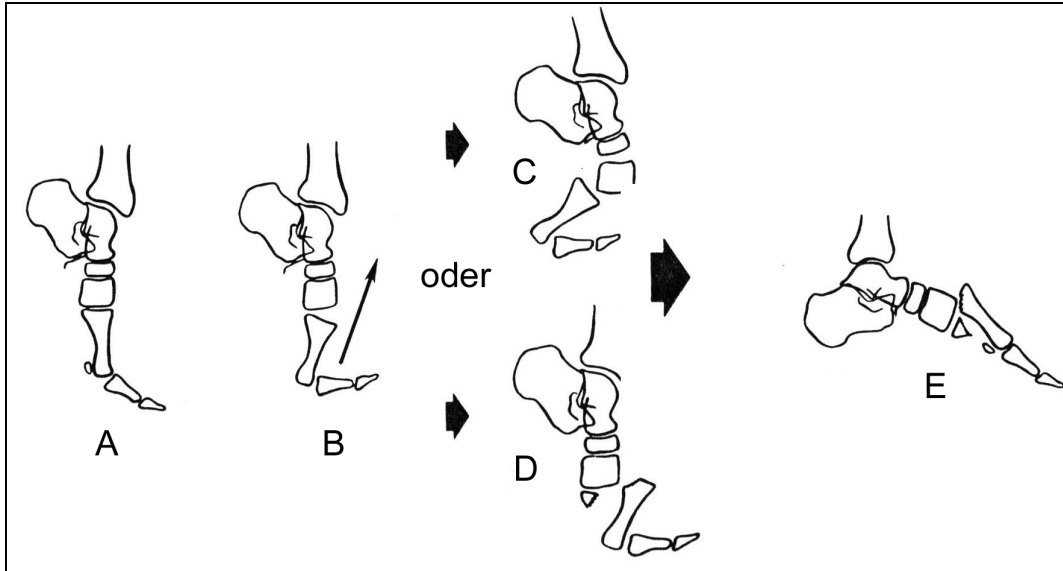


Abbildung 23: Lisfranc-Luxation aufgrund von indirekter Gewalteinwirkung; A: Hyperplantarflexion; B: Zerreißung dorsaler Bandapparat; C: Zerreißung plantarer Bandapparat ohne Fraktur; D: mit Fraktur; E: dorsale Dislokation [mod. nach Myerson et al, 1986]

Die häufigsten Ursachen für indirekte Traumata sind Autounfälle, bei denen axiale Gewalten in Folge der Dezeleration und der Fußraumintrusion auftreten [125]. Motorradunfälle sowie Stürze aus großer Höhe verursachen ebenfalls indirekte Lisfranc-Luxationen [159]. Ein weiteres Beispiel für eine indirekte Verletzung ist das Torsionstrauma, wie es beim Sturz eines Reiters auftritt, der mit seinem Fuß im Steigbügel hängen bleibt, [125, 130, 164].

Myerson [1999] hat in seinen Untersuchungen festgestellt, dass nicht immer große Gewalten nötig sind, um Verletzungen im Lisfranc-Gelenk zu verursachen; „they may also be seen in association with minimal trauma from minor twisting injuries, particularly in athletes and the elderly“.

Isolierte Luxationen im Lisfranc-Gelenk sind selten. Meistens sind diese Verletzungen von Frakturen der Metatarsalknochen oder der distalen Fußwurzelknochen begleitet [159].

Die komplexen Verletzungsmuster im Lisfranc-Gelenk haben zu einer Fülle von Klassifikationen geführt [57, 81, 104, 123, 166]. Im folgenden werden die Klassifikationen von Quénu und Küss [1909] sowie von Hardcastle et al [1982] näher

beschrieben. Die deskriptive Einteilung nach Quénu und Küss [1909] beschreibt drei Formen (Abb. 24):

- Die homolaterale Luxation mit Dislokation aller Metatarsalia in die gleiche Richtung (60-70 % der Fälle).
- Die isolierte Luxation, bei der ein oder zwei der Ossa metatarsalia von den übrigen separiert sind (27 % der Fälle).
- Die divergierende Luxationsverletzung, eine Luxation der Metatarsalia in sagittaler und koronarer Ebene (5 % der Fälle).

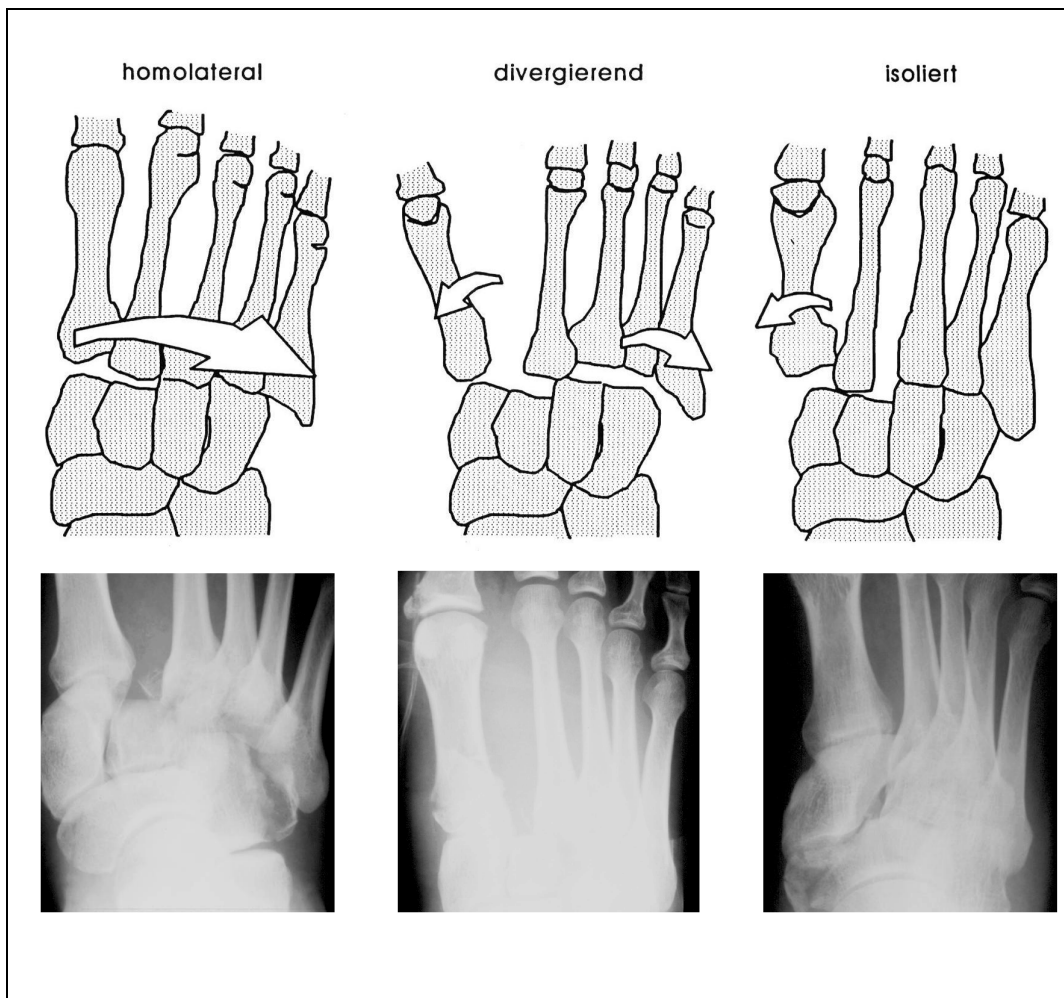


Abbildung 24: Die drei typischen Lisfranc-Luxationsformen [mod. nach Zwipp, 1994]

Diese Klassifikation haben Hardcastle et al [1982] modifiziert und erweitert (Abb. 25):

- Verletzungen des Typs A besitzen eine vollständige Inkongruenz der Lisfranc-Gelenklinie. Die Richtung der Dislokation ist in einer Ebene, entweder sagittal oder koronar.
- Verletzungen des Typs B zeichnen sich durch partielle Inkongruenz aus. Die Verschiebung findet wieder in einer Ebene statt. Beim Typ B₁ ist das Os metatarsale I oder mehrere Ossa metatarsalia nach medial verschoben, beim Typ B₂ sind ein oder mehrere der Ossa metatarsalia II – V nach lateral verschoben, der erste Strahl ist nicht disloziert.
- Bei der divergierenden Luxation Typ C besteht bei partieller (Typ C₁) oder totaler (Typ C₂) Inkongruenz eine mediale Verschiebung des ersten Strahles bei gleichzeitiger lateraler Dislokation einzelner oder aller Ossa metatarsalia [57, 104, 126].

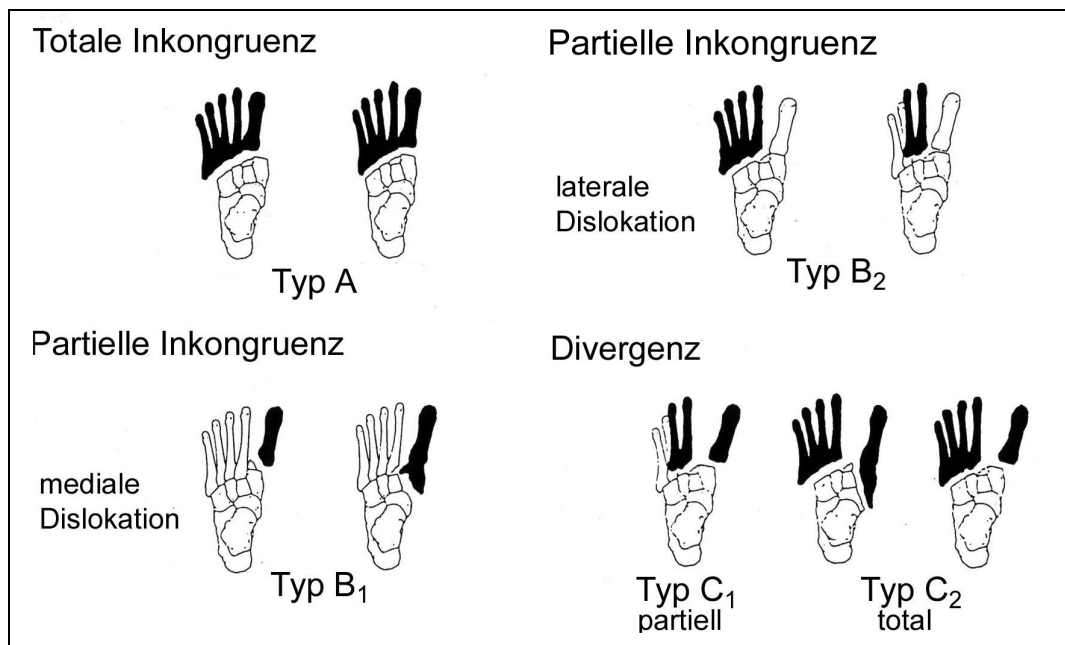


Abbildung 25: Klassifikation der Lisfranc-Luxationen [mod. nach Hardcastle et al, 1982]

1.3.1.2.3 Sonstige Luxationen / Luxationsfrakturen

Isolierte Verrenkungen des Os naviculare sind selten. Sie entstehen zum Beispiel durch Sturz von der Leiter mit plantarflektiertem Fuß [147]. Dabei zerreißen die dorsalen Kapsel- und Bandstrukturen und das Kahnbein, welches im Scheitelpunkt der medialen Längswölbung liegt, disloziert nach dorsal [56]. In den meisten Fällen treten Luxationen des Os naviculare in Verbindung mit einer Fraktur des Kahnbeinkörpers auf [62]. Dhillon und Nagi [1999] sprechen sogar davon, dass eine isolierte Luxation des Os naviculare unmöglich ist und immer im Zusammenhang mit einer Kahnbeinfraktur und/oder einer Luxation im Chopart-Gelenk auftritt.

Ähnlich der Nußknackerverletzung des Würfelbeines, die durch Kompression der lateralen Längswölbung entsteht, kann es durch Kompression der Querwölbung zu einer Luxation des Os cuneiforme intermedium nach dorsal kommen [4, 22, 94]. Der Unfallmechanismus ist meist ein Sturz aus großer Höhe in supinierter und plantarflektierter Fußstellung [16, 90]. Auch hier ist die isolierte Luxation selten und tritt meist im Rahmen von komplexen Fußverletzungen auf [147].

Bei einer Luxation/Luxationsfraktur in der cuneo-naviculären Gelenklinie kommt es zur Dislokation von Mittelfußstrahlen zusammen mit den zugehörigen Keilbeinen nach dorsal oder nach plantar. Als Unfallmechanismus wird die gleichzeitige Längs- und Querstauchung des Fußes angenommen, wie sie beim Einklemmen des Fußes unter dem Pedal auftritt [4].

Die isolierte Luxation des Os cuboideum ist sehr selten [36, 47, 53], weil das Würfelbein fest zwischen Calcaneus und den Metatarsalknochen IV und V verankert ist, und diese Verankerung durch starke Kapsel- und Ligamentstrukturen an der Plantarseite des Fußes gesichert ist [36]. Als Unfallmechanismus wirkt eine axiale Gewalt auf den invertierten und plantarflektierten Fuß [36, 53]. Luxationen des Würfelbeines sind meist mit anderen schweren Verletzungen des gesamten Fußes und der unteren Extremität vergesellschaftet [147].

1.3.2 Diagnostik bei Fußwurzelverletzungen

1.3.2.1 Anamnese

Verletzungen der distalen Fußwurzel entstehen meist durch grobe direkte oder indirekte Gewalteinwirkungen [148]. Unfallursachen von Fußwurzelverletzungen sind sehr oft Verkehrsunfälle, bei denen der Fuß im Fußraum des Fahrzeugs eingeklemmt wird sowie Stürze aus großer Höhe und Überrollverletzungen [126, 170]. Bei Motorrad- und Arbeitsunfällen kommt es ebenfalls oft zu Einklemmungen des Fußes.

Die Kenntnis des Unfallmechanismus gibt Hinweise darauf, welche Anteile des Fußes beim Unfall verletzt worden sein könnten [29]. Forcierte Kräfte bei fixiertem Rück- oder Vorfuß im Sinne der Ab- und Adduktion zerstören vorwiegend das Chopart-Gelenk, während Hyperplantar-Flexionstraumen eher das Lisfranc-Gelenk schädigen [104, 159, 170]. Rein axiale Stauchungen führen oft zu Frakturen der kleinen Fußwurzelknochen [22, 110, 142].

Insbesondere bei polytraumatisierten Patienten ist die Suche nach Fußverletzungen wichtig. Das Übersehen von solchen Verletzungen hat oftmals gravierende Auswirkungen auf das spätere Steh- und Gehvermögen und damit auf Lebensqualität und Arbeitsfähigkeit des Patienten [133].

1.3.2.2 Klinische Untersuchung

Bei der klinischen Untersuchung finden sich bei Fußwurzelverletzungen lokale Druckschmerzhaftigkeit sowie Schwellung und Hämatombildung. Diese klinischen Symptome können örtlich begrenzt sein oder sich über den ganzen Fußrücken erstrecken. Der Patient klagt meist über Schmerzen beim Auftreten und beim Abrollvorgang des Fußes [67]. Die Inspektion im Seitenvergleich zeigt unterschiedliche Fußkonturen und oftmals eine Verkürzung der medialen oder lateralen Fußsäule im Vergleich zum gesunden Fuß [125, 126, 133]. Fehlstellungen des Fußes in fixierter Vorfußabduktion- oder adduktion und / oder in vermehrter Vorfuß-Plantar- / Dorsalflexion deuten auf eine Luxation im Fußwurzelbereich hin [67, 170]. Die Abflachung der Längswölbungen des Fußes bzw. die vermehrte Hohlfußbildung des verletzten Fußes können Zeichen einer plan-

taren bzw. dorsalen Dislokation sein [125]. Die aktive Beweglichkeit des Fußes muß ebenfalls geprüft werden [133].

Die Prüfung von Motorik, Sensibilität und Durchblutung ist unerlässlich. Bei erheblicher Weichteilschwellung muß ein Kompartmentsyndrom des Fußes sicher ausgeschlossen werden. Das führende Symptom des Kompartmentsyndromes ist der inspektorisch auffällige Eindruck einer ausgeprägten, prallelastischen Schwellung des Fußes. Die Durchblutung muß durch digitale Kontrolle des Pulses der Arteria dorsalis pedis und der Arteria tibialis posterior überprüft werden. Gelingt eine digitale Kontrolle der Durchblutung nicht, muß dopplersonographisch der arterielle Blutfluß nachgewiesen werden. Im Zweifelsfall sind wiederholte intrakompartimentelle Logendruckmessungen erforderlich, um ein Kompartmentsyndrom auszuschließen [42, 126, 150].

1.3.2.3 Radiologische Diagnostik

1.3.2.3.1 Konventionelle Standardaufnahmen

Die Knochen des Fußes bilden mehrere longitudinale und transversale Achsen. Die räumliche Anordnung der Knochen erschwert die überlagerungsfreie Abbildung einzelner Knochen oder macht sie sogar unmöglich [127, 146].

Als Standardaufnahmen für den Mittel- und Vorfuß sind Aufnahmen im dorso-plantaren sowie im seitlichen Strahlengang üblich [130, 133]. Die Aufnahme im schrägen Strahlengang stellt das Os cuboideum und die Mittelfußknochen überlagerungsfrei dar [67] und wird von vielen Autoren auch zu den Standardaufnahmen des Fußes gezählt [49, 105, 159, 170].

Für die Beurteilung des Fußes ist die Kenntnis der akzessorischen Knochen wichtig, da diese als Frakturfragmente fehlgedeutet werden können [127]. Es hat sich als günstig erwiesen, Vergleichsaufnahmen des unverletzten Fußes anzufertigen, da sich beide Füße morphologisch fast immer entsprechen [96].

Spezielle Röntgenaufnahmen wie gehaltene Abduktions- / Adduktionsaufnahmen des Vorfußes oder Belastungsaufnahmen des Fußes dorsoplantar und seitlich sind eine sinnvolle Ergänzung der Diagnostik bei veralteten Verletzungen [125]. Bei Frischverletzten sind solche Aufnahmen ohne Narkose meist

nicht durchführbar und werden deshalb nur zur intraoperativen Diagnostik genutzt [52, 122].

1.3.2.3.1.1 Dorso-plantare Projektion

Die Aufnahme im dorso-plantaren Strahlengang wird standardmäßig mit senkrechtem Zentralstrahl gemacht (Abb. 26). Einige Autoren [125, 130, 170] schlagen vor, die Röntgenröhre in kranio-kaudaler Richtung zu kippen. Bei einer Kippung um 20° läßt sich das Lisfranc-Gelenk besser einsehen, kippt man die Röhre um 30° wird das Chopart-Gelenk beinahe überlagerungsfrei dargestellt.

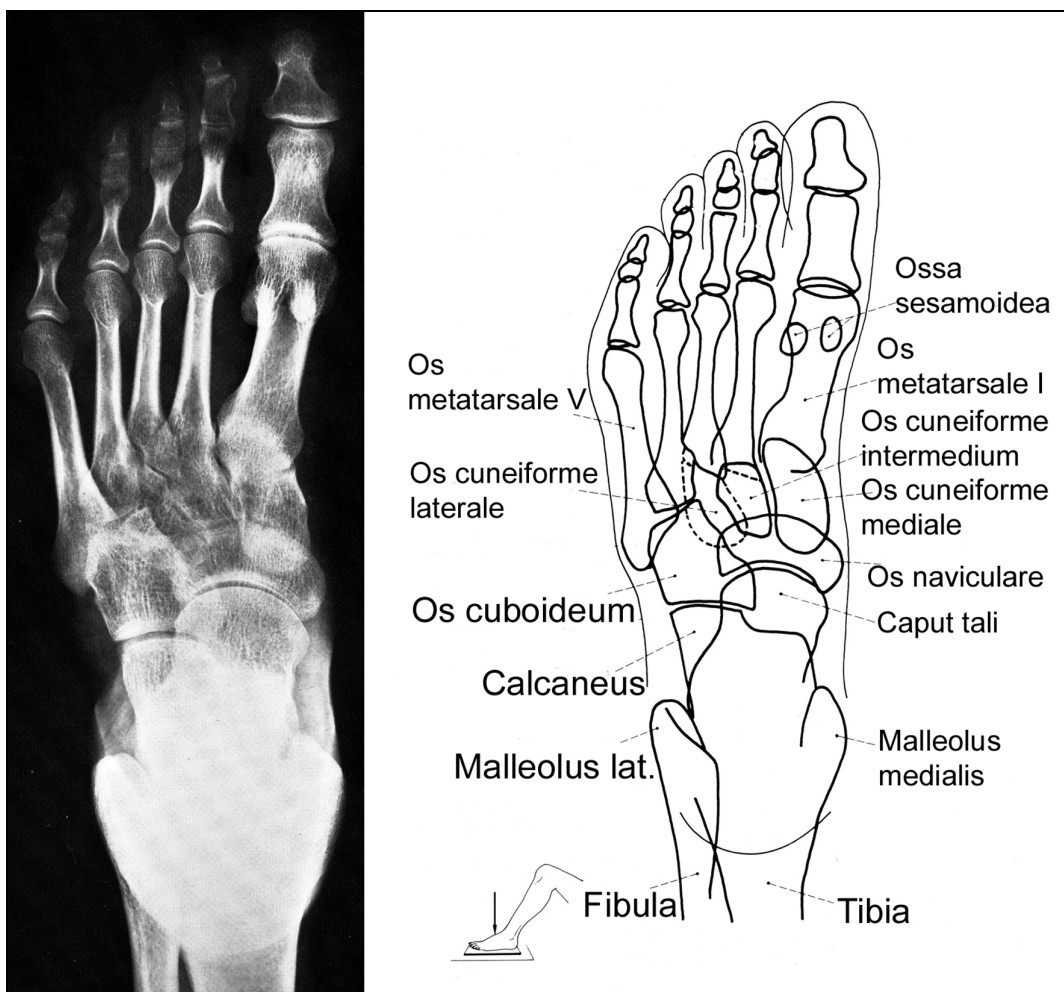


Abbildung 26: Linker Fuß, dorsoplantare Aufnahme [mod. nach Wicke, 1992]

Bei der Beurteilung des Röntgenbildes ist auf folgende Punkte zu achten:

- Normalerweise bildet die mediale Begrenzung der Basis des zweiten Mittelfußknochens mit der medialen Grenze des Os cuneiforme intermedium eine gerade, nicht versetzte Linie [60, 105, 144, 170].
- Das erste Os metatarsale liegt mit seiner medialen und lateralen Begrenzung in Verlängerung des Os cuneiforme mediale [60].
- Der Abstand zwischen der lateralen Basis des Ossa metatarsale I und der medialen Basis des Os metatarsale II sollte nicht mehr als 2 mm betragen [106]. Ist diese Distanz größer, so findet sich oft eine kleine Fraktur an der Basis des Os metatarsale II. Das Frakturfragment liegt meistens zwischen den Basen des ersten und zweiten Strahles oder zwischen dem Os cuneiforme mediale und dem Os cuneiforme intermedium. Manchmal bilden diese Distanzvergrößerung und das Frakturfragment die einzigen radiologischen Zeichen für eine Lisfranc-Luxation. Im anglo-amerikanischen Sprachraum wird dieses Zeichen als „fleck-sign“ bezeichnet [105].

1.3.2.3.1.2 Laterale Projektion

Die Aufnahme im medio-lateralen Strahlengang wird standardmäßig mit senkrechtem Zentralstrahl gemacht (*Abb. 27*). Hier ist besonders auf Inkongruenzen der Metatarsalbasen zu den Ossa cuneiformia, besonders zum Os cuneiforme I zu achten [172]. Das Os naviculare sollte mit den Ossa cuneiformia und dem Taluskopf eine harmonische Linie bilden [29]. Besondere Beachtung sollte die sogenannte Cyma-Linie erfahren, die normalerweise exakt S-förmig geschwungen ist. Abweichungen davon deuten auf eine Luxation im Chopart-Gelenk hin [125, 170].

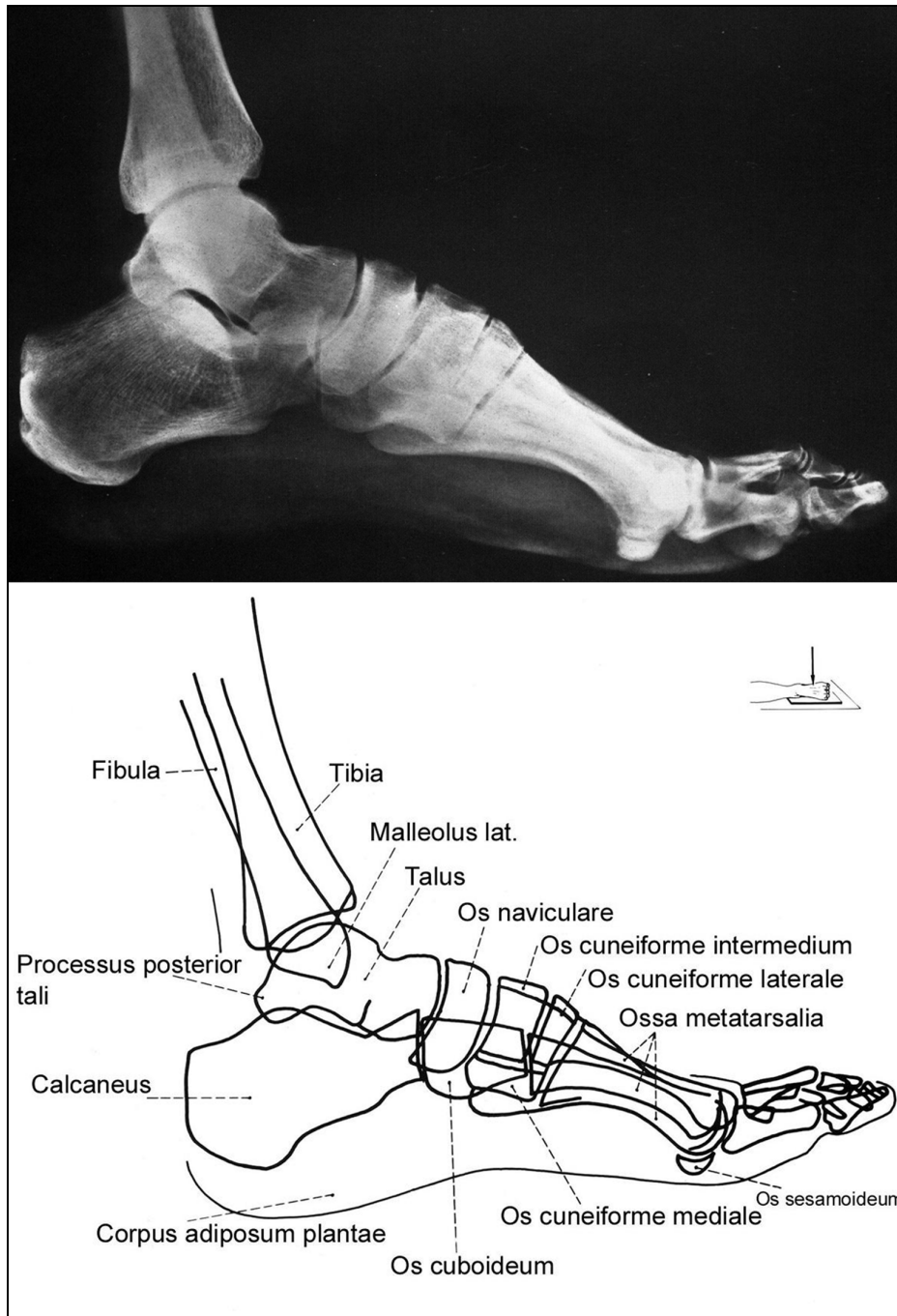


Abbildung 27: Linker Fuß, seitliche Aufnahme [mod. nach Wicke, 1992]

1.3.2.3.1.3 Schräge Projektion

Die Aufnahme im schrägen Strahlengang wird standardmäßig mit kaudo-kranialer Zentralstrahlkippung gemacht. Das Maß der Kippung wird von den meisten Autoren (49, 104, 127, 159) mit 30° angegeben. Zwipp [1994] verwendet eine Zentralstrahlkippung von 45°. Die schräge Projektion stellt das Os cuboideum und die Mittelfußknochen überlagerungsfrei dar [67].

Bei der Beurteilung des Röntgenbildes ist auf folgende Punkte zu achten:

- Die mediale Begrenzung der Basis des Os metatarsale IV bildet mit der medialen Begrenzung des Os cuboideum eine gerade Linie [60, 144].
- Der Intermetatarsalspalt zwischen den Ossa metatarsalia III und IV geht in den Intertarsalspalt zwischen dem Os cuneiforme laterale und dem Os cuboideum über [144].
- Der Intermetatarsalspalt zwischen den Ossa metatarsalia II und III geht in den Intertarsalspalt zwischen dem Os cuneiforme intermedium und dem Os cuneiforme laterale über [60, 144].

1.3.2.3.2 Sonstige bildgebende Verfahren

Mit konventionellen Röntgenaufnahmen können okkulte Frakturen und Luxationen des Fußes oftmals nicht identifiziert werden (87, 120). Isolierte Bandverletzungen ohne knöchernen Verletzungen werden ebenfalls nicht dargestellt. Moderne radiologische Verfahren wie die Computertomographie (CT) und die Magnetresonanztomographie (MRI) können dazu beitragen, solche Verletzungen zu erkennen [120]. Die Vorteile der Computertomographie liegen im Erkennen von tarsalen und metatarsalen Frakturen sowie von Gelenkinkongruenzen [49, 51]. Die Magnetresonanztomographie ist zur Beurteilung von knöchernen Strukturen nicht geeignet, da die Kortikalis des Knochens nur eine geringe Anzahl an mobilen Protonen enthält und somit ein schwaches Signal aussendet. Bei der Diagnose von Weichteilverletzungen, wie z.B. Kapsel- und Bandschäden, ist sie aber dem CT überlegen [137, 152]. Preidler et al [1999] haben in ihren Untersuchungen festgestellt, dass die Zerreißung des Lisfranc-Ligamentes oft der einzige diagnostische Hinweis auf ein instabiles Lisfranc-Gelenk ist.

1.3.3 Therapie bei Fußwurzelverletzungen

1.3.3.1 Therapie bei Fußwurzelfrakturen

1.3.3.1.1 Therapie bei Frakturen des Os naviculare

Dorsale Abscherfrakturen (chip fractures) werden konservativ behandelt, wenn das abgescherte Fragment klein und nur wenig verschoben ist. Bei kleinsten Fragmenten, die einem umschriebenen Kapselausriß entsprechen, kann ein Tape-Verband für drei Wochen ausreichend sein, bei größeren wird ein Unterschenkel-Gehgipsverband für vier Wochen angelegt. Größere Kortikalisfragmente können später zu einer Vorwölbung sowie zu Schwierigkeiten durch Schuhdruck führen und sollten daher exzidiert werden [29, 133].

Frakturen an der Tuberositas ossis navicularis sind meist nur wenig disloziert und werden in der Regel konservativ behandelt. Bei Abrissen, die mehr als 1 cm disloziert sind, tritt oft eine deutliche Schwächung des M. tibialis posterior auf, was mit der Entwicklung eines posttraumatischen Plattfußes einhergehen kann. Deshalb ist die Indikation zur Operation zu stellen, bei der das Fragment durch eine Kleinfragment-Spongiosaschraube refixiert wird [133].

Bei der Körperfraktur des Os naviculare ist der Grad der Dislokation für die Therapie entscheidend. Undislozierte Körperfrakturen werden nach Abschwellung konservativ mit Unterschenkel-Gehgipsverband behandelt [22]. Bei allen Impressions- und Gelenkfrakturen ist die sorgfältige Wiederherstellung der Anatomie des Kahnbeines erforderlich [133]. DeLee [1986] empfiehlt alle verschobenen Frakturen offen zu reponieren und die Fragmente mittels Kirschner-Drähten oder AO-Schrauben zu refixieren.

Ermüdungsfrakturen werden in der Regel konservativ therapiert [54, 155]. Sind die Frakturen verschoben oder zeigen die Bruchflächen eine zunehmende Sklerosierung, so ist operatives Vorgehen indiziert [133].

1.3.3.1.2 Therapie bei Frakturen des Os cuboideum

Bei wenig verschobenen und nicht imprimierten Frakturen des Würfelbeines mit intakten Gelenkflächen ist die konservative Therapie durch Ruhigstellung für sechs bis acht Wochen ausreichend [22, 121]. Falls der Nußknackermechanismus zu einer Zertrümmerung des Os cuboideum mit einer Verkürzung der late-

ralen Fußsäule geführt hat, muß offen reponiert werden. Die Wiederherstellung der Länge der lateralen Fußsäule ist dabei wichtig. Gegebenenfalls wird durch Spongiosaplastik der kortikospongiöse Defekt aufgefüllt und das Gelenk rekonstruiert. Entscheidend für das spätere Ergebnis ist neben der Fußlängenkorrektur auch die anatomische Rekonstruktion des Sulcus der Sehne des M. peroneus longus [67].

1.3.3.1.3 Therapie bei Frakturen der Ossa cuneiformia I – III

Isolierte Frakturen werden nach abschwellenden Maßnahmen im Unterschenkel-Gehgipsverband konservativ therapiert [22]. Bei signifikanter Fragmentdislokation ist die operative Therapie mit Fixierung des Fragmentes indiziert [29].

1.3.3.2 Therapie bei Fußwurzelluxationen / Luxationsfrakturen

1.3.3.2.1 Therapie bei Chopart-Luxationen / Luxationsfrakturen

Die Subluxation im Calcaneocuboid-Gelenk ist die häufigste Verletzung des Chopart-Gelenkes. Sie geht mit einer Verkürzung der lateralen Fußsäule und der Zerreißung des Ligamentum calcaneo-cuboidale einher. Die Therapie sieht für diesen Verletzungstyp initial eine Ruhigstellung für 3-5 Tage im gespaltenen Unterschenkel-Gehgipsverband vor. Anschließend kann für insgesamt fünf Wochen im Tape-Verband ausbehandelt werden [125, 126].

Komplette Luxationen im Chopart-Gelenk werden in Regional- oder Allgemeinanästhesie geschlossen reponiert. Mittels Ab- / Adduktion und gleichzeitiger Dorsal / Plantarflexion des Fußes wird unter Bildwandlerkontrolle unter digitalem Druck reponiert. Bei fehlender Redislokationstendenz wird im retinierten Unterschenkel-Gehgipsverband für sechs Wochen behandelt [170]. Randt et al [1998] empfehlen ein gleiches Vorgehen auch bei nicht oder nur gering dislozierten Chopart-Luxationsfrakturen ohne relevante Gelenkbeteiligung.

Die operative Versorgung ist bei allen geschlossenen nicht reponiblen oder mit Verkürzung der medialen oder lateralen Fußsäule – insbesondere mit Gelenkflächenimpression – einhergehenden Verletzungen des Chopart-Gelenkes angezeigt. Dabei werden als Osteosynthesematerial Kirschner-Drähte, Schrauben und Miniplatten verwendet. Etwaige Knochendefekte werden mit allogenen

Spongiosamaterial aufgefüllt. Der subtile Aufbau der Impressions- oder Trümmerfraktur, die meist mit Spongiosa unterfüttert ist, bedarf einer Protektion im Unterschenkelgips. Ist die Wundheilung abgeschlossen, wird sechs Wochen lang ein Unterschenkel-Gehgipsverband angelegt. Die Spickdrahtentfernung sollte nach sechs Wochen erfolgen, die gipsfreie Vollbelastung erfolgt 8-12 Wochen nach der Operation [126].

Offene Verletzungen mit Beteiligung des Chopart-Gelenkes werden generell operativ behandelt [55].

„Ziel der Operation ist die anatomische Wiederherstellung der Gelenkflächen, der achsenkorrekten, biomechanisch-relevanten Fußsäulenlänge, um das funktionell wichtige Chopart-Gelenk wiederherzustellen“.

Zwipp [1994]

1.3.3.2 Therapie bei Lisfranc-Luxationen / Luxationsfrakturen

Die Behandlung dieser Verletzungsart ist nicht unumstritten. Während einige Autoren alle Verrenkungen in den Tarso-Metatarsalgelenken operativ versorgen [1, 24, 105, 133], gibt es für andere Autoren Verletzungstypen, bei denen die Behandlung konservativ erfolgt [52, 81, 106, 126, 170].

Randt et al [1998] empfehlen ein konservatives Vorgehen bei jenen Lisfranc-Luxationsfrakturen, die anatomisch unter Bildwandlerkontrolle über externen Zug am Vorfuß eingerichtet werden können und keine Tendenz zur Redisllokation zeigen. Ist nach geschlossener Reposition eine Reluxationstendenz zu erkennen, sollte jeder Strahl einzeln perkutan mit einem Kirschnerdraht von der Basis bis zu den Ossa cuneiformia bzw. dem Os cuboideum temporär für sechs Wochen transfixiert werden. Bei Kontraindikation zur Operation oder bei polytraumatisierten Patienten, bei denen lebenserhaltende Operationen im Vordergrund stehen, kann ebenfalls zunächst konservativ vorgegangen werden [125].

Die offene Reposition bei Verletzungen im Lisfranc-Gelenk beginnt immer am zweiten Strahl [52, 81, 156, 170]. Da die Basis des Os metatarsale II meist y- oder schmetterlingsförmig gebrochen ist, muß diese zunächst mit kleinen Spickdrähten oder Minischrauben anatomisch aufgebaut werden. Nach der Re-

konstruktion erfolgt die Einpassung der Basis des Os metatarsale II zwischen dem Os cuneiforme mediale und laterale und die temporäre Transfixation mit zwei seitlich eingebrachten Spickdrähten von der Basis des zweiten Strahles bis ins Os cuneiforme intermedium [126]. Dann werden die restlichen luxierten Strahlen eingerichtet und mit Kirschnerdrähten temporär fixiert. Anschließend werden die temporären Spickdrähte durch 3,5 mm Korticalisschrauben ersetzt [126]. Einige Autoren empfehlen die endgültige Fixation des Repositionsergebnisses anstelle von Schrauben mit Kirschnerdrähten [52, 57, 81, 158]. Das Repositionsergebnis ist intraoperativ mit den drei Standardaufnahmen zu überprüfen [170].

Die Nachbehandlung nach geschlossener Reposition sowie perkutaner Spickdrahtosteosynthese besteht in der Anlage eines Unterschenkelspaltgipses bis zur Abschwellung. Im Anschluß daran wird bis zur sechsten Woche ein Unterschenkelgehgips angelegt, in dem der Patient bis 15 kp teilbelasten darf. Bei stabiler 3,5 mm Korticalisschrauben-Transfixation kann funktionell (gipsfrei) unter Teilbelastung des Fußes mit 15 kp nachbehandelt werden. Die Schrauben werden nach acht Wochen in Lokalanästhesie entfernt [126].

1.3.3.2.3 Therapie bei sonstigen Luxationen / Luxationsfrakturen

Bei Luxationen des Os naviculare wird initial die geschlossene Reposition versucht. Gelingt diese, so wird das Repositionsergebnis mit Hilfe von perkutanen Kirschnerdrähten festgehalten. Gelingt die geschlossene Reposition nicht oder neigt das Kahnbein zur Reluxation, wird offen reponiert [95, 142]. Ist es zu einer Zertrümmerung des Os naviculare zwischen den Fußwurzelknochen gekommen, muß dieses wieder aufgebaut werden. Dabei ist darauf zu achten, dass die Länge der medialen Fußsäule wieder hergestellt wird [29]. Wegen der prekären Durchblutungssituation des Os naviculare ist die Ruhigstellung unter Entlastung für 8 bis 10 Wochen angezeigt [147].

Eine Luxationsfraktur der cuneo-naviculären Gelenklinie wird meist operativ versorgt. Bei der offenen Reposition wird die Luxation reponiert und durch Bohrdrahtosteosynthese fixiert [4]. Die isolierte Luxation der Ossa cuneiformia und des Os cuboideum werden in gleicher Weise therapiert [16, 29].

2. Material und Methoden

2.1 Eigenes Patientengut

2.1.1 Auswahl der Patienten

Im Frühjahr 1998 wurden Datenlisten mit Verletzungen ausgewertet, die im Zeitraum von 1980 bis 1995 vom Forschungsinstitut für Traumatologie für die Berufsgenossenschaftliche Unfallklinik Tübingen als Fußwurzelverletzungen verschlüsselt wurden. Hierzu zählten Luxationen und Luxationsfrakturen im Chopart-Gelenk und Lisfranc-Gelenk, Frakturen des Os naviculare, des Os cuboideum und der Ossa cuneiformia sowie Luxationen und Luxationsfrakturen des Os naviculare, der Ossa cuneiformia und der cuneo-naviculären Gelenklinie. Insgesamt wurden für diesen Zeitraum die Verletzungen von 171 Patienten als distale Fußwurzelverletzungen verschlüsselt. Aus der Verschlüsselung der Daten war nicht ersichtlich inwieweit es sich um die Primärversorgung einer Verletzung oder um eine weiterführende Therapie (Metallentfernung, Korrekturoperation, Heilverfahren) oder um ein Gutachten gehandelt hat.

Diese 171 Patientenakten wurden daraufhin in den Krankenarchiven der Berufsgenossenschaftlichen Unfallklinik Tübingen ausgewertet.

Insgesamt 88 Patienten wurden aus den folgenden Gründen nicht detailliert ausgewertet und in dieser Arbeit nicht weiter verarbeitet:

In 37 Fällen wurden die Patienten in einem externen Krankenhaus voroperiert bzw. die Aufnahme in die Berufsgenossenschaftliche Unfallklinik Tübingen erfolgte zur Durchführung einer Korrekturoperation. Bei zehn Patienten wurde eingelegtes Fixationsmaterial entfernt, das in einem externen Krankenhaus eingesetzt wurde. Fünf Patienten erlitten bei ihrem Unfall Verletzungen der distalen Fußwurzel an beiden Füßen. In 24 Fällen stellten sich die Patienten zu einer Gutachtenerstellung in der Berufsgenossenschaftlichen Unfallklinik Tübingen vor. Bei acht Patienten wurde fälschlicherweise eine Fußwurzelverletzung verschlüsselt. Vier Patientenakten waren nicht auffindbar.

Die verbleibenden 83 Krankenakten wurden mit Hilfe eines Datenerhebungsbogens (*Anhang 2*) ausgewertet. Sechs von diesen 83 Patienten wurden nicht zur Nachuntersuchung eingeladen. Zwei dieser sechs Patienten waren zum Zeitpunkt der Nachuntersuchung älter als 60 Jahre. Ein Patient hatte seinen Wohn-

sitz in Nordrhein-Westfalen. Die Fußwurzelverletzungen von drei Patienten waren älter als 14 Tage alt, als sich die Patienten in der Berufsgenossenschaftlichen Unfallklinik Tübingen vorstellten. Somit handelte es sich bei diesen drei Patienten nicht um frische Verletzungen. Die Unfallakten und die Röntgenbilder der Unfälle dieser sechs Patienten wurden jedoch ebenfalls ausgewertet. Im Mai 1998 wurden 77 Patienten angeschrieben und aufgefordert an der Nachuntersuchung teilzunehmen (*Anhang 1: Patientenanschreiben*).

Insgesamt 24 (31 Prozent) der angeschriebenen Patienten konnten nicht untersucht werden. 14 Patienten schickten die Rückmeldepostkarte zurück, waren aber nicht bereit an der Nachuntersuchung teilzunehmen. Bei sechs Patienten erfolgte keine Rückmeldung und die Patienten waren telefonisch nicht erreichbar. Bei vier Patienten konnten die Briefe den Patienten nicht zugestellt werden und die zuständigen Einwohnermeldeämter hatten keine neuen Adressen (*Abb. 28*).

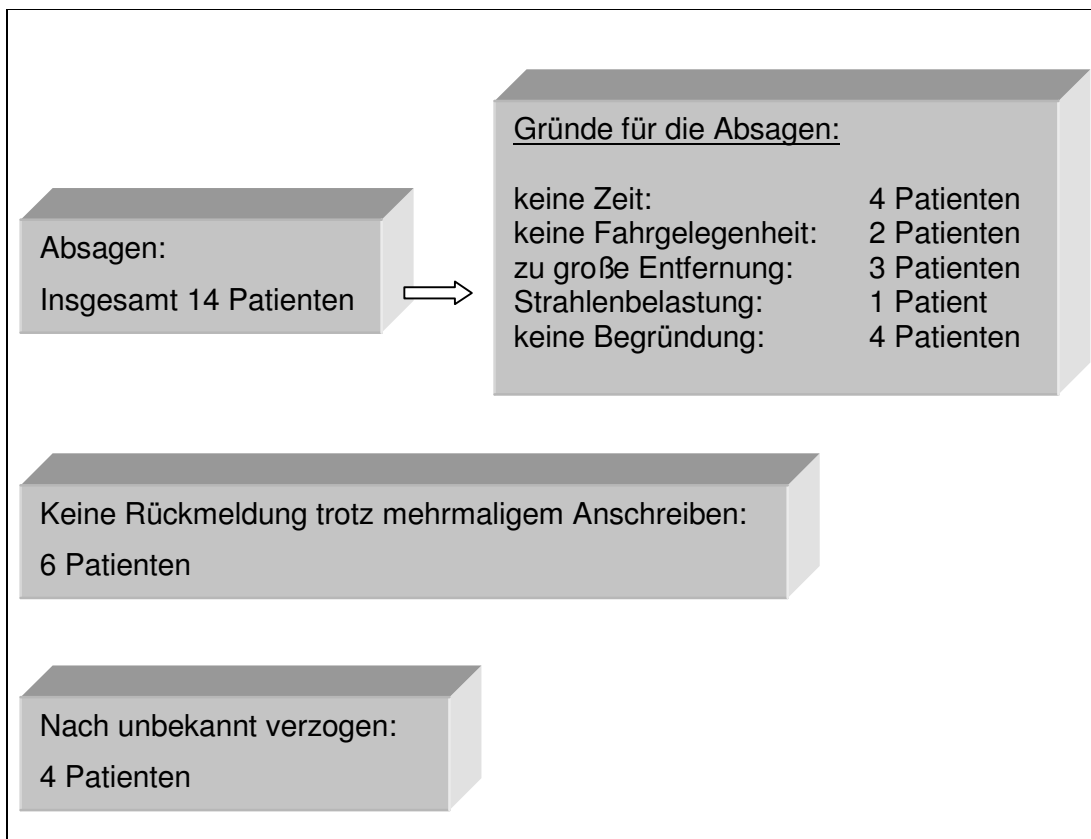


Abbildung 28: Gründe für die Nicht-Nachuntersuchungen

Insgesamt 53 Patienten (69 Prozent) folgten der Aufforderung und wurden in den Monaten Juni bis November 1998 in der Berufsgenossenschaftlichen Unfallklinik Tübingen nachuntersucht. Von den nachuntersuchten 53 Patienten wurden zehn Patienten aus folgenden Gründen von der Studie ausgeschlossen:

- Eine Patientin hatte keine Fraktur bzw. Luxation der distalen Fußwurzel. Bei der Patientin wurde ein Os accessorium als Frakturfragment mißdeutet. Da keine Verletzung der distalen Fußwurzel vorlag, wurden die Daten dieser Patientin in dieser Arbeit nicht weiter verarbeitet.
- Vier Patienten hatten ihre Beschwerden nicht aufgrund ihrer Verletzung der distalen Fußwurzel, sondern aufgrund einer zusätzlichen Calcaneusfraktur.
- Ein Patient hatte seine Beschwerden aufgrund zahlreicher Folgeoperationen am Unterschenkel.
- Ein Patient hatte Vorschäden am gegenseitigen Fuß, was einen Seitenvergleich unmöglich machte.
- Zwei Patienten erlitten eine weitere Fußverletzung, die in einem anderen Krankenhaus behandelt wurde.
- Einem Patienten wurde eine Beschwerdesimulation unterstellt.

2.1.2 Auswertung der Unfallakten und Röntgenbilder der Unfälle

Die Krankenblätter von 83 Patienten wurden mit Hilfe eines Datenerhebungsbogens (*Anhang 2*) ausgewertet. Neben den persönlichen Daten des Patienten wurden die Daten des Unfalles und des klinischen Verlaufes in der Berufsgenossenschaftlichen Unfallklinik Tübingen erfasst.

Zu den persönliche Daten zählten Geschlecht, Beruf, Alter zum Zeitpunkt des Unfalls und etwaige Vorschäden. Als Unfalldaten wurden Unfalldatum, Unfallzeit, Unfallort und Unfallursache ausgewertet. Zu den Daten des klinischen Verlaufes in der Berufsgenossenschaftlichen Unfallklinik Tübingen zählten der Zeitraum zwischen dem Unfall und der Aufnahme in die Berufsgenossenschaftliche Unfallklinik Tübingen, alle diagnostizierten Knochen- und Weichteilverletzungen am Fuß sowie alle Begleitverletzungen. Außerdem wurden die Daten zur Therapie, zu eventuellen Komplikationen und zur Rehabilitation erfasst.

2.2 Nachuntersuchung

Die Nachuntersuchungen der 43 Patienten mit einer Verletzung der distalen Fußwurzel fanden in der Zeit von Juli 1998 bis März 1999 in den Räumen der Berufsgenossenschaftlichen Unfallklinik Tübingen statt. Zu Beginn einer jeden Nachuntersuchung wurden konventionelle Röntgenbilder des beim Unfall verletzten Fußes und zum Vergleich des gesunden Fußes angefertigt. Anschließend wurden die Patienten zu ihrem Unfall, Krankheitsverlauf und Zustand bei der Nachuntersuchung befragt. Der Patientenbefragung schloß sich die klinische Untersuchung an. Zum Abschluß der Nachuntersuchung wurde mit dem eigens konstruierten Pedoskop eine Transilluminationspedoskopie und eine Baropedoskopie durchgeführt. Alle Untersuchungsergebnisse wurden in entsprechenden Auswertungsbögen dokumentiert. Die Röntgenaufnahmen wurden in den PC eingescannt. Die Ergebnisse der Untersuchungen mit dem Pedoskop wurden photographisch festgehalten.

2.2.1 Patientenbefragung

Im Rahmen der Nachuntersuchung wurden alle 43 nachuntersuchten Patienten zu Unfallhergang, Krankheitsverlauf und subjektivem Befinden zum Zeitpunkt der Nachuntersuchung befragt. Die Ergebnisse dieser Befragung wurden im Patientenfragebogen (*Anhang 3*) protokolliert.

Bei der Patientenbefragung wurden die Patienten detailliert zu Unfallort, Unfallursache und Unfallhergang und Krankheitsverlauf sowie bezüglich vorbestehender Verletzungen und Krankheiten befragt. Auf die anschließende Befragung über Schmerzen wurde besonders Gewicht gelegt. Erfragt wurden die Intensität der Schmerzen, die genaue Lokalisation der Schmerzen, das Auftreten von Schmerzen in bestimmten Situationen oder bei bestimmten Tätigkeiten und die maximal mögliche beschwerdefreie Gehstrecke. Weiterhin wurden die Patienten zu einer Schwellneigung der Füße, Gefühlsstörungen und zum Ausmaß einer Steifheit der Fußgelenke befragt. Die Patienten beantworteten auch Fragen zu von ihnen verwendeten Gehhilfen, wie Einlagen, orthopädischen Schuhen, Stöcken oder Krücken und wann diese Gehhilfen benutzt werden. Im Anschluß daran wurden die Patienten nach ihrer sozialen Situation befragt. Da-

bei wurde detailliert erfasst, inwieweit sich die berufliche Situation eines Patienten durch den Unfall verändert hat und inwieweit die sportlichen Aktivitäten und Hobbies durch den Unfall eingeschränkt wurden. Zum Abschluß der Patientenbefragung wurden die Patienten gebeten, ein Urteil über die Behandlung in der Berufsgenossenschaftlichen Unfallklinik Tübingen und über das Behandlungsergebnis abzugeben.

2.2.2 Klinische Untersuchung

Die klinischen Untersuchungen fanden in einer Untersuchungskabine statt, die mit einer Untersuchungs- und Liege ausgestattet war. Schon beim Gang zur Untersuchungskabine wurde das Gangbild des Patienten beobachtet. Die Untersuchung erfolgte bei entkleideten Beinen und Füßen. Dabei wurde darauf geachtet, ob die Entkleidung sicher und selbständig erfolgte oder ob der Patient sich dazu abstützen mußte bzw. Hilfe benötigte. Die ausgezogenen Schuhe wurden ebenfalls begutachtet und der Sohlenverschleiß beurteilt. Bei allen Patienten erfolgte die Inspektion und Palpation beider Füße und die Messung der Bewegungsausmaße der Fußgelenke sowie Umfangs- und Längenmessungen. Anschließend wurden eine Stehanalyse und eine Ganganalyse durchgeführt. Alle Untersuchungsergebnisse wurden im Protokoll klinische Untersuchung (*Anhang 4*) dokumentiert.

2.2.2.1 Inspektion und Palpation

Zu Beginn der klinischen Untersuchung erfolgte beim auf der Untersuchungs- und Liege sitzenden Patienten die Inspektion beider Füße. Dabei wurden Narben, Hautfarbe, Beschwellung der Fußsohle und eine Schwellung der Füße und/oder der Unterschenkel beurteilt. Anschließend wurden beide Füße auf Druckschmerzhaftigkeit und Sensibilitätsstörungen überprüft und die Pulse der A. dorsalis pedis und der A. tibialis posterior getastet. Die Rekapillarisierungszeit im Nagelbett der Großzehe wurde gemessen, um Aufschluß über die Durchblutung des Fußes zu erhalten. Weiterhin wurden Hauttemperatur und Hautfeuchtigkeit beurteilt und es erfolgte eine Prüfung des Patellarsehnenreflexes und des Achillessehnenreflexes beiderseits.

2.2.2.2 Bewegungs-, Umfangs- und Längenmessungen

Die Messung der Gelenkbewegungen, der Fuß- und Beinumfangs sowie der Beinlänge erfolgte im Liegen mit Hilfe des Meßblattes der Berufsgenossenschaften für untere Gliedmaßen nach der Neutral – 0 – Methode.

Dabei wurden die Bewegungsausmaße der Hüftgelenke, der Kniegelenke, der oberen und unteren Sprunggelenke sowie der Zehengelenke in Winkelgraden gemessen. Die Beweglichkeiten für die unteren Sprunggelenke sowie für die Zehengelenke wurden nicht in Winkelgraden, sondern in Bruchteilen der normalen Beweglichkeit angegeben.

Die normalen aktiven Bewegungsausmaße für Hüftgelenke betragen für Streckung und Beugung 5° - 0° - 130° , für Abduktion und Adduktion 30 bis 45° - 0° - 20 bis 30° , für Auswärts- und Einwärtsdrehung bei 90° gebeugtem Hüftgelenk 30 bis 45° - 0° - 40 bis 50° und für Auswärts- und Einwärtsdrehung bei gestrecktem Hüftgelenk 40 bis 50° - 0° - 30 bis 40° .

Für Kniegelenke betragen die normalen aktiven Bewegungsausmaße für Streckung und Beugung 5 bis 10° - 0° - 120 bis 150° und für obere Sprunggelenke betragen die normalen aktiven Bewegungsausmaße für Heben und Senken des Fußes 20 bis 30° - 0° - 40 bis 50° .

Für die unteren Sprunggelenke werden zum einen das passive Bewegungsausmaß der Fußsupination und –pronation und zum anderen das passive Bewegungsausmaß der Fußabduktion und –adduktion gemessen. Bei der Fußsupination und –pronation fixiert der Untersucher mit der einen Hand den Rückfuß und mit der anderen Hand wird aus der Fußneutralstellung eine passive Supination und Pronation ausgeübt [41]. Bei der Fußabduktion und –adduktion fixiert der Untersucher ebenfalls den Rückfuß und übt eine passive Bewegung in der Transversalebene aus [3]. Dabei wird die Beweglichkeit in den unteren Sprunggelenken in Bruchteilen der normalen Beweglichkeit angegeben.

Für die Zehengelenke werden die aktive Plantarflexion und Dorsalextension der Zehen ebenfalls in Bruchteilen der normalen Zehenbeweglichkeit angegeben.

Die Umfangs- und Längenmessungen wurden ebenfalls an beiden Beinen und Füßen durchgeführt. Es wurden dabei die Beinumfangs 10 cm und 20 cm oberhalb des Kniegelenkspaltes, in der Kniescheibenmitte und 15 cm unterhalb des

Kniegelenspalt sowie der kleinste Unterschenkelumfang gemessen. Außerdem wurde am Fuß der Knöchelumfang, der Umfang über dem Rist in Höhe des Os naviculare und der Umfang des Vorfußballens gemessen. Die Länge der Beine wurde durch Messung von der Spina iliaca anterior superior bis zur Unterkante des Malleolus lateralis ermittelt.

2.2.2.3 Stehanalyse

Bei der Stehanalyse wurden die aufrecht stehenden Patienten bezüglich der Gesamthaltung der unteren Extremität untersucht. Dabei wurde auf etwaige Dysmetrien der unteren Extremität sowie auf die Ausbildung eines Genu valgum bzw. Genu varum geachtet. Anschließend wurde der Übergang vom aufrechten Zweibeinstand in den Einbeinstand, in den Zehenstand und in den Hackenstand mit „keine Probleme“, „unsicher“, „schmerzhaft“ und „nicht möglich“ beurteilt. Zum Abschluß der statischen Analyse wurde der Patient gebeten, in die Hocke zu gehen und dabei möglichst beide Fersen am Boden zu lassen. Es wurde beurteilt, ob dies ohne Probleme möglich war, mit Schmerzen verbunden, nur mit dem Anheben der Fersen oder gar nicht möglich war.

2.2.2.4 Ganganalyse

Der Gang der Patienten wurde sowohl barfuß als auch in Schuhen beurteilt. Zunächst wurde der normale Gang beobachtet. Dabei war der Blick des Untersuchers auf ein etwaiges Hinken, die Art des Hinkens und auf eine etwaige Rotationsbewegung fokussiert. Dann wurde die Schrittlänge analysiert. Abschließend wurde die Patienten gebeten, den Zehengang, den Hackengang sowie den medialen und lateralen Kantengang auszuführen. Dabei wurde dokumentiert, inwieweit diese dynamischen Manöver „gut möglich“, „unsicher“, „schmerzhaft“ oder „nicht möglich“ waren.

2.2.3 Radiologische Diagnostik

Von allen 43 nachuntersuchten Patienten wurden in der Röntgenabteilung der Berufsgenossenschaftlichen Unfallklinik Tübingen Röntgenaufnahmen im dorso-plantaren Strahlengang und im lateralen Strahlengang angefertigt. Die dorso-plantare Aufnahme erfolgte zur besseren Darstellung des Lisfranc-Gelenkes und des Chopart-Gelenkes mit einer Kippung der Röntgenröhre um 20° in kranio-kaudaler Richtung. Die laterale Aufnahme erfolgte im streng medio-lateralen Strahlengang. Alle Röntgenbilder erfolgten bei nicht belastetem Fuß. Um einen Seitenvergleich zu ermöglichen, wurden auch von der gesunden Seite eine dorso-plantare und eine medio-laterale Aufnahme angefertigt. Alle aufgenommenen Nachuntersuchungsbilder wurden zur Archivierung in der Berufsgenossenschaftlichen Unfallklinik Tübingen mit einem Röntgenbildscanner eingescannt und im JPEG-Format gespeichert. Die Unfallaufnahmen und die Röntgenbilder nach initialer Therapie wurden ebenfalls eingescannt und im JPEG-Format gespeichert.

Die Röntgenaufnahmen wurden zusammen mit Herrn Dr. med. Peter de Zwart, Facharzt für Unfallchirurgie, begutachtet und ausgewertet. Alle Auswertungsergebnisse wurden im Radiologieprotokoll (*Anhang 5*) dokumentiert.

Bei der Beurteilung der Unfallaufnahmen wurden der Ort der Fußwurzelverletzung sowie die Art der Verletzung analysiert. Schon zum Zeitpunkt des Unfalls vorhandene Arthrosezeichen oder Veränderungen des Kalksalzgehaltes der Fußwurzelknochen wurden ebenfalls dokumentiert.

Die Röntgenaufnahmen nach initialer Therapie wurden dahingehend analysiert, inwieweit die Stellung der Fußwurzelknochen anatomisch korrekt war.

Die bei den Nachuntersuchungen angefertigten dorso-plantaren und lateralen Aufnahmen wurden hinsichtlich Frakturheilung und anatomischer Stellung der Fußwurzelknochen, Arthrosezeichen, Kalksalzgehalt, Fußlänge und Längswölbungen analysiert. Dabei wurde immer auch im Seitenvergleich der gesunde Fuß beurteilt.

Die Einteilung des Arthrosegrades wurde modifiziert nach Pförringer und Stolz [1991] vorgenommen. Die Stadieneinteilung erfolgte in Grad 0 bis Grad IV:

- **Grad 0:** Keine radiologischen Veränderungen.
- **Grad I:** Initiale Arthrose; angedeutete Ausziehungen.
- **Grad II:** Mäßige Arthrose; Ausziehungen, mäßige Verschmälerung des Gelenkspaltes, mäßige Sklerosierung.
- **Grad III:** Mittelgradige Arthrose; hälftige Verschmälerung des Gelenkspaltes, deutliche Entrundungen, osteophytäre Randwulstbildungen, ausgeprägte subchondrale Sklerosierung.
- **Grad IV:** Ausgeprägte Arthrose; Gelenkdestruktion mit ausgeprägter Verschmälerung bis Aufhebung des Gelenkspaltes und unruhiger Randkontur, zystische Veränderungen an den Fußwurzelknochen.

Die Fußlänge wurde zwischen dem tiefsten Punkt des Os sesamoideum mediale des Os metatarsale I und dem tiefsten Punkt des Calcaneus ausgemessen.

Die Höhe der unbelasteten Längswölbungen des Fußes wurde ermittelt, indem senkrecht zur Fußlänge eine Linie durch die Hinterkante des Os naviculare bis zur Oberkante des talo-naviculären Gelenkspaltes gezogen wurde.

Der Abstand zwischen dem breitesten Anteil der lateralen Basis des Os metatarsale I und der medialen Basis des Os metatarsale II wurde ebenfalls im Seitenvergleich an der engsten Stelle ausgemessen. Weiterhin wurde die mediale Knochenlinie im Verlauf des Os cuneiforme intermedium und der Basis des Os metatarsale II beurteilt und eventuelle Abweichungen im Radiologieprotokoll dokumentiert.

2.2.4 Pedoskopie

Mit dem Ziel, die belasteten Fußsohlen zu beurteilen sowie Belastungsdrücke unter den Fußsohlen zu messen, wurde ein Pedoskop konstruiert und gefertigt (Abb. 29 und 30). Der Rahmen des Pedoskopes wurde aus 4 cm starken Vierkantstahlträgern gebaut, welche über Stahlwinkel und M 10 Schrauben miteinander verschraubt wurden. Auf dem Stahlrahmen wurde eine 45 cm mal 45 cm messende Glasplatte aus Verbundsicherheitsglas befestigt. Die Glasplatte hat eine Dicke von 20 mm. Der Stahlrahmen wurde an seinen Ecken mit Stahlwinkeln und M 10 Schrauben auf vier 34 cm hohe Stahlstützen gestellt. Zur Erhöhung der Stabilität wurden die Rahmenstützen durch eine 45 cm mal 45 cm große und 4 cm dicke Holzplatte fixiert, die an den Ecken mit Aussparungen versehen ist. Zwischen dem Stahlrahmen/Stahlstützenwinkel einerseits und dem Stahlstützen/Holzplattenwinkel andererseits wurde schräg ein 56 cm langer und 35 cm breiter Spiegel eingesetzt (Abb. 29).




Abbildung 29: Pedoskop, seitlich

An zwei Seiten des Stahlrahmens wurden Neonröhren befestigt, welche die Glasplatte tangential bestrahlen. Die Neonröhren sind 60 cm lang und haben

eine Leistung von 60 Watt. Um die Neonröhren herum wurden 60 cm lange, gebogene Stahlbleche angebaut. Mit Hilfe dieser „Blechschirme“ wird das Licht der Neonröhren reflektiert und es fällt mehr Licht in die Glasplatte ein (Abb. 30).

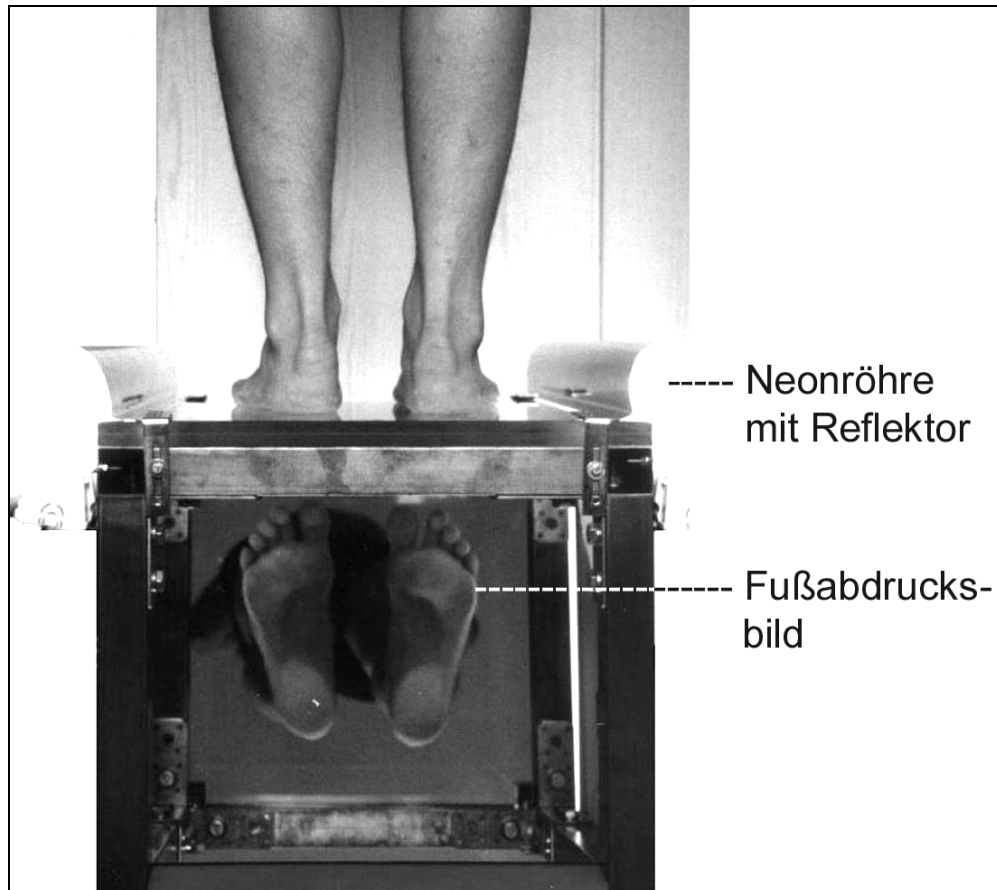


Abbildung 30: Pedoskop mit Neonröhren und Reflektoren

2.2.4.1 Transilluminationspedoskopie

Bei der Transilluminationspedoskopie stellt sich der Patient mit beiden Füßen auf die 2 cm dicke Glasplatte des Pedoskopes. Über den unter der Glasplatte schräg angebrachten Spiegel wird das Bild der belasteten Fußsohlen des ruhig stehenden Patienten sichtbar gemacht. Über die seitlich zur Glasplatte angebrachten Neonröhren wird die Glasplatte tangential bestrahlt. Das Licht wird in der Glasplatte reflektiert und es kommt zu einem transilluminierenden Effekt. Dieser Effekt wird durch die vollständige Abdunkelung des Untersuchungsrau-

mes verstärkt. Durch die Ausleuchtung der Glasplatte erscheinen die Bilder der belasteten Fußsohlen heller und kontrastreicher und die Fußkonturen heben sich deutlich von der Umgebung ab. Durch die Eigenfarbe der Glasplatte erscheinen die Fußabdrucksbilder grünlich (*Abb. 31*).

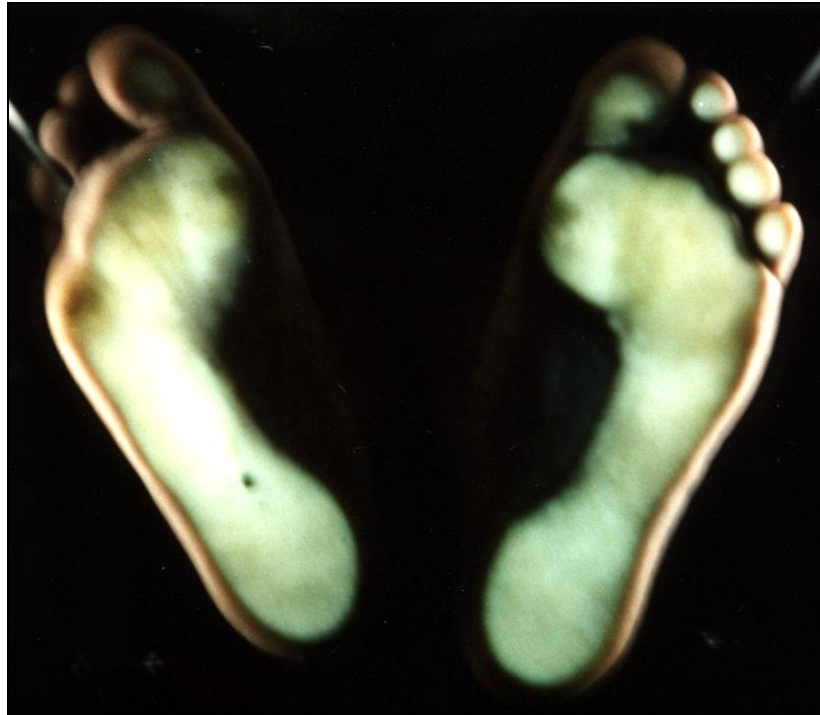

Abbildung 31: Transilluminations-Pedogramm

Die Transilluminationspedoskopie dient zur Einstufung der Fußform, der Fußwölbungen, der Fußachsen und der Fußlänge. Der Patient steht mit paralleler Fußstellung auf der Glasplatte und wird vom Untersucher aufgefordert, beide Füße gleich stark zu belasten. Mit einem Lineal werden Fußbreite und Isthmusbreite ausgemessen. Die Fußbreite ist definiert als maximaler Abstand von medialem und lateralem Fußrand im Bereich des Fußballens. Die Isthmusbreite oder auch Chippaux-Smirak-Breite ist definiert als minimaler Abstand zwischen medialem und lateralem Fußabdruckrand im Mittelfußbereich (*Abb. 32*). Aus diesen beiden Maßen wird der Chippaux-Smirak-Index berechnet, welcher aus dem Quotienten von Chippaux-Smirak-Breite und Fußbreite ermittelt wird. Der Chippaux-Smirak-Index ermöglicht die Beurteilung der Längswölbungen des Fußes. Dadurch ist eine Unterteilung in Hohlfuß, Normalfuß und Plattfuß mög-

lich [59, 108]. Der Chippaux-Smirak-Index beträgt für den Normalfuß ca. ein Drittel. Höhere Indexwerte entsprechen niedrigeren bzw. flacheren Längswölbungen des Fußes und damit einem Plattfuß. Niedrigere Werte entsprechen höheren Fußlängswölbungen und damit einem Hohlfuß [108].

Die Achse des Fußes wird bestimmt, indem man die Mittelachse des Rückfußes (Fersenachse) nach distal verlängert. Beim normalen Fuß verlängert die IV. Zehe die Fersenachse (Abb. 32). Weicht die Fersenachse in bezug auf den IV. Strahl nach medial ab, so ist dies typisch für einen Rückfuß-Valgus. Eine Abweichung nach lateral ist typisch für einen Rückfuß-Varus [116].

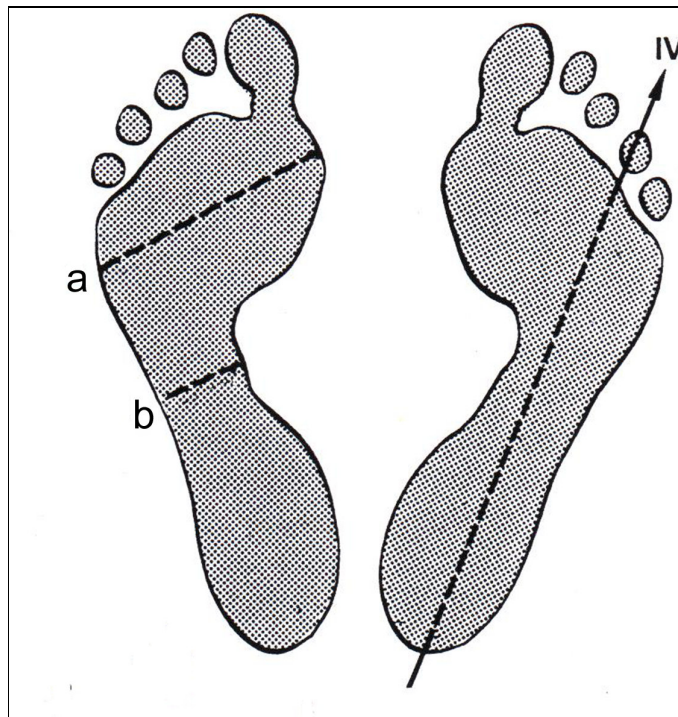


Abbildung 32: Links: a = Fußbreite, b = Chippaux-Smirak-Breite; rechts: Fersenachse durch IV. Zehe verlängert [mod. nach Pisani, 1998]

Die Fußlänge wird ermittelt, indem man den größten Abstand von der Rückseite der Ferse bis zur Spitze der längsten Zehe (1. oder 2. Zehe) ausmisst [59].

Bei allen 43 nachuntersuchten Patienten wurde eine Transilluminationspedoskopie durchgeführt und zur Dokumentation der Befunde wurden alle Pedogramme mit dem unten beschriebenen standardisierten Verfahren abfotografiert.

2.2.4.2 Baropedoskopie

2.2.4.2.1 Prinzip der Baropedoskopie

Der Patient steht auf der oben beschriebenen 2 cm dicken Glasplatte, welche tangential seitlich beleuchtet wird. Zwischen Fußsohle und Glasplatte liegt eine ovale ca. 40 cm mal 30 cm große, lichtreflektierende und lichtundurchlässige Matte aus geschäumtem Kunststoff. Das über die Kanten der Glasplatte einstrahlende Licht wird vollkommen innerhalb der Glasplatte zwischen der Ober- und Unterseite der Glasplatte reflektiert. Steht der Patient auf der Matte aus geschäumtem Kunststoff, so wird diese auf die Glasplatte gepreßt. Die Totalreflexion wird an den belasteten Stellen verhindert, weil die Kunststoffmatte einen höheren Refraktionsindex als Glas hat. Das Licht bricht aus diesem Grund aus der Glasplatte aus und wird nach unten reflektiert, wo es mit einem schräg zur Glasplatte montierten Spiegel aufgefangen wird. Je größer der Druck, der auf die Kunststoffmatte wirkt, desto stärker wird diese gegen die Glasplatte gepreßt, desto intensiver ist die Lichtreflexion. Die Helligkeit der auf den Spiegel projizierten Lichtpunkte ist proportional zum applizierten Druck. Somit lassen sich unterschiedlich hohe Drücke unter der Fußsohle darstellen (*Abb. 33*).

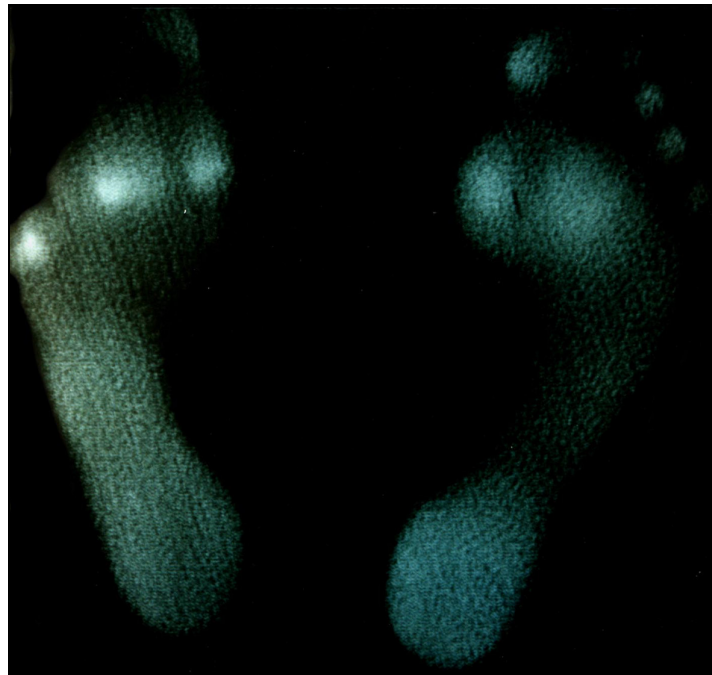


Abbildung 33: Baropedogramm

Die auf den Spiegel projizierten Bilder werden dann unter standardisierten Bedingungen abfotografiert. Hierzu wird eine Spiegelreflexkamera der Marke Canon EOS 500 N mit einem Porst Super Color ISO 200 Film verwendet. Die Objektivgröße beträgt 50 mm. Die Aufnahme erfolgt im vollständig abgedunkelten Raum unter Verwendung eines Ministatives. Die Entfernung zwischen Kamera- linse und Pedoskop beträgt 80 cm. Die Belichtung erfolgt automatisch bei deaktiviertem Blitzlicht. Die Fußabdrucksbilder werden anschließend als Papierbilder abgezogen.

2.2.4.2.2 Eichung des Baropedoskopes

Zur Quantifizierung der Belastungsdrücke unter der Fußsohle wurde ein Kunststoffkolben konstruiert und gefertigt. Mit diesem Kunststoffkolben ist es möglich, verschieden hohe Drücke auf 1 cm^2 der Kunststoffmatte zu applizieren. Ein seitliches Verkippen des Kunststoffkolbens wird verhindert, indem dieser in einer Kunststoffröhre mit engem Laufsitz geführt wird. Diese Kunststoffröhre ist in zwei Metallscheiben eingefast, welche auf einem höhenverstellbaren Dreibein befestigt sind (Abb. 34).




Abbildung 34: Vorrichtung zur Eichung des Baropedoskopes

Der Kunststoffkolben wurde mit einer CNC-Maschine gefräst und hat im oberen Teil einen Durchmesser von 5 cm und eine Länge von 16,9 cm. Im unteren Teil weist der Kolben einen Durchmesser von 1,1286 cm auf, was einer Auflagefläche von 1 cm² entspricht. Das Eigengewicht des Kunststoffkolbens beträgt 473 Gramm. Durch die Reibung zwischen Kunststoffkolben und Kunststoffröhre verringert sich das Gewicht des Kolbens um 2 g auf 471 g.

Im Rahmen der Eichung des Baropedoskopes wurde das Eichgerät auf die Kunststoffmatte des Pedoskopes gestellt. Mit Hilfe der höhenverstellbaren Stützbeine des Gerätes wurde die Unterfläche des Kunststoffkolbens exakt parallel zur Kunststoffmatte ausgerichtet. Anschließend wurden Gewichte auf die Oberfläche des Kunststoffkolbens gestellt. Dabei wurde der Abdruck der Unterfläche des Kunststoffkolbens auf den Spiegel projiziert (*Abb. 35*).




Abbildung 35: Eichung des Pedoskopes

Das Anfangsgewicht auf dem Kolben betrug 29 g. Mit dem Eigengewicht des Kunststoffkolbens (471 g) betrug die Last auf der Kunststoffmatte somit 500 g, was einem Druck von 4,91 N entspricht. Das auf der Oberseite des Kolbens lastete Gewicht wurde dann in 100-g-Schritten bis 3029 g erhöht, so dass das maximale Gewicht 3500 g betrug, was einem Druck von 34,44 Newton entspricht.

Die auf den Spiegel projizierten Punkte sind bei geringer Last auf dem Kunststoffkolben relativ lichtschwach und werden mit steigendem Gewicht immer lichtintensiver. Mit dem oben beschriebenen Fotoverfahren wurden die einzelnen Lichtpunkte der Eichungsreihe abfotografiert und als Papierbilder abgezogen.

2.2.4.2.3 Bearbeitung des Bildmaterials

Die einzelnen Fotos mit den Bildern der Eichung wurden mit einem Agfa SnapScan 600 Flachbettscanner mit einer Auflösung von 300 dpi eingescannt. Mit dem Bildbearbeitungsprogramm Adobe Photoshop 5.0 wurden die unterschiedlich intensiven farbigen Lichtpunkte in Gruppen aufgeteilt. Hierzu wurden die eingescannten Bilder zuerst entfärbt. Lichtschwache Punkte wurden somit dunkelgrau und die Grautöne wurden mit höheren Lichtintensitäten immer heller. Anschließend wurden die Graustufenbilder mit der sogenannten Quadruplex-Technik neu coloriert. Bei dieser Technik werden Graustufenbilder mit vier verschiedenen Druckfarben gedruckt. Mit Hilfe einer Quadruplex-Gradationskurve wird angegeben, wie jede Druckfarbe im Bild verteilt wird. Diese Kurve ordnet jedem Graustufenwert im ursprünglichen Bild den tatsächlichen Prozentwert von einer der vier Druckfarben zu, der bei der Ausgabe des Bildes verwendet wird.

Die Punkte des Kolbenabdruckes, die durch ein Kolbengewicht von 500 g bis 1000 g entstanden sind und somit relativ wenig lichtintensiv waren, wurden blau eingefärbt. Punkte, die durch ein Kolbengewicht von 1100 g bis 1500 g entstanden sind, wurden grün, Punkte, die durch ein Kolbengewicht von 1600 g bis 2200 g entstanden sind, wurden gelb eingefärbt. Alle Punkte, die mit einem Kolbengewicht von mehr als 2200 g entstanden sind und damit relativ lichtstark waren, wurden rot eingefärbt (*Abb. 36*).




Abbildung 36: Eichreihe

Dabei ist es mit dem Bildverarbeitungsprogramm möglich, die Farbgrößen fließend zu gestalten, so dass an den Grenzen der Gewichtsklassen Mischfarben entstanden. Mit Hilfe des so entstandenen Farbverlaufbalkens ist eine semi-quantitative Analyse der Lichtintensität möglich und man kann direkt ermitteln in welchem Gewichtsbereich das Gewicht liegt, das auf die Kunststoffmatte drückt. (Abb. 37).



Abbildung 37: Farbverlaufbalken

Die Bilder der Baropedoskopie wurden auf die gleiche Weise in den PC eingescannt wie die Bilder der Pedoskop-Eichung. Anschließend wurden die Bildränder, welche durch die Neonröhren direkt angestrahlt wurden, abgedunkelt. Außerdem wurde der Kontrast erhöht. Anschließend wurden die Bilder entfärbt. Dann wurden den Graustufenbildern mit Hilfe der Quadruplex-Gradationskurve, die für die Eichreihe erstellt wurde, die vier Farben blau, grün, gelb und rot zugewiesen. Dabei wurde jedem Graustufenwert im ursprünglichen Bild der entsprechende Prozentwert von einer der vier Druckfarben zugewiesen.

Auf diese Weise erhält man ein vierfarbiges Bild der belasteten Fußabdrücke. Anhand der Farbverteilung kann man sehen, wie hoch die Last unter der Fußsohle in einem gewissen Bezirk ist. Außerdem ist es möglich, die Stärke der Belastung unter den Fußsohlen semiquantitativ zu ermitteln, indem man die Farbverlaufsskala auf das Fußabdrucksbild, das Baropedogramm anwendet (Abb. 38).

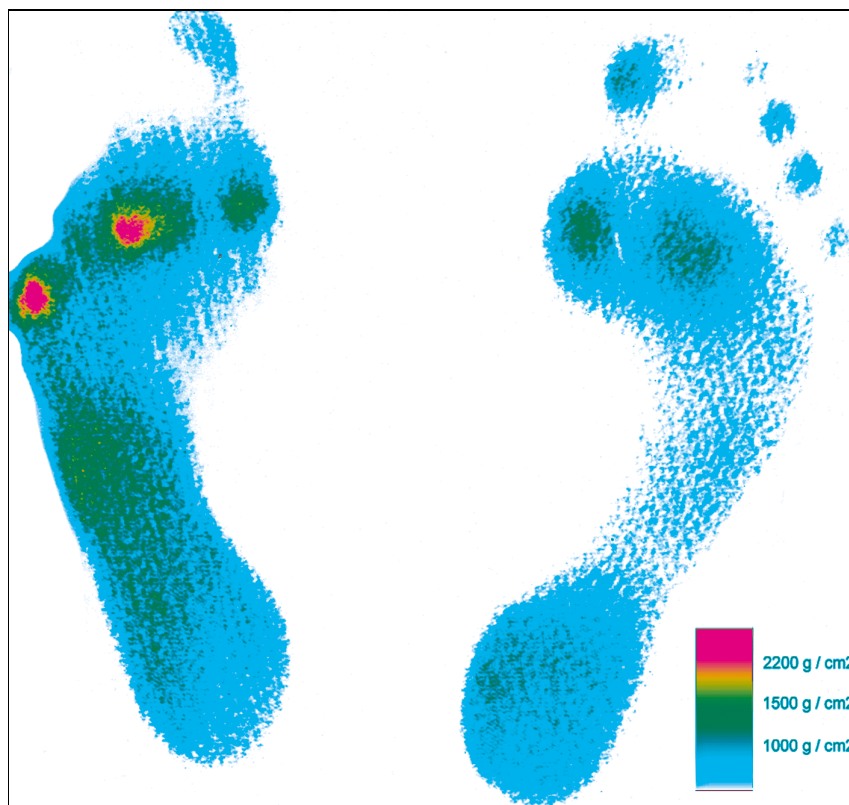


Abbildung 38: Baropedogramm

2.2.4.2.4 Auswertung der Baropedogramme

Mit der Baropedoskopie ist es möglich, Gewichtsumverteilungen im Bereich des Fußes festzustellen. Weiterhin ist es möglich, Druckspitzenwerte unter der Fußsohle semiquantitativ zu ermitteln.

Bei den angefertigten Baropedogrammen wurde analysiert, ob der Patient sein Körpergewicht auf den nicht verletzten Fuß verlagert. Außerdem wurden die Baropedogramme dahingehend betrachtet, inwieweit beim verletzten Fuß eine Gewichtsumverteilung nach medial bzw. lateral vorliegt und inwieweit es zu einer Gewichtsumverteilung auf den Vorfuß bzw. Rückfuß gekommen ist.

Aus dem Baropedogramm wurden anschließend die Maximallasten unter der verletzten Fußsohle ermittelt. Bei den 43 nachuntersuchten Patienten wurden dann die Lokalisationen der Maximallasten unter der Fußsohle analysiert und die Höhe der Druckbelastung semiquantitativ ermittelt. Alle Untersuchungsergebnisse wurden im Pedoskopieprotokoll (*Anhang 6*) dokumentiert.

2.3 Anwendung von Bewertungsscores

Die vier Protokolle (*Anhänge 3 bis 6*) eines jeden Patienten (Patientenfragebogen, klinische Untersuchung, Radiologie und Pedoskopie) wurden unter Verwendung zweier unterschiedlicher Bewertungsscores ausgewertet. Zum einen nach einem neu entwickelten 250-Punkte-Score und zum anderen nach dem Midfoot Clinical Rating System, das von der American Orthopaedic Foot and Ankle Society entwickelt wurde.

2.3.1 Auswertung nach dem 250-Punkte-Score

In Anlehnung an das +/- 200 Punkte Schema „Calcaneus-Fraktur“ von Zwipp [1994] und den Scores für Lisfranc-Luxationsfrakturen von Latourette et al [1980] und Wiss et al [1988] wurde ein 250-Punkte-Score für Verletzungen der distalen Fußwurzel entwickelt. Dieser 250-Punkte-Score berücksichtigt alle vier Untersuchungsmethoden, die bei den nachuntersuchten Patienten angewandt wurden. Dabei flossen die Daten aus den Patientenfragebögen in den subjektiven Teil des 250-Punkte-Scores ein. Die Daten der klinischen, der radiologischen und der pedoskopischen Untersuchungen wurden im objektiven Teil des 250-Punkte-Scores verarbeitet. Die maximal erreichbare Punktzahl für den Gesamtscore beträgt 250 Punkte. Diese 250 Punkte unterteilen sich in 85 Punkte (34 Prozent) für den Patientenfragebogen und 165 Punkte (66 Prozent) für die objektiven Untersuchungen. Von den 165 Punkten der objektiven Untersuchungen entfallen 85 Punkte (50 Prozent) auf die klinische Untersuchung und jeweils 40 Punkte (25 Prozent) auf Radiologie und Pedoskopie (*Abb. 39*).

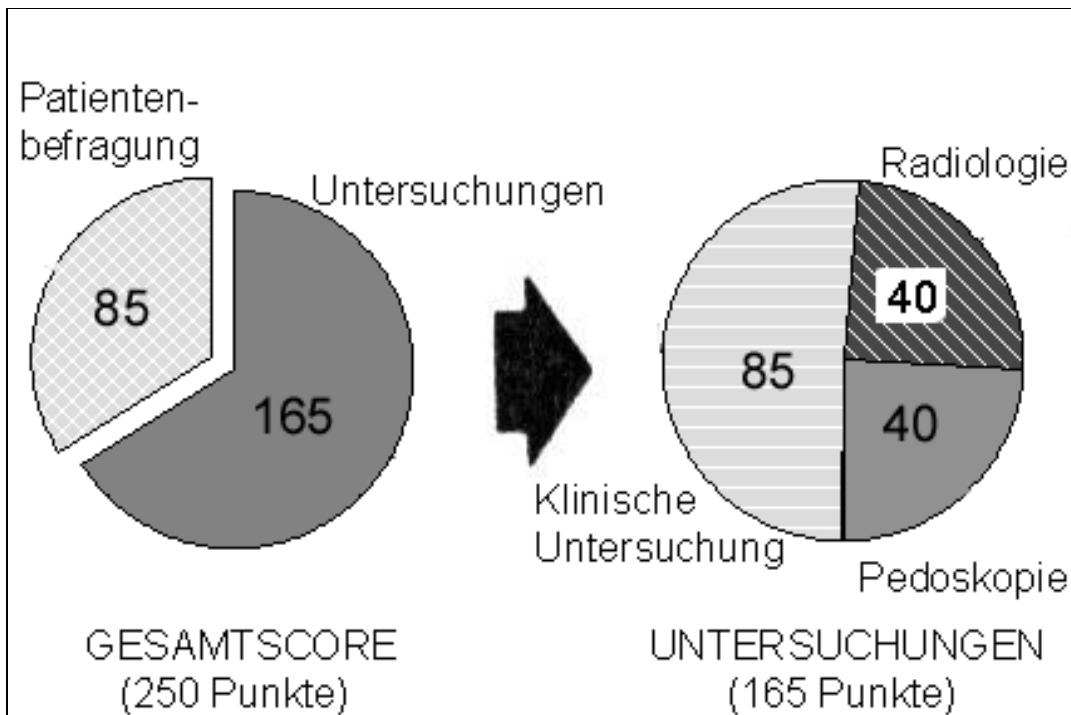


Abbildung 39: Punkteverteilung

Im subjektiven Patientenfragebogen (*Tabelle 1*) können insgesamt 85 Punkte erzielt werden. Auf die Rubrik „Schmerzen“ entfallen insgesamt 40 Punkte. Dabei erfolgt eine Differenzierung in allgemeine Schmerzen und situative Schmerzen. Weiterhin wird die ohne Schmerzen maximal mögliche Gehstrecke bewertet. Jeweils fünf Punkte können in den Rubriken „Steifigkeit der Fußgelenke“, „Schwellneigung des Fußes“ und „Gefühlsstörungen im Fuß“ erreicht werden. In den Rubriken „Effekte von Schuheinlagen“, „Soziales“ und „Freizeit und Hobbies“ können ebenfalls je fünf Punkte erzielt werden. Insgesamt 15 Punkte werden für die subjektive Einschätzung der Behandlung vergeben.

Bei der klinischen Untersuchung (*Tabelle 2*) können insgesamt 85 Punkte erzielt werden. In der Rubrik „Weichteile“, in der Inspektions- und Palpationsbefunde bewertet werden, können 18 Punkte erreicht werden. In der Rubrik „Funktion“ beträgt bei den Bewegungsausmaß- und Umfangsmessungen die maximale Punktzahl insgesamt 19 Punkte. Für die Stehanalyse (Statik) werden 23 Punkte vergeben. Bei der Gehanalyse (Dynamik) können insgesamt 25 Punkte erreicht werden.

1. Schmerzen		4. Gefühlsstörungen	
1.1 allgemeine Schmerzen		nie	+ 5
keine	+ 10	selten	+ 3
sehr leichte	+ 8	immer	+ 0
nur nach dem Gehen	+ 6	5. Effekte von Schuheinlagen	
beschränkte Berufsausübung	+ 4	immer getragen, keine Beschwerden	+ 5
eingeschränkter Schlaf	+ 2	nie getragen, keine Beschwerden	+ 5
Dauerschmerz	+ 0	immer getragen, geringe Beschwerden	+ 4
1.2 situative Schmerzen		selten getragen, geringe Beschwerden	+ 3
morgens nach dem Aufstehen	nein + 2	immer getragen, starke Beschwerden	+ 1
besonders abends	nein + 2	nie getragen, starke Beschwerden	+ 0
vor Wetterumschwüngen	nein + 2	6. Soziales	
nach langem Stehen	nein + 2	kein Berufswechsel, keine Beschw.	+ 5
beim Heben von Lasten	nein + 2	Umsetzung und keine Beschwerden	+ 4
auf unebenem Boden	nein + 2	Umschulung und keine Beschwerden	+ 3
beim Treppensteigen	nein + 2	Umschulung und Beschwerden	+ 2
ohne besonderes Schuhwerk	nein + 2	kein Berufswechsel und Beschwerden	+ 1
beim Barfußgehen	nein + 2	Arbeitsunfähigkeit	+ 0
bei sonstigen Tätigkeiten	nein + 2	7. Freizeit und Hobbies	
1.3 Gehstrecke ohne Schmerzen		gleiche Aktivitäten wie vor Unfall	+ 5
> 10 km	+ 10	leicht eingeschränkte Aktivitäten	+ 3
> 5 - 10 km	+ 8	stark eingeschränkte Aktivitäten	+ 0
> 1 - 5 km	+ 5	8. Subjektive Einschätzung	
0,5 - 1 km	+ 2	8.1 Behandlung allgemein	
< 0,5 km	+ 0	sehr zufrieden	+ 5
Gesamtpunkte Schmerzen		zufrieden	+ 3
		unzufrieden	+ 0
2. Steifigkeit der Fußgelenke		8.2 Behandlungsergebnis	
nie	+ 5	sehr zufrieden	+ 5
selten	+ 3	zufrieden	+ 3
nach langer Belastung	+ 2	unzufrieden	+ 0
immer	+ 0	8.3 Gesamtnote	
3. Schwellneigung des Fußes		sehr gut	+ 5
nie	+ 5	gut	+ 4
selten	+ 4	zufriedenstellend	+ 3
nach langer Belastung	+ 2	ausreichend	+ 2
nach langem Stehen	+ 2	mangelhaft	+ 1
immer	+ 0	ungenügend	+ 0
		Gesamtpunkte Patientenfragebogen	
		+ 85	

Tabelle 1: Bewertung des Patientenfragebogens

1. Weichteile		2.7 Unterschenkelumfang	
1.1 Druckschmerz		seitengleich	+ 1
keiner	+ 3	Umfangsdefizit > 1 cm	+ 0
leicht / stark	+ 2 / + 0	2.8 Fußumfang	
1.2 Narben		seitengleich	+ 2
keine / reizlos	+ 3	Umfangszunahme > 0,5 cm	+ 0
taub / schmerzempfindlich	+ 1	3. Statik	
elektrisierend	+ 0	3.1 Zweibeinstand	
1.3 Schwellung		normal	+ 5
keine	+ 3	Dysmetrie	+ 3
leicht / stark	+ 2 / + 0	unsicher oder schmerzhaft	+ 0
1.4 Sensibilität		3.2 Einbeinstand	
intakt	+ 3	normal	+ 5
Hypästhesie / Dysästhesie	+ 1 / + 0	unsicher	+ 3
1.5 Durchblutung		schmerzhaft / nicht möglich	+ 1 / + 0
normal	+ 3	3.3 Zehenstand	
Rekapillarisation > 2 sek.	+ 2	normal	+ 5
Pulse abgeschwächt	+ 1	unsicher	+ 3
Pulse nicht tastbar	+ 0	schmerzhaft / nicht möglich	+ 1 / + 0
1.6 Zehen		3.4 Hackenstand	
normal	+ 3	normal	+ 5
leicht / stark deformiert	+ 1 / + 0	unsicher	+ 3
2. Funktion		schmerzhaft / nicht möglich	+ 1 / + 0
2.1 Hüft- und Kniegelenke		3.5 Hocke	
frei	+ 3	normal	+ 3
Defizit < 25 %	+ 2	nur mit Anheben der Ferse möglich	+ 2
Defizit > 25 %	+ 0	schmerzhaft / nicht möglich	+ 1 / + 0
2.2 OSG Flexion /Extension		4. Dynamik	
frei	+ 3	4.1 normaler Gang	
Defizit < 25 %	+ 2	unauffällig	+ 5
Defizit 25 % - 75 %	+ 1	leichtes / schweres Hinken	+ 2 / + 0
Defizit > 25 %	+ 0	4.2 Zehengang	
2.3 USG Pronation / Supination		normal	+ 5
1/1	+ 3	unsicher	+ 3
2/3	+ 2	schmerzhaft / nicht möglich	+ 1 / + 0
1/2	+ 1	4.3 Hackengang	
1/3 - 0	+ 0	normal	+ 5
2.4 USG Inversion / Eversion		unsicher	+ 3
1/1	+ 3	schmerzhaft / nicht möglich	+ 1 / + 0
2/3	+ 2	4.4 medialer Kantengang	
1/2	+ 1	normal	+ 5
1/3 - 0	+ 0	unsicher	+ 3
2.5 Zehengelenke		schmerzhaft / nicht möglich	+ 1 / + 0
1/1	+ 3	4.5 lateraler Kantengang	
1/2	+ 2	normal	+ 5
1/3 - 0	+ 0	unsicher	+ 3
2.6 Oberschenkelumfang		schmerzhaft / nicht möglich	+ 1 / + 0
seitengleich	+ 1		
Umfangsdefizit > 1 cm	+ 0	Gesamtpunkte klinische Untersuchung	85

Tabelle 2: Bewertung der klinischen Untersuchung

Bei der radiologischen Untersuchung (*Tabelle 3*) beträgt die Höchstpunktzahl 40 Punkte. Der Grad der Arthrose wird mit maximal zehn Punkten bewertet. Jeweils fünf Punkte können in den Rubriken „Frakturheilung“, „Kalksalzgehalt“, „Längswölbungen“ und „Fußlänge“ erzielt werden. In den Rubriken „Abstand zwischen der lateralen Basis des Os metatarsale I und der medialen Basis des Os metatarsale II“ und „Knochenlinie Os cuneiforme intermedium und Os metatarsale II“ werden ebenfalls je fünf Punkte vergeben.

1. Frakturheilung Fraktur achsengerecht verheilt + 5 nicht achsengerecht verheilt + 2 Knochenfehlstellung / Nekrose + 0	5. Abstand M I / M II < 3 mm + 5 3 - 8 mm + 2 > 8 mm + 0
2. Arthrose Grad 0 + 10 Grad I + 8 Grad II + 5 Grad III + 2 Grad IV + 0	6. Linie M II / Os cuneiforme int. normal + 5 < 1,5 mm Abweichung + 2 > 1,5 mm Abweichung + 0
3. Kalksalzgehalt normal + 5 lokal sklerosiert + 2 allgemein sklerosiert + 0	7. Fußlänge seitengleich + 5 Seitendifferenz < 1 cm + 3 Seitendifferenz > 1 cm + 0
4. Längswölbungen (unbelastet) seitengleich normal + 5 seitengleich abgeflacht/erhöht + 3 traumatisch abgeflacht/erhöht + 0	Gesamtpunkte Radiologie + 40

Tabelle 3: Bewertung der radiologischen Untersuchung

Bei der pedoskopischen Untersuchung (*Tabelle 4*) beträgt die Höchstpunktzahl 40 Punkte. Dabei entfallen auf die Transilluminationspedoskopie 15 Punkte und auf die Baropedoskopie 25 Punkte. Bei der Transilluminationspedoskopie werden je fünf Punkte für „Chippaux-Smirak-Index“, „Achsenverhältnisse“ und „Fußlänge“ vergeben. Bei der Baropedoskopie entfallen auf Gewichtsumverteilungen 15 Punkte und auf Maximallasten unter der Fußsohle zehn Punkte.

1. Transilluminationspedoskopie 1.1 Chippaux-Smirak-Index normal (1/3) + 5 seitengleich abgeflacht/erhöht + 4 1/5-1/2 (leicht abgeflacht/erhöht) + 3 < 1/5 (traumatischer Hohlfuß) + 0 > 1/2 (traumatischer Plattfuß) + 0	2. Baropedoskopie 2.1 Gewichtsumverteilung nein + 5 gering (auf kranken/gesunden Fuß) + 3 ausgeprägt (auf kranken/ges. Fuß) + 0
1.2 Achsenverhältnisse normal + 5 leichter Pes varus / valgus + 3 ausgeprägter Pes varus / valgus + 0 gleiche Achsenfehlstellung auf der gesunden Seite + 2	2.2 Gewichtsumverteilung nach lateral /medial (verletzter Fuß) nein + 5 gering + 3 ausgeprägt + 0
1.3 Fußlänge seitengleich + 5 Seitendifferenz < 1 cm + 3 Seitendifferenz > 1 cm + 0	2.3 Gewichtsumverteilung auf Vorfuß / Rückfuß (verletzter Fuß) nein + 5 gering + 3 ausgeprägt + 0
	2.4 Maximallasten Maximallast < 1000 g / cm ² + 10 Maximallast < 1500 g / cm ² + 8 Maximallast < 2200 g / cm ² + 5 Maximallast > 2200 g / cm ² + 0 Maximallast > 2200 g/cm ² an gleichen Stellen (gesunder Fuß) + 2
	Gesamtpunkte Pedoskopie + 40

Tabelle 4: Bewertung der Pedoskopie

2.3.2 Auswertung nach dem Midfoot Clinical Rating System

Das Midfoot Clinical Rating System wurde von der American Orthopaedic Foot and Ankle Society entwickelt. Es dient als standardisierte Methode zur Beurteilung des klinischen Zustandes des Mittelfußes und kann für distale Fußwurzelfrakturen und –Luxationen angewendet werden [75].

Bei diesem Score können maximal 100 Punkte erreicht werden (*Tabelle 5*). Insgesamt 45 Punkte entfallen auf Funktion. Zu den Funktionsparametern zählen Einschränkungen im täglichen Leben, speziell erforderliches Schuhwerk, maximale Gehstrecke, Schwierigkeiten beim Gehen auf unterschiedlichen Untergründen und Gangabnormalitäten. Insgesamt 40 Punkte werden für Schmerzen vergeben. Für die Fußarchitektur werden 15 Punkte vergeben (*Abb. 40*).

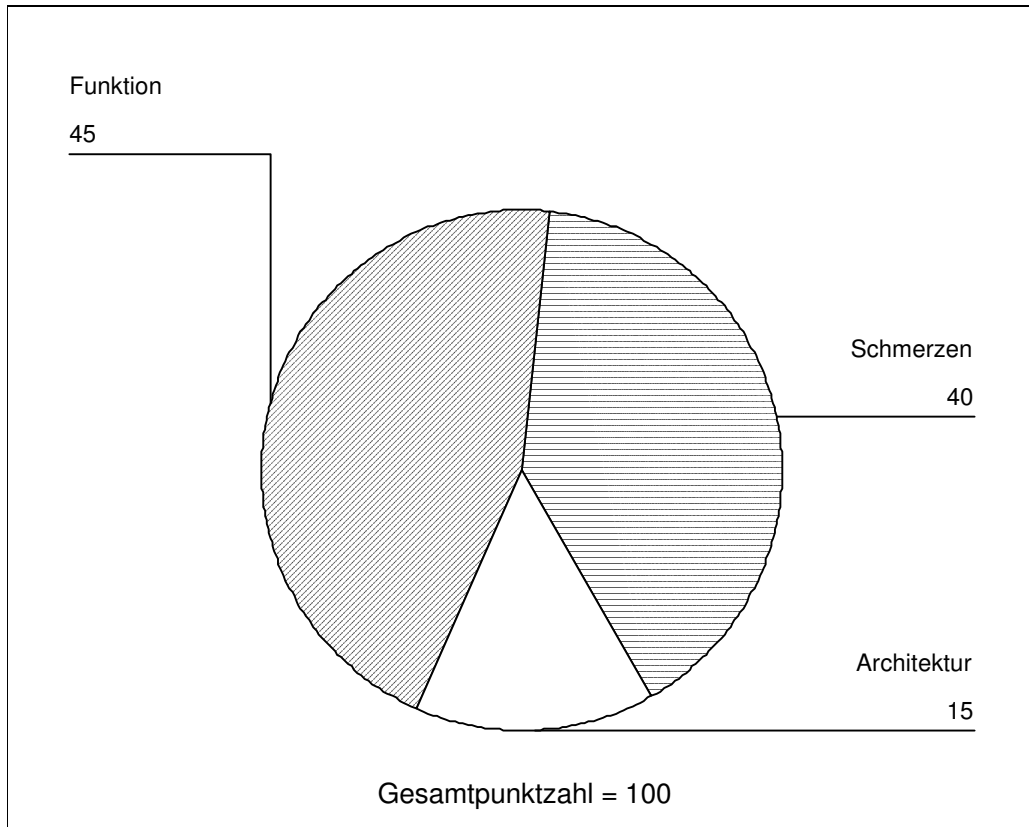

Abbildung 40: Punkteverteilung

Somit erzielt ein Patient, der keine Funktionseinschränkungen hat, nicht unter Schmerzen leidet und eine regelrechte Fußarchitektur hat 100 Punkte.

1. Schmerzen (40 Punkte)	
keine Schmerzen	40
gelegentlich leichte Schmerzen	30
täglich mäßige Schmerzen	20
fast immer starke Schmerzen	0
2. Funktion (45 Punkte)	
2.1 Aktivitätseinschränkungen	
keine Aktivitätseinschränkungen, keine Gehhilfen	10
keine Einschränkungen der täglichen Aktivitäten, aber Einschränkungen bei Freizeitaktivitäten, keine Gehhilfen	7
Einschränkungen bei täglichen Aktivitäten und Freizeitaktivitäten	4
Starke Einschränkungen bei täglichen Aktivitäten und Freizeitaktivitäten, Verwendung von Gehhilfen	0
2.2 Schuhwerk	
Gewöhnliche oder modische Schuhe ohne Schuheinlagen	5
Bequeme Schuhe mit Schuheinlagen	3
orthopädische Schuhe	0
2.3 Maximale Gehstrecke in Straßenblocks	
mehr als sechs Blocks	10
vier bis sechs Blocks	7
ein bis drei Blocks	4
weniger als einen Straßenblock	0
2.4 Gehen auf verschiedenen Untergründen	
problemloses Gehen auf allen Untergründen	10
Schwierigkeiten beim Gehen in unebenem Gelände, bei Treppen, Anstiegen, Leitern	5
große Schwierigkeiten beim Gehen in unebenem Gelände, Treppen, Anstiegen, Leitern	0
2.5 Gangabnormalitäten	
normaler Gang	10
auffälliger Gang	5
abnormer Gang	0
3. Fußarchitektur (15 Punkte)	
regelrechte Fußarchitektur, keine Fehlstellung	15
zufriedenstellende Fußarchitektur, leichte Fehlstellung, keine Symptome	8
Fußdeformität mit erheblicher Fehlstellung im Mittelfußbereich	0
Gesamtpunktzahl	100

Tabelle 5: Midfoot Clinical Rating System

3. Ergebnisse

3.1 Auswertung der Unfallakten und Röntgenbilder der Unfälle

3.1.1 Alters- und Geschlechterverteilung

Die 83 Patienten, bei denen jeweils die Unfallakte und die Röntgenbilder des Unfalles ausgewertet wurden, waren zum Zeitpunkt des Unfalls zwischen 11 und 60 Jahre alt. Der Altersdurchschnitt betrug 33,4 Jahre. Der Zeitraum zwischen dem Unfallereignis und der Nachuntersuchung betrug zwischen 3 und 18 Jahren (Durchschnitt 9,6 Jahre). Die meisten Unfälle traten in der Unfallgruppe der zum Unfallzeitpunkt 41- bis 50-jährigen Patienten auf (28 Prozent).

Von den 83 Patienten waren 64 männlich (77 Prozent) und 19 weiblich (23 Prozent) (Abb. 41).

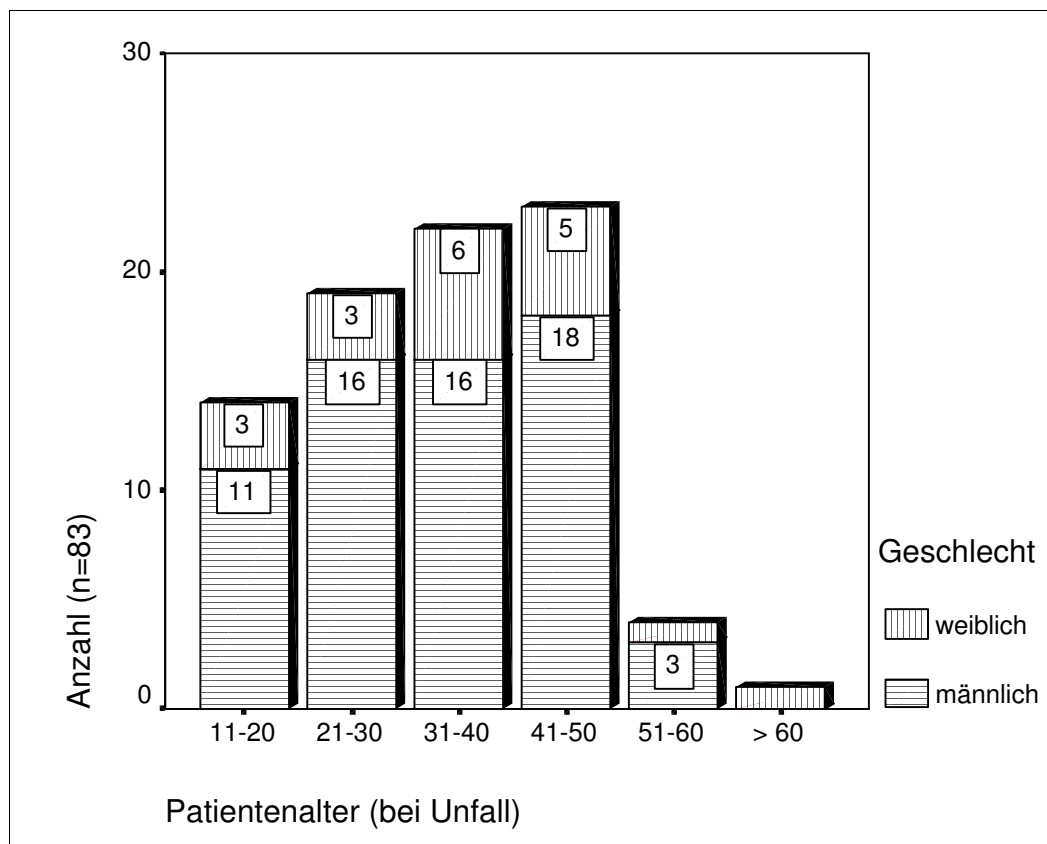


Abbildung 41: Alters- und Geschlechterverteilung

3.1.2 Unfallort

Über die Hälfte der Unfälle ereigneten sich im Straßenverkehr (42 Patienten). Ein Drittel der Patienten verletzte sich an der Arbeitsstelle, wobei es sich hier zumeist um Arbeiter, Handwerker und Beschäftigte im Baugewerbe handelte. Bei den insgesamt 27 Arbeitsunfällen verunfallten in allen Fällen Männer. Bei fünf Unfällen handelte es sich um Wohnungsunfälle, drei Unfälle ereigneten sich beim Sport. Vier Patienten verunfallten bei Freizeitaktivitäten, zwei Patienten an sonstigen Orten (Flugzeugabsturz, Flugzeugtreppe).

Bei den weiblichen Verletzten standen Verkehrsunfälle im Vordergrund (68 Prozent). Drei Patientinnen verletzten sich in ihrer Wohnung (Abb. 42).

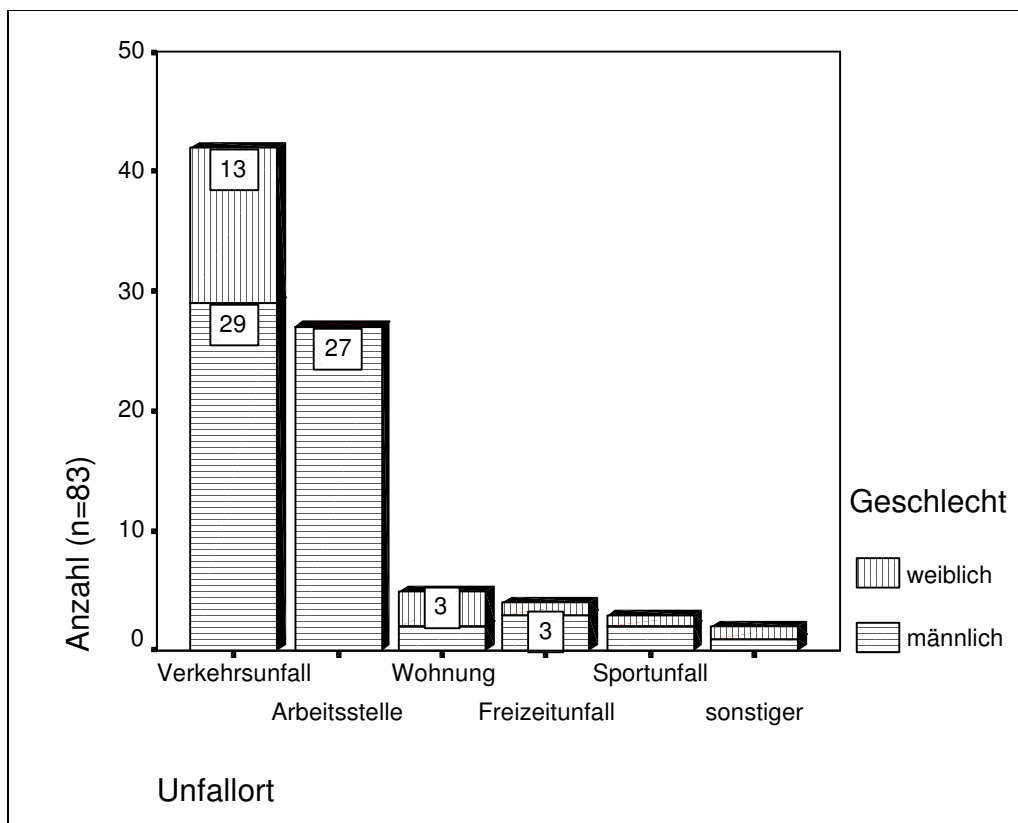


Abbildung 42: Unfallort

3.1.3 Unfallursachen

Die häufigste Unfallursache waren Autounfälle (25 Patienten; 30,1 Prozent), wobei bei einem Drittel der Autounfälle Frauen verletzt wurden. Elf Patienten (13 Prozent) zogen sich ihre Verletzungen bei einem Motorradunfall zu. Dabei verunfallten in 10 Fällen Männer.

12 Patienten (14 Prozent) verletzten sich bei Stürzen vom Dach (4 Patienten), von der Leiter (4 Patienten), vom Gerüst (3 Patienten) oder vom Hochsitz. Weitere 12 Patienten (14 Prozent) zogen sich ihre Fußwurzelverletzungen bei sonstigen Stürzen zu. Diese Patienten stürzten beim Sport (2 Patienten), bei der Gymnastik, beim Wandern oder beim Tanzen. Zwei Patienten verunfallten bei Stürzen vom Fahrrad, zwei Patienten stürzten in ihrer Wohnung und zwei Patienten stürzten die Treppe hinunter. Eine Patientin rutschte in der Dusche aus und stürzte dabei.

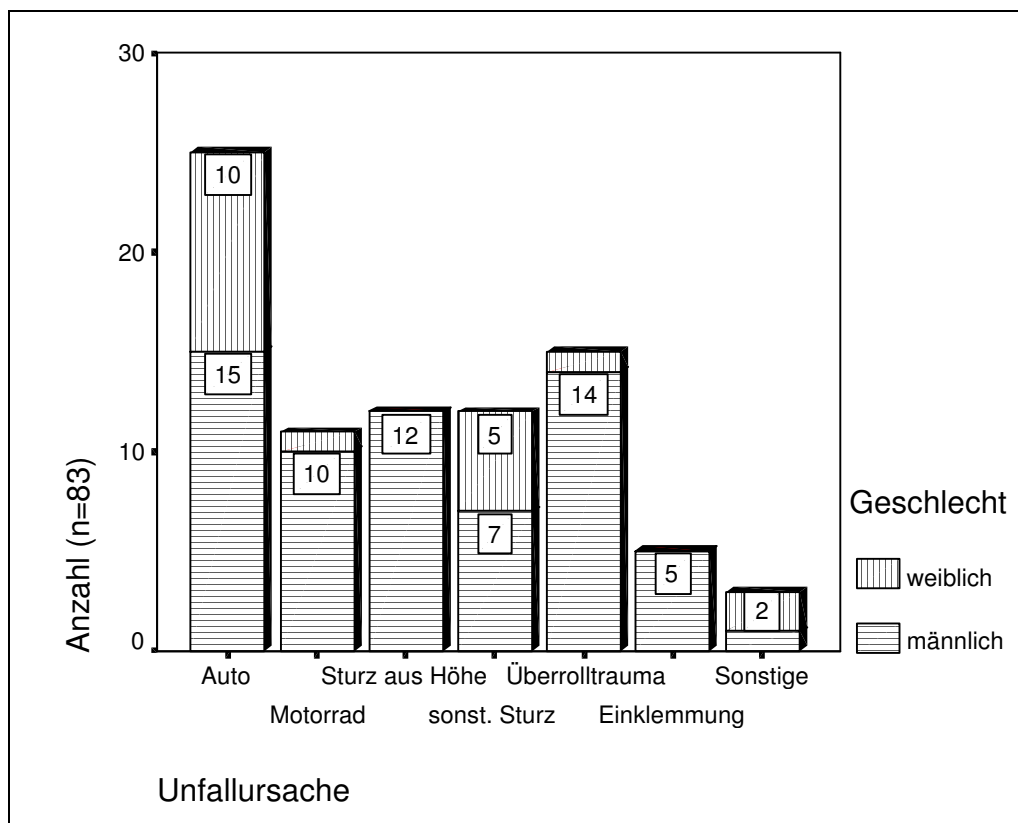


Abbildung 43: Unfallursachen

Ein Überrolltrauma erlitten 15 Patienten (18 Prozent), fünf Patienten (6 Prozent) verletzten ihren Fuß durch Einklemmung oder Quetschung. Die Überrollverlet-

zungen entstanden, indem eine Baumaschine (Kran, Bagger, Radlader), ein Gabelstapler, ein Traktor, ein Bus oder ein Auto über den Fuß rollte. Die Einklemmungs- oder Quetschungsverletzungen wurden von schweren Gegenständen verursacht, die den Patienten auf die Füße fielen (Stahlrohrrahmen, Papierrolle, Tanne). Dabei ist zu beachten, dass fast ausschließlich Männer Überroll- bzw. Einklemmungsverletzungen erlitten. Nur eine Patientin erlitt ein Überrolltrauma, als ihr Fuß vom Rad eines Schulbusses erfasst wurde. Zu den sonstigen Unfallursachen zählten ein Flugzeugabsturz, ein Busunglück und ein Tritt gegen einen Küchenstuhl (Abb. 43).

3.1.4 Seitenverteilung der Verletzungen

37 Patienten (45 Prozent) erlitten eine Verletzung der distalen Fußwurzel auf der linken Seite. 46 Patienten (55 Prozent) erlitten eine Fußwurzelverletzung auf der rechten Seite. Bei den Autounfällen erlitten 15 Patienten (60 Prozent) eine Verletzung des linken Fußes und 10 Patienten (40 Prozent) des rechten Fußes. Bei den Motorradunfällen war die Seitenverteilung fast gleichmäßig. Sechs Patienten verletzten sich links, fünf Patienten rechts (Abb. 44).

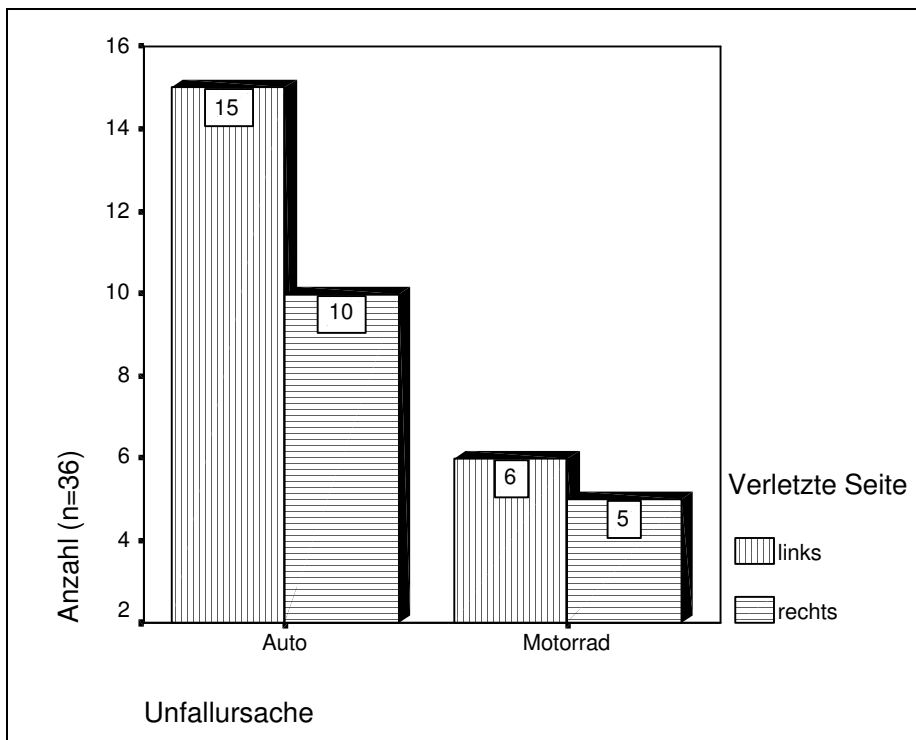


Abbildung 44: Seitenverteilung der Verletzungen bei Verkehrsunfällen

Bei Überroll- und Einklemmungsverletzungen war 15 mal der linke Fuß und fünfmal der rechte Fuß betroffen. Bei Stürzen zogen sich die Verunfallten in neun Fällen eine Verletzung des linken Fußes und in 15 Fällen des rechten Fußes zu.

3.1.5 Verletzungsarten

3.1.5.1 Hauptfußwurzelverletzung und Unfallursache

Die Hauptfußwurzelverletzung ist diejenige Fraktur, Luxation oder Luxationsfraktur der distalen Fußwurzel, die am schwerwiegendsten ist und deshalb bei der Behandlung im Vordergrund steht.

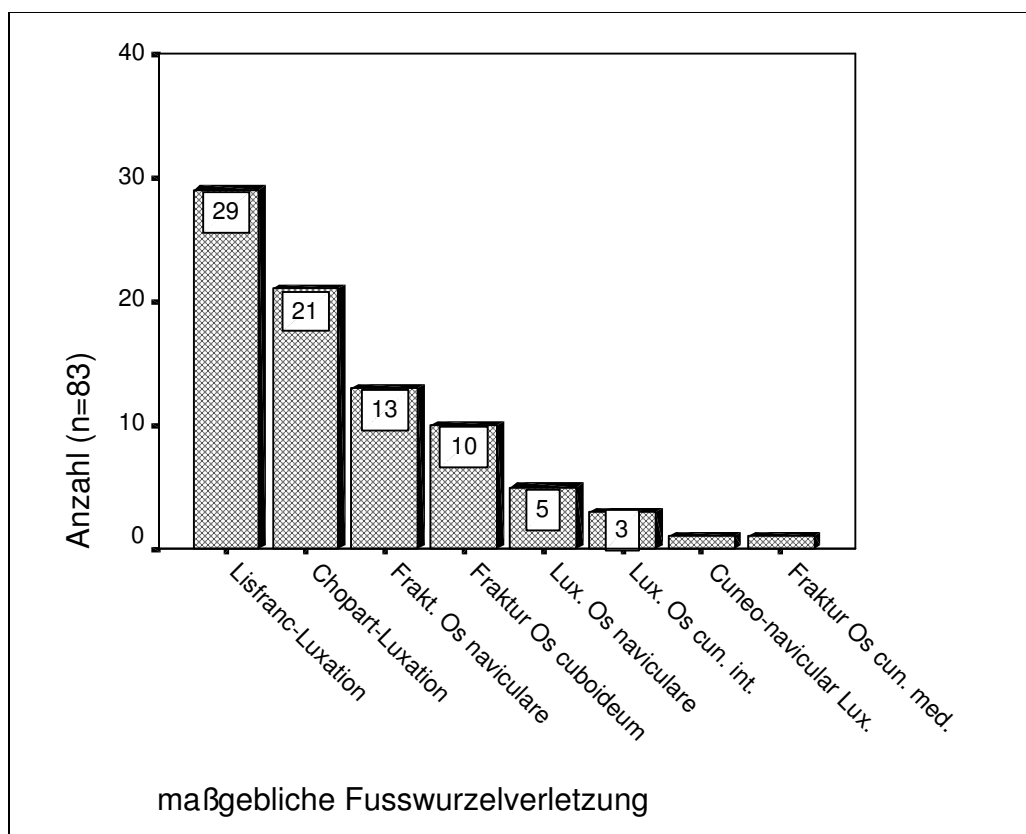


Abbildung 45: Haupt-Fußverletzung

Von den 83 Patienten erlitten 29 eine Lisfranc-Luxation (35 Prozent). 21 Patienten zogen sich eine Luxation im Chopart-Gelenk zu (25,3 Prozent). Bei 13 Patienten (15,7 Prozent) wurde nach dem Unfall eine Fraktur des Os naviculare diagnostiziert, zehn Patienten (12 Prozent) frakturierten sich das Os cuboi-

deum. Fünf Patienten erlitten eine Luxation des Kahnbeines (6 Prozent). Drei Patienten erlitten bei ihren Unfällen eine Luxation des Os cuneiforme intermedium. Ein Patient erlitt eine Luxation der cuneo-naviculären Gelenklinie mit Fraktur des Os naviculare. Ein Patient zog sich bei seinem Unfall eine Fraktur des Os cuneiforme mediale zu (Abb. 45).

Die einzelnen Unfallursachen für die Entstehung der Haupt-Fußverletzung sind in *Tabelle 6* zusammengefaßt.

Unfallursache	Verletzungsart	Autounfälle	Motorradunfälle	Stürze aus großer Höhe	sonstige Stürze	Überrollung/Einklemmung	sonstige Ursachen	gesamt
Lisfranc-Luxation		11	1	2	5	9	1	29
Chopart-Luxationsfraktur		5	5	2	2	6	1	21
Fraktur Os naviculare		2	2	4	2	2	1	13
Fraktur Os cuboideum		5	1	3	1	0	0	10
Lux. Os naviculare		2	1	1	1	0	0	5
Lux. Os cuneiforme int.		0	1	0	0	1	1	3
Fraktur Os cuneif. med.		0	0	0	0	1	0	1
cuneo-naviculäre Lux.		0	0	0	0	1	0	1
gesamt		25	11	12	11	20	4	83

Tabelle 6: Unfallursachen

3.1.5.2 Zusätzliche Fußverletzungen

Von den 83 Patienten erlitten 16 (19,2 Prozent) keine weitere Fußverletzung. Insgesamt 46 Patienten (55,5 Prozent) zogen sich eine weitere Fußfraktur zu. In neun Fällen wurde zusätzlich eine Calcaneusfraktur diagnostiziert. Fünfmal eine Talusfraktur, neunmal eine Fraktur des Os naviculare, sechsmal eine Fraktur des Os cuboideum und sechsmal eine Fraktur eines Keilbeines. In elf Fällen war zusätzlich ein Os metatarsale, meist das Os metatarsale II, frakturiert. Insgesamt 21 Patienten (25,3 Prozent) zogen sich zu ihrer Haupt-Fußverletzung zwei weitere Fußverletzungen zu. In 19 Fällen waren zwei weitere Fußwurzelknochen frakturiert. Zwei Patienten zogen sich neben ihrer Chopart-Luxation zusätzlich eine Luxation im Lisfranc-Gelenk und eine Fraktur des Os cuboideum zu.

Eine Aufstellung über die Zusatzverletzungen bei den einzelnen Hauptverletzungen ist in *Tabelle 7* dargestellt.

In *Abbildung 46* sind die zusätzlichen Fußverletzungen für Chopart-Luxationen, für Lisfranc-Luxationen sowie für Frakturen des Os cuboideum und des Os naviculare dargestellt. Dabei beträgt die Gesamtprozentzahl bei den einzelnen Hauptfußwurzelverletzungen mehr als 100 Prozent. Der Grund hierfür ist, dass einige Patienten bei ihren Unfällen mehr als eine zusätzliche Fußverletzung erlitten hatten.

	Verletzungsart								gesamt
	Lisfranc-Luxation	Chopart-Luxationsfraktur	Fraktur Os naviculare	Fraktur Os cuboideum	Luxationsfraktur Os naviculare	Luxationsfraktur Os cuneiforme int.	Fraktur Os cuneiforme med. cuneo-naviculäre Luxationsfraktur		
Zusatzfrakturen									
keine	2	0	8	3	1	2	0	0	16
Calcaneus	0	5	2	2	0	0	0	0	9
Talus	1	3	0	1	0	0	0	0	5
Os naviculare	1	5	0	1	0	1	0	1	9
Os cuboideum	4	1	0	0	1	0	0	0	6
Ossa cuneiformia	4	0	0	0	2	0	0	0	6
Os metatarsale	6	0	1	2	1	0	1	0	11
Os navi. + Os cub.	0	3	0	0	0	0	0	0	3
Os navi. + Os cun.med.	0	2	0	0	0	0	0	0	2
Os navi. + Os meta.II	2	0	0	0	0	0	0	0	2
Os cub. + Os cun. med.	2	0	0	0	0	0	0	0	2
Os cub. + Lisfranc-Lux.	0	2	0	0	0	0	0	0	2
Os cub. + Os meta. II	2	0	1	0	0	0	0	0	3
Os cun. + Os meta. II	5	0	0	1	0	0	0	0	6
Os cun. med. + Calc.	0	0	1	0	0	0	0	0	1

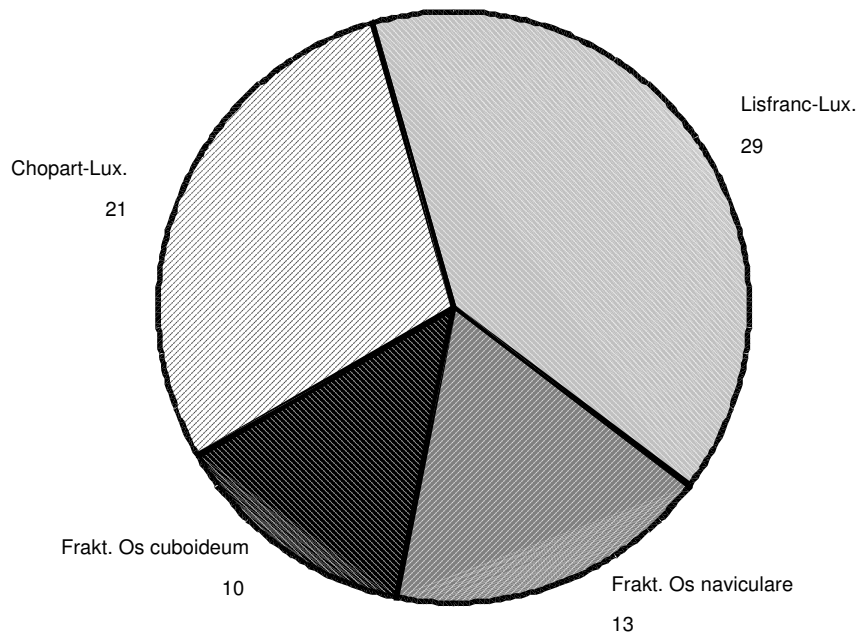
Tabelle 7: Zusätzliche Fußverletzungen

Chopart-Luxationen

Fraktur Os navi.	48 %
Fraktur Os cub.	29 %
Calcaneusfraktur	24 %
Talusfraktur	14 %
Fraktur Ossa cun.	10 %
Lisfranc-Lux.	10 %
Keine	0 %

Lisfranc-Luxationen

Fraktur Ossa meta.	52 %
Fraktur Ossa cun.	38 %
Fraktur Os cub.	28 %
Fraktur Os navi.	11 %
Keine	10 %
Talusfraktur	3 %



Frakturen Os cuboideum

Keine	30 %
Fraktur Ossa meta.	30 %
Calcaneusfraktur	20 %
Fraktur Os navi.	10 %
Fraktur Ossa cun.	10 %
Talusfraktur	10 %

Frakturen Os naviculare

Keine	62 %
Fraktur Ossa meta.	15 %
Calcaneusfraktur	15 %
Fraktur Ossa cun.	8 %
Fraktur Os cub.	8 %

Abbildung 46: Zusätzliche Fußverletzungen

3.1.5.3 Sonstige Verletzungen

Von den untersuchten 83 Patienten erlitten 18 (21,7 Prozent) ein Polytrauma im Rahmen ihres Unfalles, wobei sich die Patienten in den meisten Fällen schwere Kopfverletzungen zugezogen hatten. Ein Polytrauma erlitten: fünf Patienten mit Chopart-Luxationen, fünf Patienten mit Lisfranc-Luxationen, vier Patienten mit Würfelbeinfrakturen, 3 Patienten mit Kahnbeinfrakturen und ein Patient mit einer Luxationsfraktur des Os cuneiforme intermedium.

Insgesamt 30 Patient zogen sich zu ihren Fußverletzungen zusätzlich weitere Verletzungen derselben Extremität zu. Hier überwogen Tibiafrakturen und Unterschenkelfrakturen. Eine weitere Extremitätenverletzung erlitten: elf Patienten mit Chopart-Luxationen, acht Patienten mit Lisfranc-Luxationen, drei Patienten mit Kahnbeinfrakturen, vier Patienten mit einer Würfelbeinfraktur, drei Patienten mit einer Luxationsfraktur des Os naviculare und ein Patient mit einer Luxationsfraktur des Os cuneiforme intermedium.

3.1.5.4 Luxationsformen

Von den insgesamt 59 Patienten, die sich bei ihrem Unfall eine Luxationsverletzung der distalen Fußwurzel zugezogen haben, erlitten 56 eine Luxationsfraktur. Nur bei drei Patienten wurde eine vollständige Luxation bzw. eine Teilluxation ohne Fraktur diagnostiziert.

Bei den 29 Lisfranc-Luxationen handelte es sich nur in drei Fällen um reine Luxationen. Bei den restlichen 26 Fällen handelte es sich um Lisfranc-Luxationsfrakturen. Bei sieben Patienten verlief die Verletzungslinie transmetatarsal. In fünf Fällen verlief die Verletzungslinie transcuneiform, einmal transnavicular, bei fünf Patienten verlief sie transcuboidal. Bei acht Patienten verlief die Verletzungslinie durch zwei Fußwurzelknochen: In fünf Fällen handelte es sich um transmetatarsal-cuneiforme Verletzungen, in zwei Fällen um transmetatarsal-naviculare Verletzungen und einmal um eine transmetatarsal-cuboidale Verletzung (*Abb. 47*).

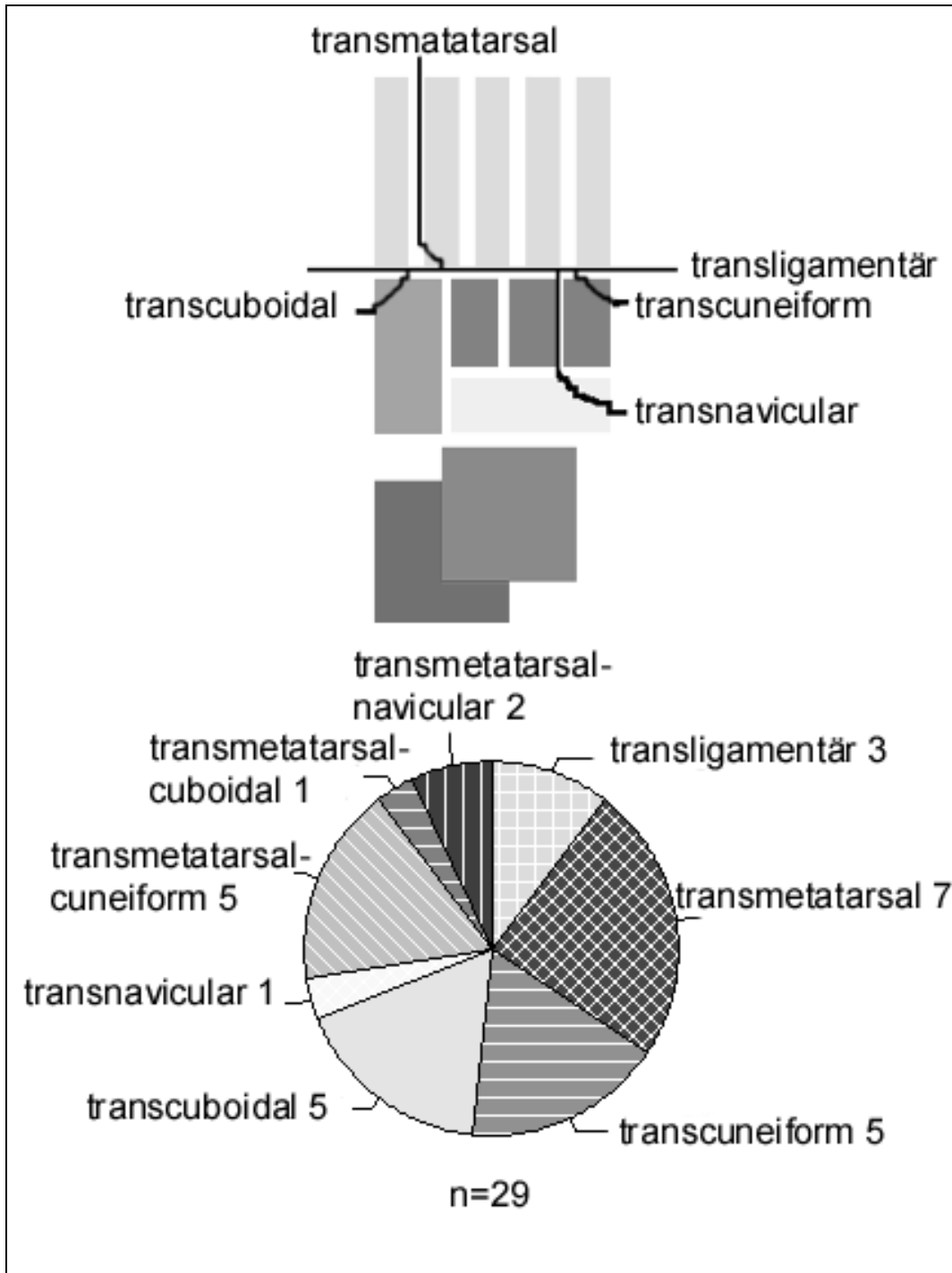


Abbildung 47: Verletzungslinien bei Lisfranc-Luxationen / Luxationsfrakturen

Bei Anwendung der Klassifikation der drei typischen Lisfranc-Luxationsformen nach Quénu und Küss [1909] auf das eigene Patientengut erhält man folgendes Ergebnis: 23 Patienten (79,3 Prozent) erlitten bei ihrem Unfall eine homolaterale Luxation. Dabei handelte es sich in vier Fällen um eine vollständige Luxation. In siebzehn Fällen waren nur die Ossa metatarsalia II – V nach lateral verschoben. In zwei Fällen waren die vier äußeren Metatarsalknochen nach medial verschoben. Fünf Patienten (17,2 Prozent) zogen sich bei ihrem Unfall eine isolierte Luxation zu. Ein Patient erlitt eine divergierende Lisfranc-Luxation (Abb. 48).

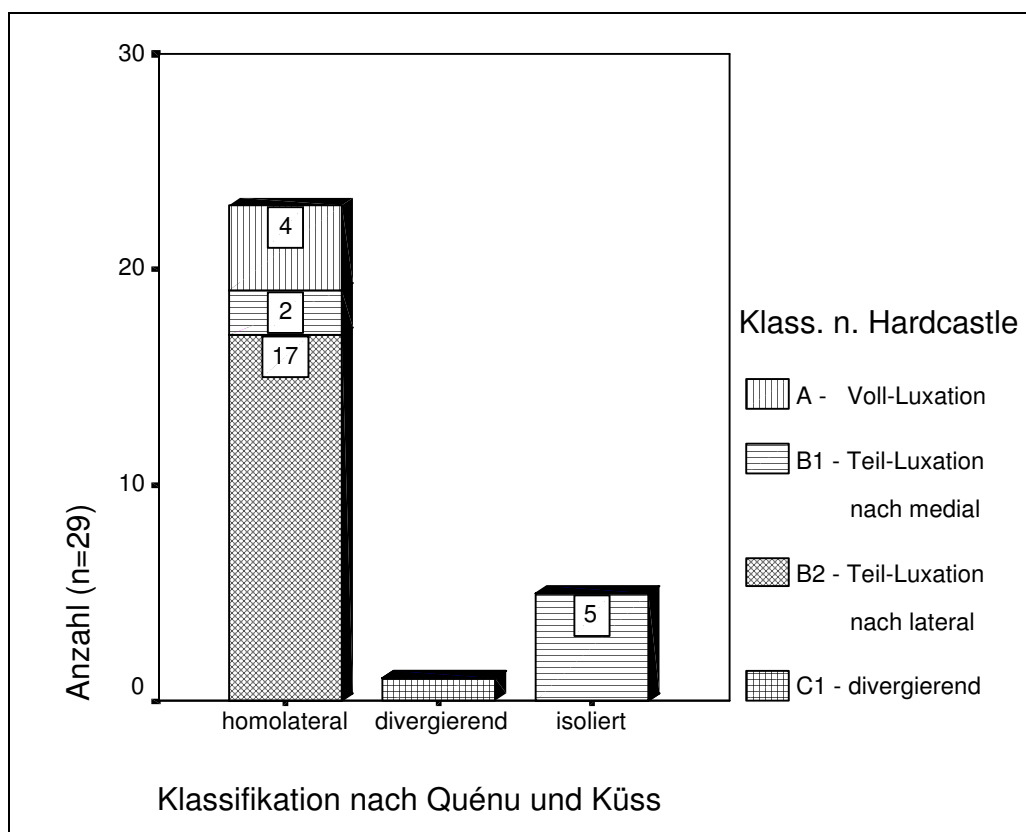


Abbildung 48: Lisfranc-Luxationen

Bei Anwendung der Klassifikation für Lisfranc-Luxationen nach Hardcastle et al [1982] erhält man folgende Verteilung: Vier Patienten (13,8 Prozent) erlitten eine Typ A – Verletzung mit vollständiger Inkongruenz der Lisfranc-Gelenklinie. Sieben Patienten (24,1 Prozent) zogen sich eine Typ B₁ – Verletzung mit medi-aler Verschiebung des Os metatarsale I oder mehrerer Ossa metatarsalia zu. Siebzehn Patienten (58,6 Prozent) erlitten eine Typ B₂ – Verletzung mit lateraler

Verschiebung eines oder mehrerer Ossa metatarsalia II - V. Nur bei einem Patienten wurde eine Lisfranc-Luxation Typ C₁ mit partiell-divergierender Luxation im Lisfranc-Gelenk diagnostiziert (*Abb. 48*).

Bei den 21 Chopart-Luxationen handelte es sich ausschließlich um Luxationsfrakturen. In fünf Fällen verlief die Verletzungslinie transcalcaneare, zweimal transcuboidal, sechsmal transnavicular und in vier Fällen transtalar. Bei vier Patienten verlief die Verletzungslinie durch zwei Fußwurzelknochen. Bei diesen Patienten handelte es sich in drei Fällen um transnaviculo-cuboidale Verletzungen und in einem Fall um eine transtalo-cuboidale Verletzung (*Abb. 49*).

Bei den fünf Patienten mit einer Luxation des Os naviculare handelte es sich in allen Fällen um Luxationsfrakturen. In vier Fällen luxierte das frakturierte Kahnbein beim Unfall nach dorsal. Bei einem Patienten, der sich bei einem Sturz von einer Leiter verletzte, luxierte das frakturierte Os naviculare nach dorsal und nach hinten über den Talus.

Bei den Patienten mit den Luxationen des Os cuneiforme intermedium handelte es sich ebenfalls um Luxationsfrakturen. Bei allen Patienten war das Os cuneiforme intermedium gebrochen und nach dorsal verschoben.

Bei dem Patienten, der sich bei seinem Unfall eine Luxation in der cuneonaviculären Gelenklinie zugezogen hat, handelte es sich ebenfalls um eine Luxationsfraktur. Dabei wurden alle drei Ossa cuneiformia nach plantar verschoben sowie das Os naviculare gebrochen.

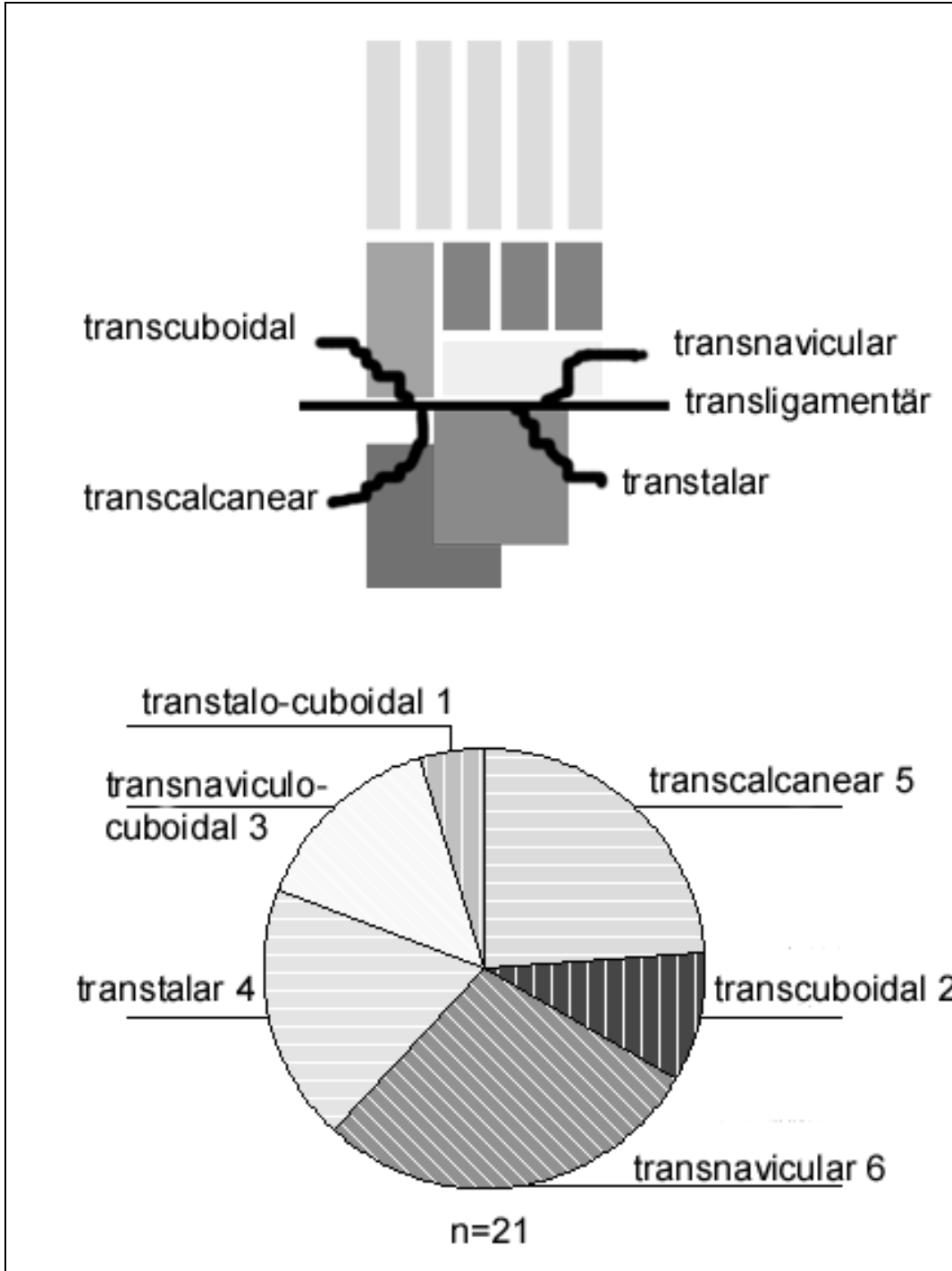


Abbildung 49: Verletzungslinien bei Chopart-Luxationen / Luxationsfrakturen

3.1.5.5 Frakturformen

Von den insgesamt dreizehn Patienten, die sich als schwerste Verletzung der distalen Fußwurzel eine Fraktur des Os naviculare zugezogen haben, erlitten neun (69,2 Prozent) eine Fraktur des Kahnbeinkörpers. Bei sechs Patienten war die Fraktur nicht verschoben. Bei drei Patienten dislozierten die Kahnbeinbruchstücke.

Ein Patient erlitt eine dorsale Abscherfraktur (chip fracture). Drei Patienten zogen sich einen knöchernen Ausriß der Tuberositas ossis navicularis zu. Die vier Patienten mit der chip fracture und den knöchernen Ausrissen der Tuberositas ossis navicularis erlitten extraartikuläre Frakturen. Im Gegensatz dazu handelte es sich bei den Körperfrakturen des Os naviculare um intraartikuläre Frakturen (Abb. 50). Es fanden sich im untersuchten Patientengut keine Ermüdungsfrakturen des Os naviculare.

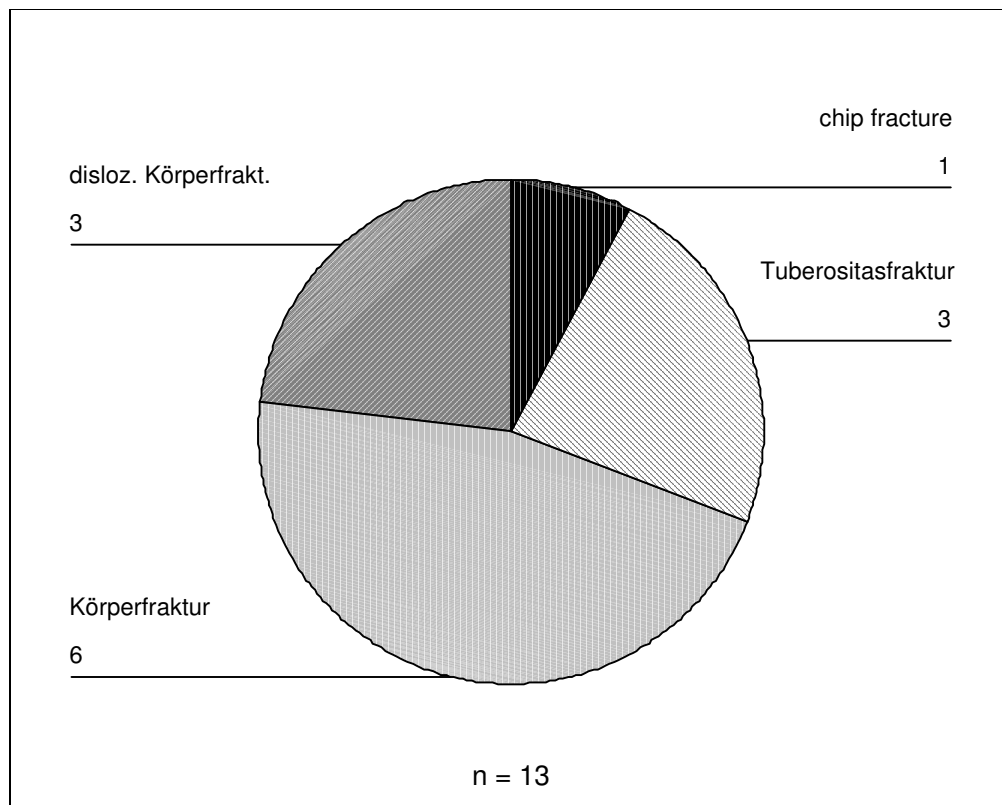


Abbildung 50: Frakturen des Os naviculare

Von den fünf Patienten, die sich bei ihren Unfällen eine Luxationsfraktur des Os naviculare zugezogen hatten, wurde bei zwei Patienten eine dislozierte Kahnbeinfraktur diagnostiziert. Bei drei Patienten war die Kahnbeinfraktur nicht verschoben.

Die zehn Frakturen des Os cuboideum waren alle im lateralen Drittel des Würfelbeines lokalisiert. In sechs Fällen handelte es sich um extraartikuläre Frakturen. Drei Patienten erlitten intraartikuläre Frakturen des Würfelbeines. Ein Patient erlitt bei einem Motorradunfall eine intraartikuläre Trümmerfraktur des Würfelbeines und zusätzlich eine Fraktur des Processus anterior calcanei. Bei einer Fraktur des Os cuboideum dislozierte das Bruchfragment nach plantar.

Bei dem Patienten, der sich bei seinem Unfall als schwerste Verletzung eine Fraktur des Os cuneiforme mediale zugezogen hatte, handelte es sich um eine intraartikulär gelegene knöcherne Absprengung im medialen Teil des Os cuneiforme mediale ohne signifikante Fragmentdislokation.

3.1.6 Therapie

Von den insgesamt 83 Patienten wurden zwanzig (24,1 Prozent) konservativ behandelt. Bei den restlichen 63 Patienten (75,9 Prozent) erfolgte eine operative Versorgung der Fußverletzungen.

Eine konservative Behandlung erfolgt bei neun Patienten mit einer Fraktur des Os naviculare, bei allen zehn Patienten mit einer Fraktur des Os cuboideum und bei einem Patienten mit einer Lisfranc-Luxationsfraktur.

Eine operative Behandlung erfolgte bei 28 Patienten mit Lisfranc-Luxationen und –Luxationsfrakturen, allen 21 Chopart-Luxationsfrakturen, allen fünf Luxationsfrakturen des Os naviculare, den drei Luxationsfrakturen des Os cuneiforme intermedium, der cunei-naviculären Luxationsfraktur sowie bei vier Patienten mit einer Fraktur des Os naviculare und dem Patienten mit der Fraktur des Os cuneiforme mediale (*Abb. 51*).

3.1.6.1 Konservative Therapie

Bei den Frakturen des Os naviculare wurden die dorsale Abscherfraktur (chip fracture), die drei knöchernen Ausrisse der Tuberositas ossis navicularis, die

vier undislozierten Kahnbeinkörperfrakturen sowie eine dislozierte Kahnbeinkörperfraktur konservativ mit Unterschenkel-Gehgipsverband behandelt.

Alle zehn Patienten mit einer Würfelbeinfraktur wurden ebenfalls konservativ mit Unterschenkel-Gehgipsverband behandelt.

Ein Patient mit einer Lisfranc-Luxationsfraktur wurde auf eigenen Wunsch hin konservativ behandelt.

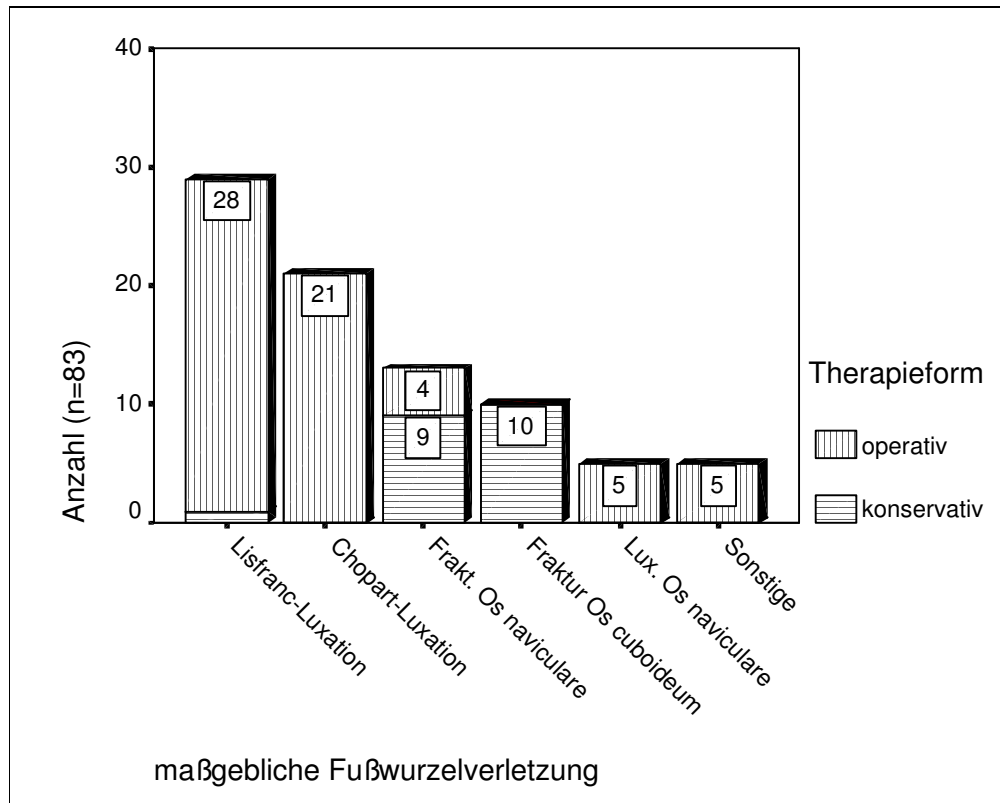


Abbildung 51: Therapie der distalen Fußwurzelverletzungen

3.1.6.2 Operative Therapie

Die operative Versorgung der insgesamt 63 distalen Fußwurzelverletzungen erfolgte bei 42 Patienten noch am Unfalltag. Elf Patienten wurden einen bis fünf Tage nach dem Unfallereignis operiert. Zehn Patienten wurden nach Abschwellung der Weichteile operiert. In 41 Fällen erfolgte die Reposition offen, in 22 Fällen wurde geschlossen reponiert (Abb. 52).

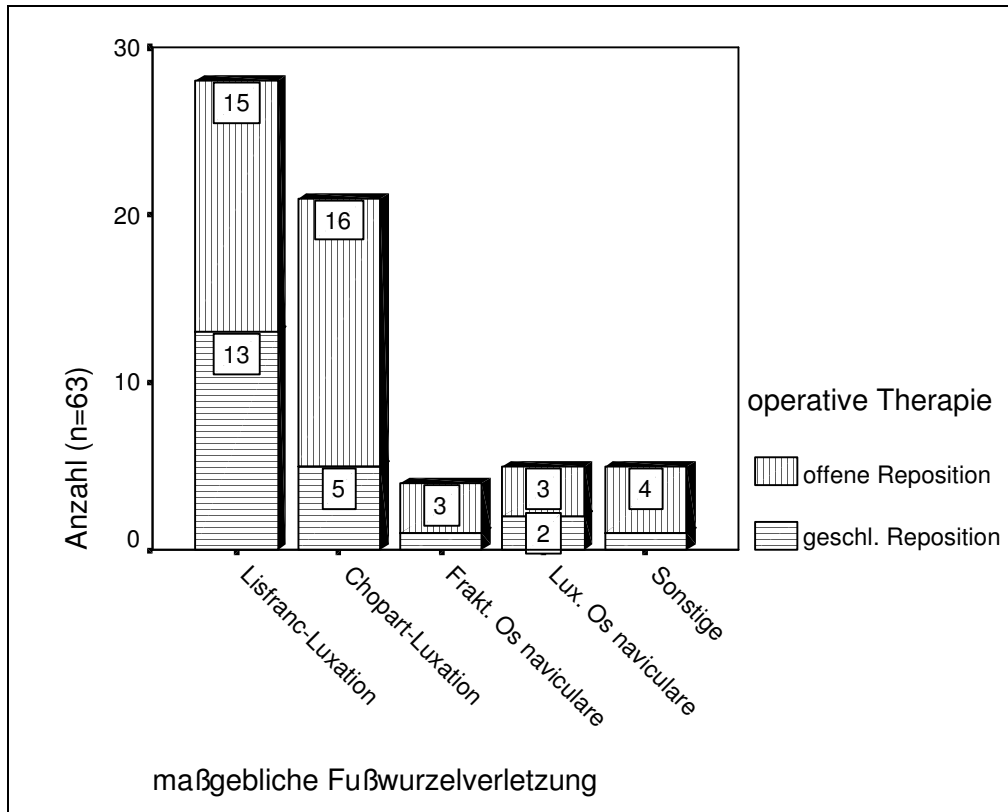


Abbildung 52: Operative Therapie

Bei den 28 Patienten, die eine Lisfranc-Luxation- bzw. Luxationsfraktur erlitten, welche operativ versorgt wurde, erfolgte die Reposition in 15 Fällen offen. In allen 28 Fällen wurde das Repositionsergebnis mit Kirschnerdrähten und Unterschenkelgipsverband fixiert. Bei drei Patienten wurden zusätzlich die Frakturen des Os naviculare, des Os cuboideum und des Talushalses mit Spongiosaschrauben versorgt. Die Entfernung der Kirschnerdrähte erfolgte in zehn Fällen nach vier Wochen, neunmal nach fünf Wochen, siebenmal nach sechs Wochen, einmal nach sieben Wochen und einmal nach acht Wochen. Die durchschnittliche Verweildauer der Kirschner-Drähte betrug somit 5,1 Wochen. Die Spongiosaschraube im Os cuboideum wurde nach acht Wochen entfernt. Die Naviculare-Schraube und die Kleinfragment-Spongiosaschraube im Talus wurden im Fuß belassen.

Bei den 21 Patienten, die sich bei ihrem Unfall eine Luxationsfraktur im Chopart-Gelenk zugezogen hatten, wurde in sechzehn Fällen offen und fünfmal geschlossen reponiert. Das Repositionsergebnis wurde dabei in neunzehn Fällen

mit Kirschner-Drähten und einem Unterschenkelgipsverband und bei zwei Patienten mit einem Fixateur externe fixiert. Bei den beiden Patienten, die sich neben ihrer Luxationsfraktur im Chopart-Gelenk auch eine Lisfranc-Luxationsfraktur zugezogen hatten, wurde die Lisfranc-Gelenklinie reponiert und mit Kirschnerdrähten stabilisiert. Bei zwei Patienten wurde die zusätzliche Fraktur des Os naviculare bzw. des Calcaneus mit einer Kleinfragment-Spongiosaschraube versorgt. Die Entfernung der Kirschner-Drähte erfolgte im Durchschnitt nach 4,9 Wochen. In den frühesten Fällen wurden die Kirschnerdrähte vier Wochen nach der Operation entfernt, in den längsten Fällen lagen die Kirschnerdrähte acht Wochen im Fuß. Der eine Fixateur externe wurde nach drei Wochen, der andere nach sechs Wochen entfernt, die Kleinfragment-Spongiosaschrauben wurde belassen.

Die operative Versorgung der vier Patienten mit der Fraktur des Os naviculare erfolgte dreimal offen. Die Frakturfragmente wurden nach Reposition mit Spongiosaschrauben fixiert und es erfolgte eine Ruhigstellung des Fußes im Unterschenkelgipsverband. Im vierten Fall wurde die Fraktur geschlossen mit Hilfe eines Fixateur externe stabilisiert. Die Schrauben wurden bei einem Patienten nach sechs Wochen entfernt. Bei den beiden anderen Patienten wurden die Kleinfragment-Spongiosaschrauben im Fuß belassen. Der Fixateur externe wurde nach drei Wochen entfernt.

Die operative Versorgung der fünf Patienten, die sich bei ihren Unfällen eine Luxationsfraktur des Os naviculare zugezogen hatten, erfolgte in drei Fällen offen und zweimal geschlossen. Das Repositionsergebnis wurde bei vier Patienten mittels Kirschnerdrähten fixiert. Bei einem dieser vier Patienten wurde zusätzlich eine Naviculare-Schraube verwendet. Beim fünften Patienten wurde die Luxationsfraktur ausschließlich mit einer Spongiosaschraube versorgt. Bei allen Patienten erfolgte eine Ruhigstellung des Fußes im Unterschenkelgipsverband. Die Kirschnerdrähte wurden bei einem Patienten nach vier Wochen, bei zwei Patienten nach sechs Wochen und bei einem Patienten nach acht Wochen entfernt. Die Spongiosaschrauben wurden nicht entfernt.

Bei den drei Patienten, die bei ihrem Unfall eine Luxationsfraktur des Os cuneiforme intermedium erlitten, wurde in allen Fällen offen reponiert und das Repo-

sitionsergebnis mit Kirschnerdrähten fixiert. Bei einem Patienten wurden zusätzlich die Frakturfragmente des Os cuneiforme mediale mit Hilfe einer Spongiosaschraube fixiert. Die Ruhigstellung des Fußes erfolgte im Unterschenkelgipsverband. Die Kirschnerdrähte wurden einmal nach vier Wochen, einmal nach fünf Wochen und einmal nach acht Wochen entfernt. Die Spongiosaschraube wurde im Fuß belassen.

Bei dem Patient, der bei seinem Unfall eine Fraktur des Os cuneiforme mediale und zusätzlich Schrägfrakturen der Ossa metatarsalia II – IV erlitten hatte, wurden die frakturierten Metatarsalknochen geschlossen mit Kirschnerdrähten gespickt und gleichzeitig das Frakturfragment des frakturierten Keilbeines refixiert. Es erfolgte eine Ruhigstellung des Fußes im Unterschenkelgipsverband. Die Kirschnerdrähte wurden nach sechs Wochen entfernt.

Bei dem Patienten mit der cuneo-naviculären Luxation erfolgte die Reposition offen. Mit Hilfe von zwei Kirschnerdrähten wurde das Repositionsergebnis fixiert und der Fuß wurde im Unterschenkelgipsverband ruhig gestellt. Die Entfernung der Kirschnerdrähte erfolgte nach sechs Wochen.

Eine Übersicht über das verwendete Osteosynthesematerial und die Entfernung des Osteosynthesematerials ist in *Tabelle 8* dargestellt.

Verletzungsart	Osteosynthesematerial			Materialentfernung (Wochen nach OP), b = belassen		
	K-Draht	Schraube	Fixateur ex.	K-Draht	Schraube	Fixateur ex.
Lisfranc-Luxation	28	3 (Zusatz)	0	5,1	1x8, 2xb	-
Chopart-Luxationsfraktur	19	2 (Zusatz)	2	4,9	b	1x3, 1x6
Fraktur Os naviculare	0	3	1	-	1x6, 2xb	3
Lux. Os naviculare	4	1+1 Zus.	0	6	b	-
Lux. Os cuneiforme int.	3	1 (Zusatz)	0	5,7	b	-
Fraktur Os cuneiforme med.	1	0	0	6	-	-
cuneo-navikuläre Lux.	1	0	0	6	-	-

Tabelle 8: Osteosynthese

3.1.7 Komplikationen

Die 83 ausgewerteten Patienten wurden zwischen zwei und 120 Tagen (Durchschnitt 33,4 Tage) in der Berufsgenossenschaftlichen Unfallklinik Tübingen behandelt. Dabei ist zu beachten, dass besonders Patienten, die bei ihrem Unfall ein Polytrauma erlitten hatten, lange stationär in der Unfallklinik aufgenommen wurden.

Bei 53 Patienten (63,8 Prozent) der insgesamt 83 Patienten verlief die Behandlung ohne nennenswerte Komplikationen. Bei neun Patienten (10,8 Prozent) kam es im Behandlungsverlauf zu einer Infektion. Zwölf Patienten (14,4 Prozent) litten in der Folge ihres Unfalls unter einer ausgeprägten Dystrophie der verletzten Extremität. Bei zwei Patienten erfolgte die Wundheilung verzögert. Zwei Patienten entwickelten im Behandlungsverlauf ein Kompartmentsyndrom des Fußes, zwei Patienten litten unter Fußheberteilparesen, die durch Läsionen des N. peroneus bedingt waren. Bei einem Patienten erfolgte die Frakturheilung nach einer Kahnbeinfraktur verzögert, bei einem Patienten wurde eine postoperative Fehlstellung des Fußes nach Chopart-Luxationsfraktur beobachtet. Bei einem Patienten wurde am Unfalltag eine Chopart-Luxationsfraktur geschlossen reponiert. 14 Tage später wurde dieser Patient erneut operiert. Die Verletzung wurde offen reponiert und mit Kirschnerdrähten fixiert.

Aufgeschlüsselt nach der Therapieform (offene Reposition, geschlossene Reposition, konservative Behandlung) erhält man folgende Verteilung der Komplikationen:

Bei 26 der insgesamt 42 Patienten, bei denen die Reposition der Fußwurzelverletzung offen erfolgte, verlief die Therapie ohne Komplikationen. In sieben Fällen kam es zu einer Wundinfektion. Viermal wurde eine ausgeprägte Dystrophie der verletzten Extremität beobachtet. Bei zwei Patienten erfolgte die Wundheilung gestört. In einem Fall litt ein Patient nach der Operation unter einer Fußheberteilparese. Bei zwei Patienten, die bei ihrem Unfall eine Chopart-Luxationsfraktur erlitten hatten, kam es zu einer postoperativen Fehlstellung des Fußes.

Von den 21 Patienten, bei denen die Fußwurzelverletzung geschlossen reponiert wurde, kam es bei 11 Patienten im Therapieverlauf zu keinen Komplikationen. In fünf Fällen entwickelte sich eine Dystrophie der verletzten Extremität.

Bei einem Patienten kam es zu einer Wundinfektion. Zwei Patienten entwickelten im Therapieverlauf ein Kompartmentsyndrom des Fußes. In einem Fall litt ein Patient nach der Operation unter einer Fußhebeteilparese. Bei einem Patienten erfolgte die Frakturheilung einer Kahnbeinfraktur verzögert.

Bei 16 der insgesamt 20 konservativ behandelten Patienten verlief die Therapie komplikationslos. In drei Fällen kam es zu einer ausgeprägten Dystrophie der verletzten Extremität. Ein Patient zog sich eine Wundinfektion zu.

Eine Übersicht über die aufgetretenen Komplikationen bei den einzelnen Fußwurzelverletzungen ist in *Tabelle 9* dargestellt.

Verletzungsart	Therapieform	Komplikationen						
		keine	Wundinfektion	Dystrophie	Wundheilungsstörung	Kompartmentsyndrom	neurologische Störung	sonstige
Lisfranc-Luxation	offene Reposition	10	2	2	0	0	0	1
	geschl.Reposition	7	1	3	0	1	1	0
	konservativ	1	0	0	0	0	0	0
Chopart-Luxationsfraktur	offene Reposition	9	3	1	1	0	1	1
	geschl.Reposition	4	0	1	0	0	0	0
Fraktur Os naviculare	offene Reposition	1	1	1	0	0	0	0
	geschl.Reposition	0	0	0	0	0	0	1
	konservativ	7	1	1	0	0	0	0
Fraktur Os cuboideum	konservativ	8	0	2	0	0	0	0
Lux. Os naviculare	offene Reposition	2	1	0	0	0	0	0
	geschl.Reposition	0	0	1	0	1	0	0
Lux. Os cuneiforme int.	offene Reposition	2	0	0	1	0	0	0
Fraktur Os cuneif. med.	geschl.Reposition	1	0	0	0	0	0	0
cuneo-naviculäre Lux.	offene Reposition	1	0	0	0	0	0	0
gesamt		53	9	12	2	2	2	3

Tabelle 9: Komplikationen

3.2 Nachuntersuchungsergebnisse

3.2.1 Ergebnisse der Patientenbefragung

3.2.1.1 Schmerzen und maximale Gehstrecke

Von den 43 nachuntersuchten Patienten sagten 14 Patienten (32,6 Prozent), dass sie im beim Unfall verletzten Fuß keine Schmerzen haben. 15 Patienten (34,9 Prozent) gaben sehr leichte Schmerzen an. Elf Patienten (25,6 Prozent) klagten über Schmerzen, die nach dem Gehen auftraten, zwei Patienten konnten ihren Beruf aufgrund ihrer Fußschmerzen nur eingeschränkt ausüben. Ein Patient, der sich bei seinem Unfall eine Chopart-Luxationsfraktur zugezogen hatte, hatte so starke Schmerzen, dass sein nächtlicher Schlaf dadurch erheblich gestört wurde.

Eine Übersicht in wie starker Weise die nachuntersuchten Patienten bei den unterschiedlichen Verletzungen der distalen Fußwurzel unter Fußschmerzen litten, ist in *Abbildung 53* dargestellt.

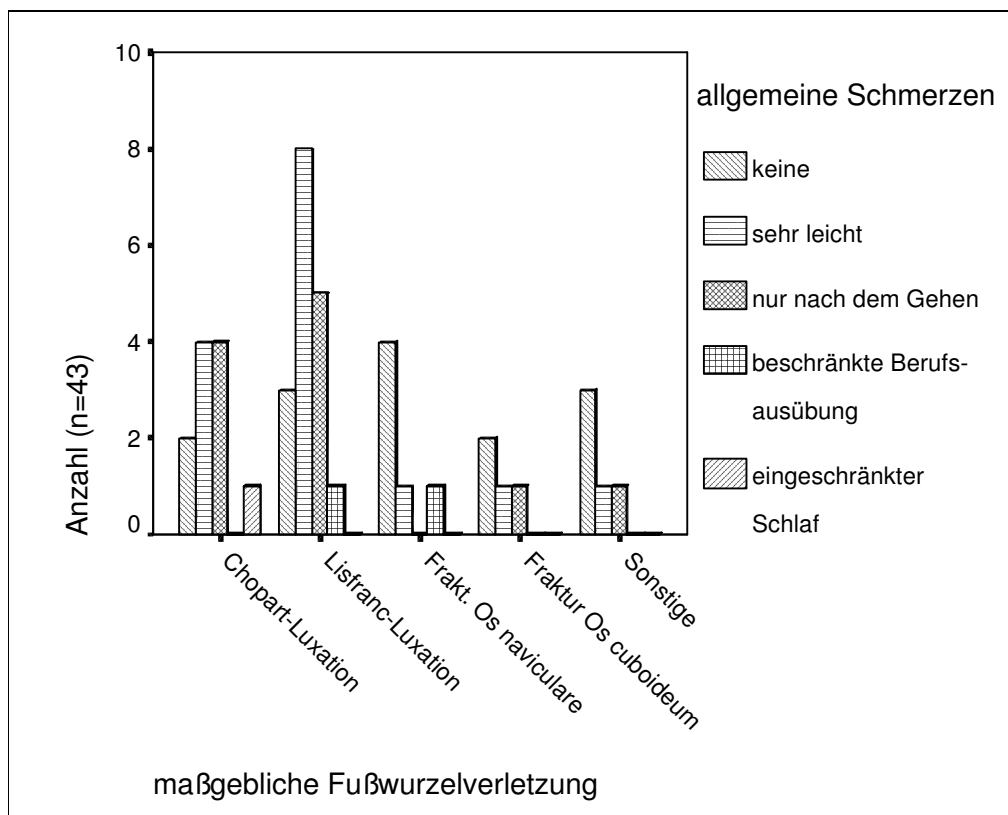


Abbildung 53: Schmerzen (sonstige Verletzungen = Lux. Os naviculare, cuneonaviculäre Lux., Lux. Os cuneiforme int., Fraktur Os cuneiforme med.)

Bei den Patienten, die bei ihrem Unfall eine Lisfranc-Luxation oder-Luxationsfraktur erlitten hatten, waren die Schmerzen in 13 Fällen im Bereich des Lisfranc-Gelenkes lokalisiert. Ein Patient klagte über Schmerzen im Bereich der Zehen. Bei den Patienten mit den Chopart-Luxationsfrakturen waren die Schmerzen in sieben Fällen im Bereich des Chopart-Gelenkes lokalisiert. Zwei Patienten gaben als Ort der Schmerzen den Bereich des Lisfranc-Gelenkes an. Die Schmerzen bei den Patienten, die bei ihrem Unfall eine Fraktur des Os naviculare erlitten, waren in beiden Fällen im Bereich des Lisfranc-Gelenkes lokalisiert. Die Schmerzen bei den Patienten mit der Fraktur des Os cuboideum waren einmal im Bereich des Chopart-Gelenkes und einmal im Bereich des Lisfranc-Gelenkes lokalisiert. Der Patient mit der Luxationsfraktur des Os naviculare hatte nach dem Gehen Schmerzen im Bereich des Lisfranc-Gelenkes. Der Patient mit der cuneo-naviculären Luxationsfraktur klagte über sehr leichte Schmerzen im Bereich des Lisfranc-Gelenkes.

Von den 17 Patienten, die bei ihrem Unfall eine Lisfranc-Luxation oder – Luxationsfraktur erlitten hatten, klagten 11 Patienten (64,7 Prozent) über Schmerzen beim Gehen auf unebenen Böden. Neun Patienten (52,9 Prozent) bekamen Schmerzen bei Wetterumschwüngen. Sieben Patienten (41,2 Prozent) litten unter Schmerzen nach langem Stehen und sieben Patienten (41,2 Prozent) klagten über Schmerzen nach dem morgendlichen Aufstehen.

Von den elf Patienten, die sich bei ihrem Unfall eine Chopart-Luxationsfraktur zugezogen hatten, klagten acht Patienten (72,7 Prozent) über Schmerzen beim Gehen auf unebenen Untergründen. Fünf Patienten klagten über Schmerzen beim Barfußlaufen.

Die maximal mögliche Gehstrecke ohne Fußbeschwerden betrug bei 16 Patienten (37,2 Prozent) mehr als 10 km. Insgesamt 13 Patienten (30,2 Prozent) konnten Strecken zwischen fünf und zehn Kilometern ohne Beschwerden gehen. Elf Patienten (25,6 Prozent) konnten ohne Beschwerden nur einen bis fünf Kilometer zu Fuß zurücklegen. Bei zwei Patienten (4,7 Prozent) traten Fußbeschwerden auf, wenn sie mehr als einen Kilometer gingen. Ein Patient konnte aufgrund seiner Fußbeschwerden nur weniger als 500 Meter zu Fuß bewältigen.

Eine Übersicht darüber, wie weit die nachuntersuchten Patienten bei den unterschiedlichen Verletzungen der distalen Fußwurzel ohne Fußbeschwerden gehen konnten, ist in *Abbildung 54* dargestellt.

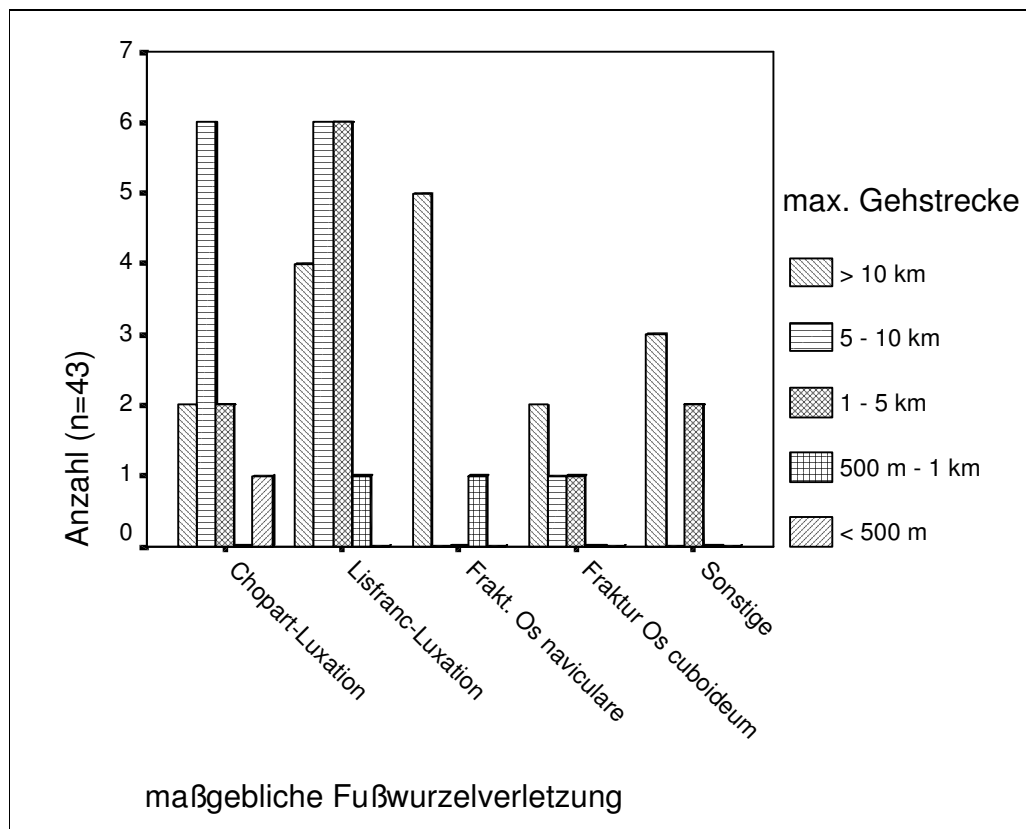


Abbildung 54: Maximale Gehstrecke

3.2.1.2 Steifigkeit der Fußgelenke

Von den 43 nachuntersuchten Patienten verspürten acht Patienten (18,6 Prozent) keine Steifigkeit in den Fußgelenken des beim Unfall verletzten Fußes. 23 Patienten (53,5 Prozent) verspürten selten eine Steifigkeit in den Fußgelenken, drei Patienten (7 Prozent) klagten über eine nach längerer Belastung auftretende Steifigkeit. Neun Patienten (20,9 Prozent) litten ständig unter der Steifigkeit ihrer Fußgelenke. Von diesen neun Patienten hatten bei ihrem Unfall drei eine Chopart-Luxationsfraktur, vier eine Lisfranc-Luxation oder -Luxationsfraktur, einer eine Fraktur des Os naviculare und ein Patient eine Luxationsfraktur des Os naviculare erlitten (*Abb. 55*).

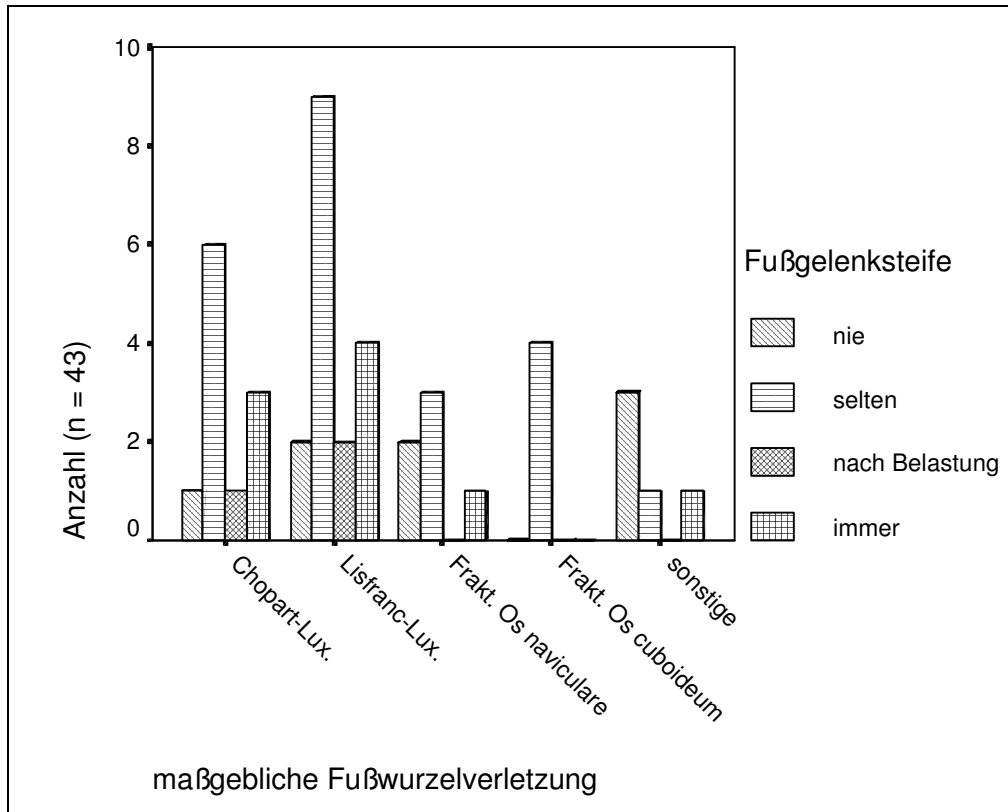


Abbildung 55: Steifigkeit der Fußgelenke

Die Patienten, die bei ihrem Unfall eine Lisfranc-Luxation oder-Luxationsfraktur erlitten, verspürten zumeist eine Unbeweglichkeit im Lisfranc-Gelenk (11 Fälle). Zwei Patienten klagten über eine Steifigkeit im unteren Sprunggelenk, zwei Patienten im oberen Sprunggelenk. Acht Patienten, die sich bei ihrem Unfall eine Chopart-Luxationsfraktur zugezogen hatten, klagten über eine Steifigkeit im unteren Sprunggelenk. Zwei Patienten verspürten eine Steifigkeit im oberen Sprunggelenk. Ein Patient verspürte keine Steifigkeit in den Fußgelenken. Vier Patienten, die bei ihrem Unfall eine Fraktur des Os naviculare erlitten hatten, klagten über eine Unbeweglichkeit im oberen Sprunggelenk. Alle vier Patienten, die sich bei ihrem Unfall eine Fraktur des Os cuboideum zugezogen hatten, verspürten eine Steifigkeit im oberen Sprunggelenk. Der Patient mit der Luxationsfraktur des Os naviculare klagte über eine Unbeweglichkeit im unteren Sprunggelenk. Der Patient mit der cuneo-naviculären Luxationsfraktur klagte über eine Steifigkeit im Lisfranc-Gelenk.

3.2.1.3 Schwellung des Fußes

Insgesamt 15 nachuntersuchte Patienten (34,9 Prozent) hatten nie eine Schwellung des beim Unfall verletzten Fußes. 23 Patienten (53,5 Prozent) klagten darüber, dass ihr Fuß nach längerer Belastung oder nach längerem Stehen anschwillt. Fünf Patienten (11,6 Prozent) litten unter einer ständigen Schwellung des beim Unfall verletzten Fußes. Von diesen fünf Patienten hatten vier eine Lisfranc-Luxation oder-Luxationsfraktur und ein Patient eine Luxationsfraktur des Os naviculare erlitten.

3.2.1.4 Sensibilitätsstörungen

Von den 43 nachuntersuchten Patienten hatten 26 Patienten (60,5 Prozent) keine Sensibilitätsstörungen im vormals verletzten Fuß. Neun Patienten (20,9 Prozent) berichteten über gelegentliche Gefühlsstörungen. Acht Patienten (18,6 Prozent) klagten über permanente Sensibilitätsstörungen im Bereich des Fußrückens. Vier von diesen neun Patienten zogen sich bei ihrem Unfall eine Chopart-Luxationsfraktur zu, drei eine Lisfranc-Luxation oder-Luxationsfraktur, einer eine Kahnbeinfraktur und ein Patient eine Würfelbeinfraktur.

3.2.1.5 Schuheinlagen

Insgesamt 21 Patienten trugen bei der Nachuntersuchung Schuheinlagen. Vierzehn Patienten (32,6 Prozent) gaben an, diese Einlagen immer zu tragen, sieben Patienten (16,3 Prozent) machten regelmäßig von ihren Schuheinlagen Gebrauch. 12 Patienten (27,9 Prozent) gaben an, gelegentlich Schuheinlagen zu verwenden, 10 Patienten (23,2 Prozent) verzichteten gänzlich auf das Tragen von Schuheinlagen. Bei 14 Patienten führte das Tragen der Einlagen zu einer Beschwerdeverbesserung, 10 Patienten hatten auch ohne Einlagen keine Fußbeschwerden. Sieben Patienten, die regelmäßig Schuheinlagen verwendeten, hatten geringe Fußbeschwerden. Die zwölf Patienten, die nur selten Einlagen trugen, hatten mäßige Fußbeschwerden.

3.2.1.6 Freizeitaktivitäten

Von den 43 nachuntersuchten Patienten konnten 22 Patienten (51,2 Prozent) uneingeschränkt die gleichen Freizeitaktivitäten machen wie vor ihrem Unfall. 20 Patienten (46,5 Prozent) konnten ihre früheren Hobbies mit wenigen Einschränkungen ausüben. Ein Patient, der eine Chopart-Luxationsfraktur erlitten hatte, konnte seinen Freizeitaktivitäten nach dem Unfall nur stark eingeschränkt nachgehen.

Eine Übersicht inwieweit die nachuntersuchten Patienten ihre früheren Freizeitaktivitäten bei den unterschiedlichen Verletzungen der distalen Fußwurzel wieder ausüben konnten, ist in *Abbildung 56* dargestellt.

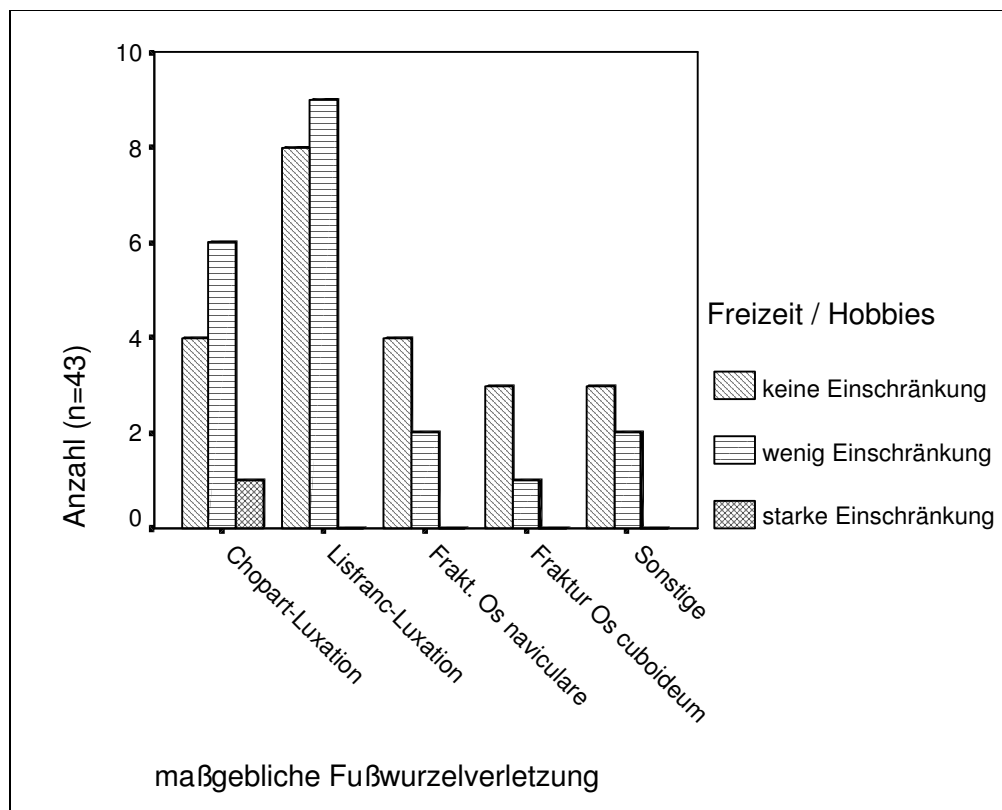


Abbildung 56: Freizeitaktivitäten

3.2.1.7 Beruf

Insgesamt 33 (76,7 Prozent) der 43 nachuntersuchten Patienten konnten ohne große Beschwerden in dem Beruf weiterarbeiten, in dem sie schon vor dem Unfallereignis beschäftigt waren. Fünf Patienten (11,6 Prozent) mußten innerbetrieblich umgesetzt werden. Drei von diesen Patienten kamen an ihrem neuen Arbeitsplatz gut zurecht. Zwei Patienten klagten auch an der neuen Arbeitsstelle über Beschwerden. Zwei Patienten (4,7 Prozent) konnten nach einer durch den Unfall nötig gewordenen Umschulung wieder ohne große Beschwerden arbeiten. Ein Patient, der sich bei seinem Unfall eine Chopart-Luxationsfraktur zugezogen hatte und ein Patient, der eine Fraktur des Os cuboideum erlitten hatte, machten keine Umschulung und klagten nach ihren Unfällen über große Beschwerden bei der Berufsausübung.

3.2.1.8 Subjektive Einschätzung

Bei der subjektiven Einschätzung ihrer Behandlung in der Berufsgenossenschaftlichen Unfallklinik Tübingen waren 32 Patienten (74,4 Prozent) sehr zufrieden. Die restlichen 11 Patienten (25,6 Prozent) waren mit ihrer Behandlung zufrieden.

Mit dem Behandlungsergebnis waren 32 Patienten (74,4 Prozent) der insgesamt 43 nachuntersuchten Patienten sehr zufrieden. Zehn Patienten (23,3 Prozent) waren zufrieden mit dem Behandlungsergebnis, nur ein Patient war unzufrieden mit seinem erreichten Behandlungsergebnis.

Eine Übersicht inwieweit die nachuntersuchten Patienten mit dem Behandlungsergebnis bei den unterschiedlichen Verletzungen der distalen Fußwurzel zufrieden waren, ist in *Abbildung 57* dargestellt.

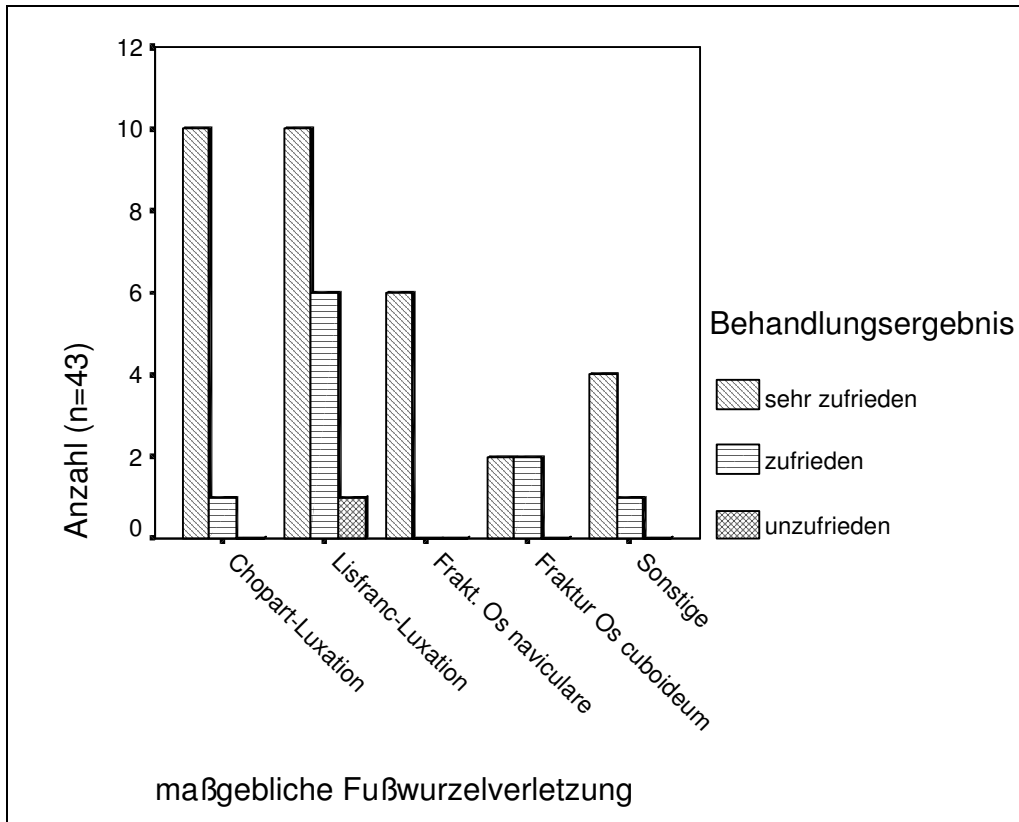


Abbildung 57: Patientenbewertung

Bei der Vergabe einer Gesamtnote für die Arbeit der Berufsgenossenschaftlichen Unfallklinik Tübingen wurde in 18 Fällen (41,9 Prozent) die Note sehr gut verteilt. In 17 Fällen (39,5 Prozent) wurde die Note gut vergeben, in sechs Fällen (14 Prozent) die Note befriedigend. Nur in zwei Fällen erhielt die Berufsgenossenschaftliche Unfallklinik Tübingen die Note ausreichend.

Eine Übersicht über die vergebenen Gesamtnoten bei den unterschiedlichen Verletzungen der distalen Fußwurzel ist in *Abbildung 58* dargestellt.

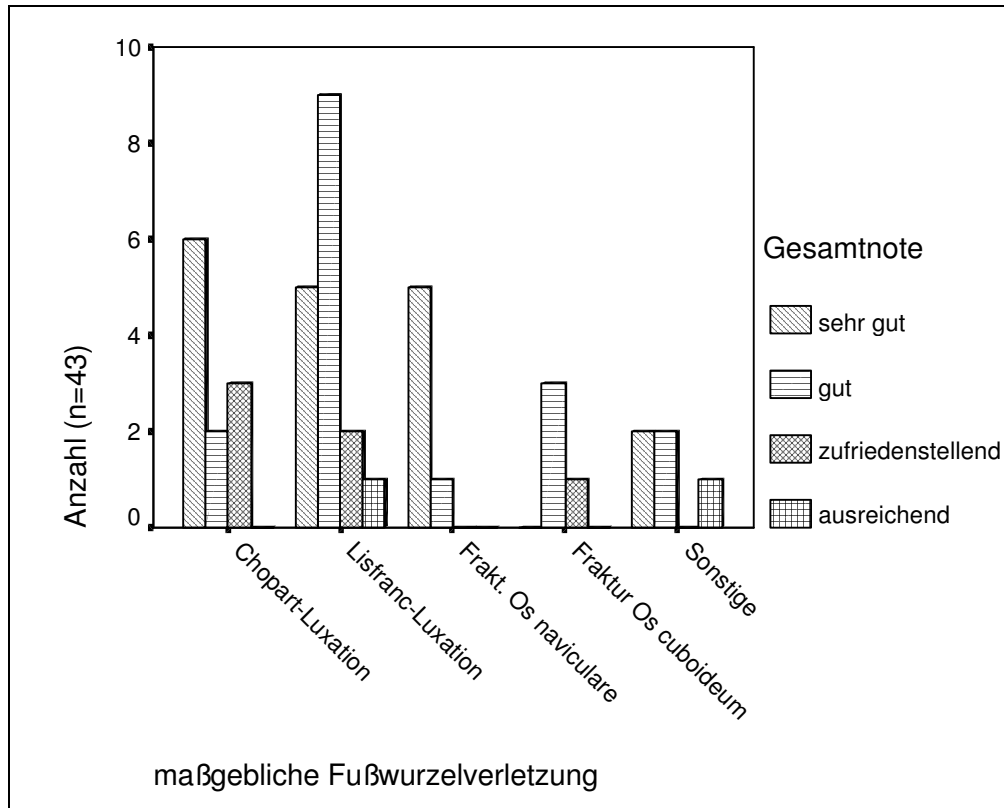


Abbildung 58: Gesamtnoten

3.2.2 Ergebnisse der klinischen Untersuchung

3.2.2.1 Inspektion und Palpation

Von den 43 nachuntersuchten Patienten klagten sieben Patienten (16,3 Prozent) über einen Druckschmerz bei der Palpation des beim Unfall verletzten Fußes. 34 Patienten hatten keinen Druckschmerz.

Die Operationsnarben waren bei 24 der 36 operierten Patienten reizlos. Zwölf Patienten klagten über eine Taubeitsgefühl bzw. über Schmerzen in den Narbenbezirken.

Bei insgesamt 18 Patienten (41,9 Prozent) war der vormals verletzte Fuß im Vergleich zur Gegenseite leicht geschwollen. Bei drei Patienten (7 Prozent), die bei ihrem Unfall eine Lisfranc-Luxation oder-Luxationsfraktur erlitten hatten, war der Fuß erheblich geschwollen. Die restlichen 22 Patienten (51,1 Prozent) hatten keine Fußschwellung.

Acht Patienten (18,6 Prozent) empfanden bei der Nachuntersuchung Sensibilitätsstörungen in Form von Dysästhesien im ehemals verletzten Fuß. In sieben Fällen waren diese Dysästhesien im Bereich des Fußrückens lokalisiert. Ein Patient, der bei seinem Unfall eine Lisfranc-Luxationsfraktur erlitten hatte, klagte über ein Taubheitsgefühl im Bereich des Fußinnenknöchels. Die restlichen 35 Patienten (81,4 Prozent) hatten keine Sensibilitätsstörungen im ehemals verletzten Fuß.

Die Durchblutung im Fußbereich war bei 34 Patienten (79,1 Prozent) normal. Bei sieben Patienten (16,3 Prozent) betrug die Rekapillarierungszeit in den Nagelbetten der Zehen im vormals verletzten Fuß mehr als zwei Sekunden. Bei zwei Patienten (4,6 Prozent), die beide bei ihrem Unfall eine Chopart-Luxationsfraktur erlitten hatten, waren die Pulse der A. dorsalis pedis und der A. tibialis posterior abgeschwächt.

Die Zehen des beim Unfall verletzten Fußes waren bei 29 Patienten (67,4 Prozent) nicht deformiert. Zwölf Patienten (27,9 Prozent) wiesen eine leichte Deformität der Zehen auf. Bei zwei Patienten, die sich bei ihren Unfällen eine Lisfranc-Luxation oder-Luxationsfraktur zugezogen hatten, wurde eine erhebliche Hammerzehendeformität festgestellt.

3.2.2.2 Bewegungs- und Umfangsmessungen

Von den 43 nachuntersuchten Patienten hatten 40 Patienten (93 Prozent) normale aktive Bewegungsausmaße in den Hüft- und Kniegelenken. Bei drei Patienten (7 Prozent) waren die Bewegungen in diesen Gelenken eingeschränkt. Die Einschränkung betrug weniger als 25 Prozent des normalen Bewegungsausmaßes.

Bei 19 Patienten (44,2 Prozent) war das Ausmaß der aktiven Flexion- und Extensionsbewegungen im oberen Sprunggelenk normal. Bei 18 Patienten (41,2 Prozent) wurde ein Bewegungsdefizit kleiner als 25 Prozent vom normalen Bewegungsausmaß gemessen. Fünf Patienten (11,6 Prozent) hatten ein Bewegungsdefizit zwischen 25 und 75 Prozent. Bei einem Patienten, der bei seinem Unfall eine Chopart-Luxationsfraktur erlitten hatte, wurde ein Bewegungsdefizit von mehr als 75 Prozent festgestellt. Eine Übersicht inwieweit das Bewegungs-

ausmaß im oberen Sprunggelenk bei den unterschiedlichen Verletzungen der distalen Fußwurzel eingeschränkt war, ist in *Abbildung 59* dargestellt.

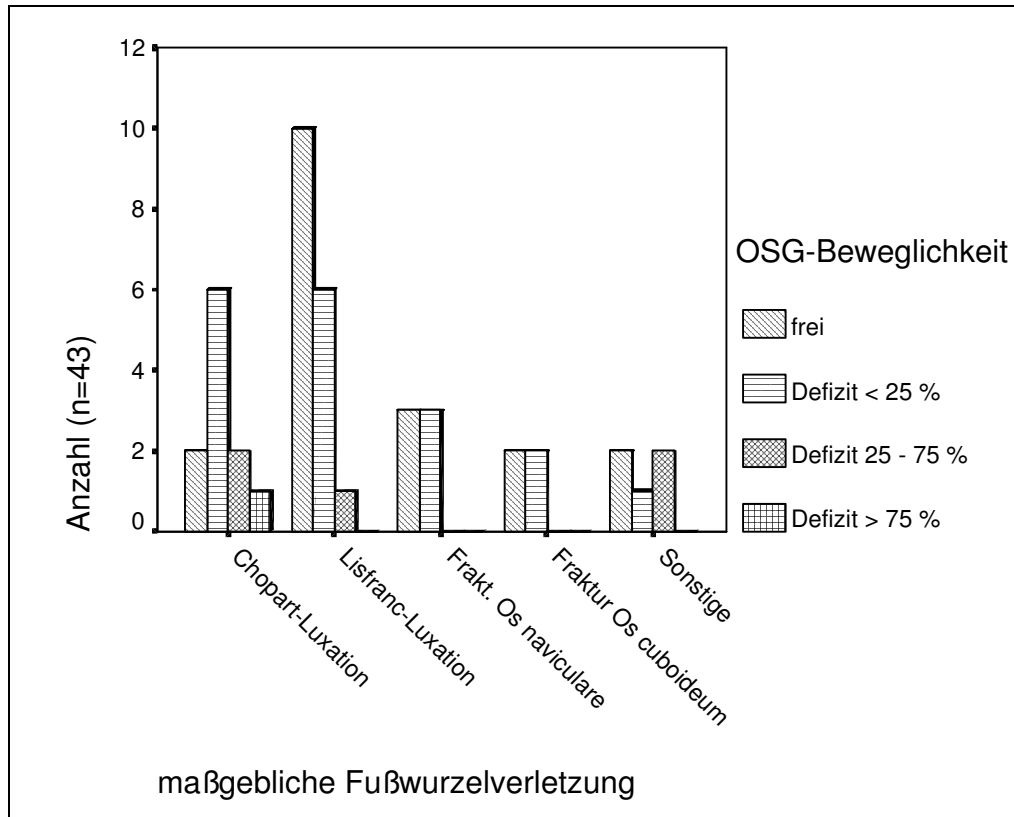


Abbildung 59: Bewegungsmaß im oberen Sprunggelenk (Flexion und Extension)

Bei neun Patienten (20,9 Prozent) waren passive Pronation und Supination im unteren Sprunggelenk im gleichen Maße wie im unverletzten Fuß möglich. Bei 21 Patienten (48,8 Prozent) betrug die Beweglichkeit zwei Drittel der Beweglichkeit der Gegenseite. Bei neun Patienten (20,9 Prozent) war die Beweglichkeit um die Hälfte vermindert. Bei vier Patienten, von denen sich drei bei ihrem Unfall eine Chopart-Luxationsfraktur und einer Luxationsfraktur des Os naviculare zugezogen hatten, betrug die Beweglichkeit ein Drittel bis null der Beweglichkeit der Gegenseite. Eine Übersicht inwieweit das Bewegungsmaß der Pronation und Supination im unteren Sprunggelenk bei den unterschiedlichen Verletzungen der distalen Fußwurzel eingeschränkt war, ist in *Abbildung 60* dargestellt.

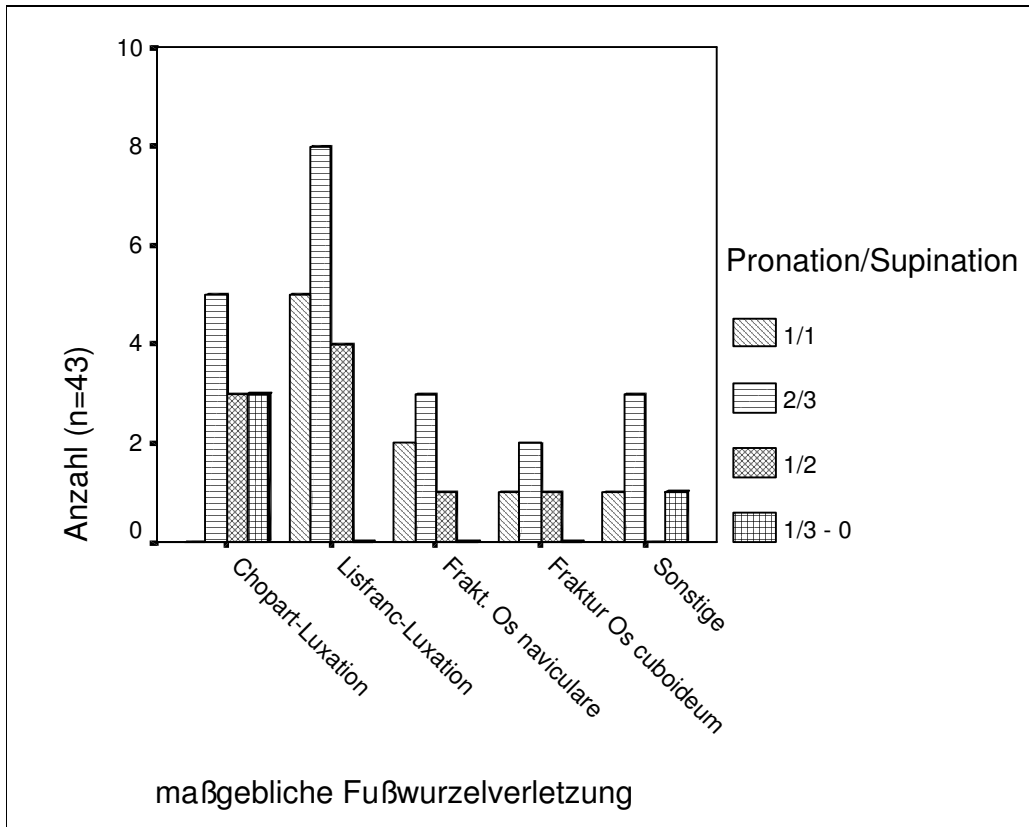


Abbildung 60: Bewegungsausmaß im unteren Sprunggelenk (Pronation und Supination)

Von den 43 nachuntersuchten Patienten war das Bewegungsausmaß der passiven Inversion und Eversion im unteren Sprunggelenk bei 16 Patienten (37,2 Prozent) gleich wie im nicht verletzten Fuß. Bei 13 Patienten (30,2 Prozent) betrug die Beweglichkeit zwei Drittel der Beweglichkeit der Gegenseite. Bei sieben Patienten (16,3 Prozent) war die Beweglichkeit um die Hälfte vermindert. Bei sieben Patienten (16,3 Prozent) betrug die Beweglichkeit ein Drittel bis null der Beweglichkeit der Gegenseite. Eine Übersicht inwieweit das Bewegungsausmaß der Inversion und Eversion im unteren Sprunggelenk bei den unterschiedlichen Verletzungen der distalen Fußwurzel eingeschränkt war, ist in *Abbildung 61* dargestellt.

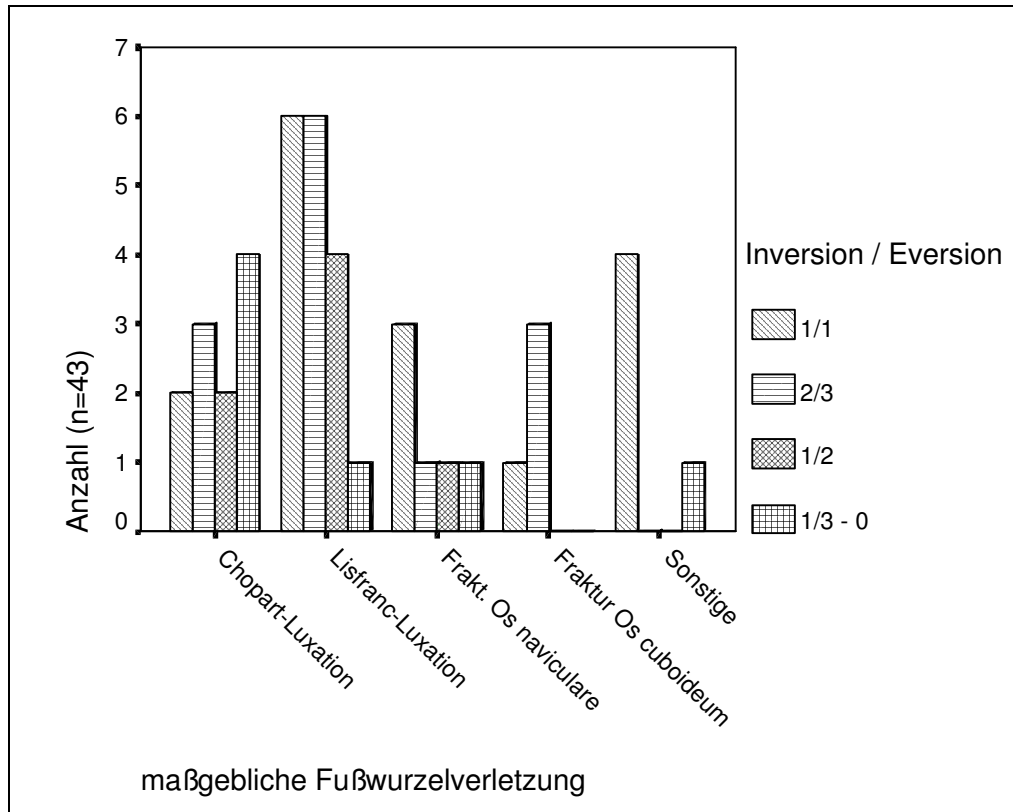


Abbildung 61: Bewegungsausmaß im unteren Sprunggelenk (Inversion und Eversion)

Die aktive Plantarflexion und Dorsalextension in den Zehengelenken war bei 27 Patienten (62,8 Prozent) im gleichen Maße möglich wie im unverletzten Fuß. Bei sieben Patienten (16,3 Prozent) betrug die Beweglichkeit zwei Drittel der Gegenseite. Bei sieben Patienten (16,3 Prozent) war die Beweglichkeit um die Hälfte reduziert. Bei zwei Patienten (4,6 Prozent) betrug die Beweglichkeit ein Drittel der Gegenseite.

Der Oberschenkelumfang 20 cm oberhalb des Kniegelenkspaltes war bei 27 Patienten (62,8 Prozent) gleich wie auf der Seite des beim Unfall nicht verletzten Fußes. Bei 16 Patienten (37,2 Prozent) war der Oberschenkelumfang um mehr als 1 cm im Vergleich zur Gegenseite reduziert.

Der Unterschenkelumfang 15 cm unterhalb des Kniegelenkspaltes war bei 16 Patienten (37,2 Prozent) gleich wie auf der Gegenseite. Bei 27 Patienten (62,8 Prozent) war der Unterschenkelumfang um mehr als 1 cm im Vergleich zur Gegenseite reduziert.

Der Fußumfang über dem Rist in Höhe des Os naviculare war bei 16 Patienten (37,2 Prozent) gleich wie über dem Rist des beim Unfall nicht verletzten Fußes. Bei 27 Patienten (62,8 Prozent) war der Fußumfang an dieser Stelle um mehr als 0,5 cm im Vergleich zur Gegenseite vergrößert.

3.2.2.3 Stehanalyse

Bei 35 Patienten (81,4 Prozent) der insgesamt 43 nachuntersuchten Patienten war der aufrechte Stand auf beiden Beinen unauffällig. Sechs Patienten (14 Prozent) wiesen eine Dysmetrie der beim Unfall verletzten unteren Extremität auf. Zwei Patienten (4,6 Prozent) klagten über erhebliche Schmerzen im Zweibeinstand.

Der einbeinige Stand auf dem beim Unfall verletzten Fuß war bei 35 Patienten (81,4 Prozent) sicher und ohne Schmerzen möglich. Fünf Patienten (11,6 Prozent) waren beim Stand auf dem vormals verletzten Bein unsicher. Drei Patienten (7 Prozent) bereitete das einbeinige Stehen Schmerzen. Ein Patient, der bei seinem Unfall eine Chopart-Luxationsfraktur erlitten hatte, konnte auf dem ehemals verletzten Bein nicht alleine stehen.

Der beidbeinige Zehenstand war für 32 Patienten (74,4 Prozent) gut möglich. Drei Patienten (7 Prozent) konnten nur unsicher auf den Zehen stehen. Acht Patienten (18,6 Prozent) hatten beim Zehenstand Schmerzen im vormals verletzten Fuß. Eine Übersicht über die Ausführung des Zehenganges bei den unterschiedlichen Verletzungen der distalen Fußwurzel ist in *Abbildung 62* dargestellt.

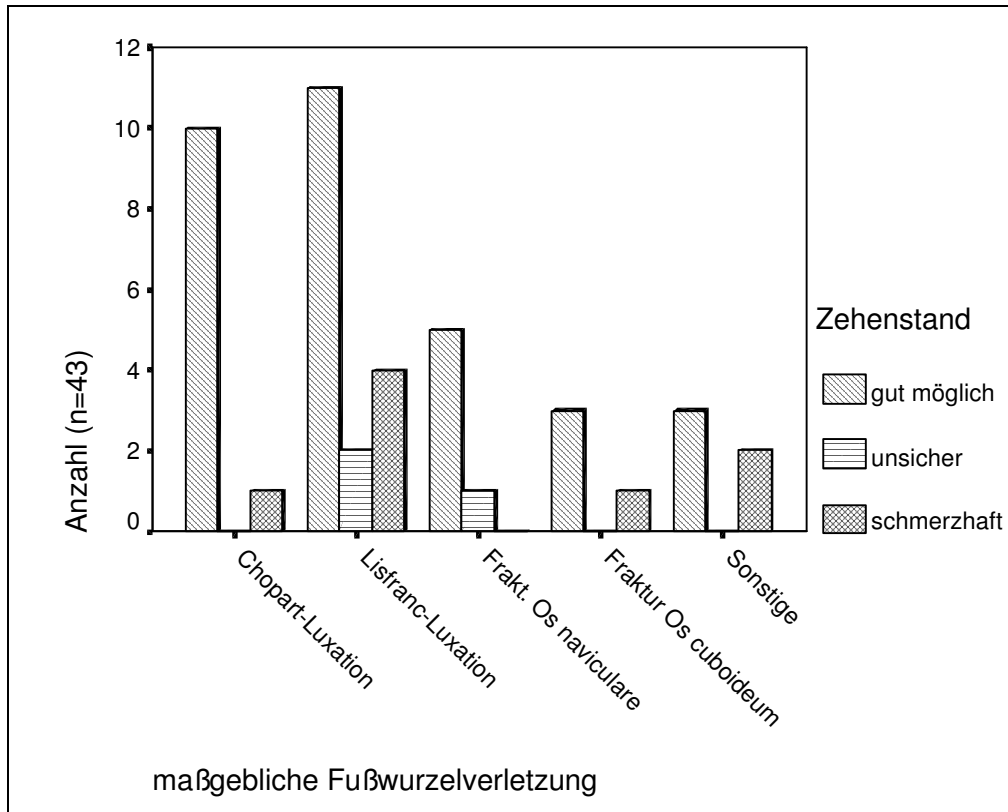


Abbildung 62: Zehenstand

Der beidbeinige Hackenstand war für 38 Patienten (88,4 Prozent) gut möglich. Zwei Patienten (4,6 Prozent), die bei ihrem Unfall eine Lisfranc-Luxation oder-Luxationsfraktur erlitten hatten, waren unsicher beim Stehen auf den Hacken. Bei drei Patienten (7 Prozent) mit Chopart-Luxationsfrakturen konnte ein Patient den Hackenstand nur unsicher und einer nur unter Schmerzen ausführen. Der dritte dieser Patienten konnte überhaupt nicht auf seinen Hacken stehen.

Die Ausübung der Hocke war für 18 Patienten (41,9 Prozent) problemlos möglich. Bei 13 Patienten (30,2 Prozent) war die Hockestellung nur mit dem Anheben der Fersen möglich. Neun Patienten (20,9 Prozent) hatten Schmerzen bei der Hocke. Drei Patienten (7 Prozent), die bei ihrem Unfall eine Chopart-Luxationsfraktur erlitten, konnten nicht in die Hocke gehen.

3.2.2.4 Ganganalyse

Der normale Gang von 38 Patienten (88,4 Prozent) wurde als unauffällig eingestuft. Bei drei Patienten (7 Prozent) fiel ein leichtes Hinken auf. Bei einem Patienten, der sich bei seinem Unfall eine Chopart-Luxationsfraktur zugezogen hat und bei einem Patienten, der bei seinem Unfall eine Luxationsfraktur des Os naviculare erlitten hat, wurde ein schweres Hinken beobachtet.

Der Zehengang war für 33 Patienten (76,7 Prozent) gut möglich. Drei Patienten (7 Prozent) gingen unsicher im Zehengang. Vier Patienten (9,3 Prozent) bereitete der Gang auf den Zehen Schmerzen. Drei Patienten (7 Prozent) konnten den Zehengang nicht ausführen. Zwei dieser Patienten hatten eine Lisfranc-Luxation oder-Luxationsfraktur erlitten, einer eine Chopart-Luxationsfraktur.

Den Hackengang konnten 39 Patienten (90,7 Prozent) ohne Probleme ausführen. Vier Patienten (9,3 Prozent) konnten nicht auf ihren Hacken laufen. Drei dieser Patienten hatten beim Unfall eine Chopart-Luxationsfraktur, ein Patient hatte eine Lisfranc-Luxation oder-Luxationsfraktur erlitten.

Der mediale Kantengang auf dem medialen Fußrand war für 28 Patienten (65,1 Prozent) gut möglich. Sieben Patienten (16,3 Prozent) waren unsicher beim medialen Kantengang, fünf Patienten (11,6 Prozent) klagten über Schmerzen beim Gang auf dem medialen Fußrand. Drei Patienten (7 Prozent) konnten den medialen Kantengang nicht ausführen. Eine Übersicht über die Ausführung des medialen Kantenganges bei den unterschiedlichen Verletzungen der distalen Fußwurzel ist in *Abbildung 63* dargestellt.

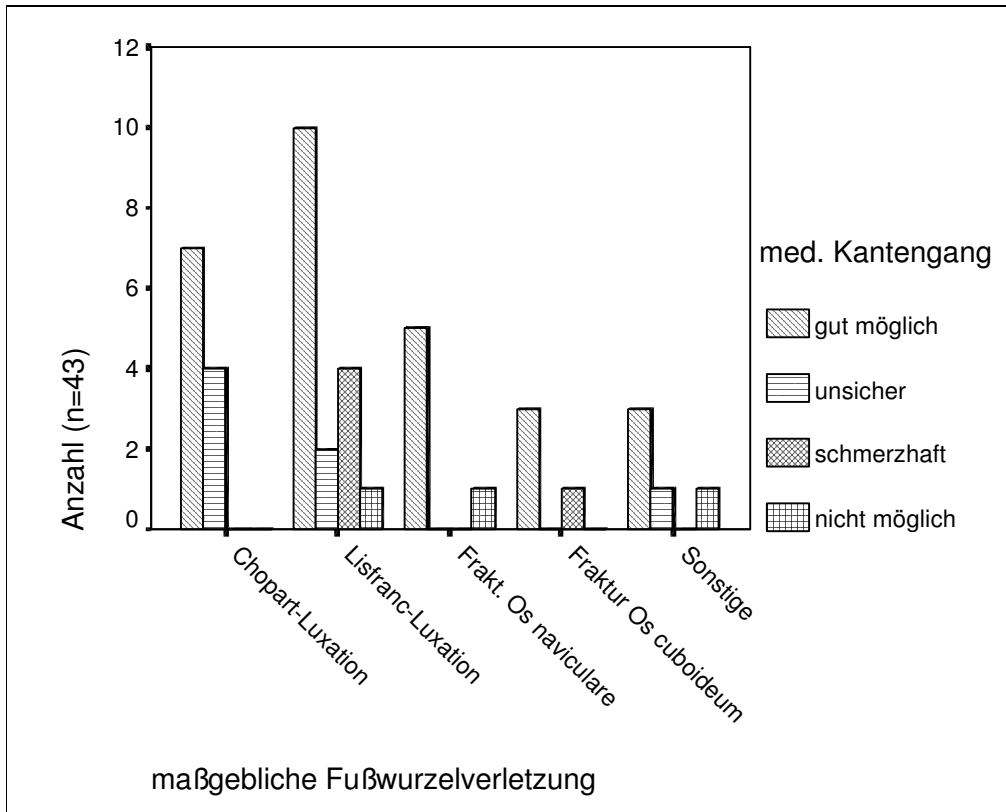


Abbildung 63: Medialer Kantengang

Der Gang auf dem lateralen Fußrand (lateralen Kantengang) war für 29 Patienten (67,4 Prozent) gut möglich. Sechs Patienten (14 Prozent) waren unsicher bei dieser Gangart, fünf Patienten (11,6 Prozent) klagten über Schmerzen beim lateralen Kantengang. Drei Patienten, davon zwei Patienten mit einer Chopart-Luxationsfraktur und ein Patient mit einer Luxationsfraktur des Os naviculare, konnten nicht auf dem lateralen Fußrand des vormals verletzten Fußes gehen. Eine Übersicht über die Ausführung des lateralen Kantenganges bei den unterschiedlichen Verletzungen der distalen Fußwurzel ist in *Abbildung 64* dargestellt.

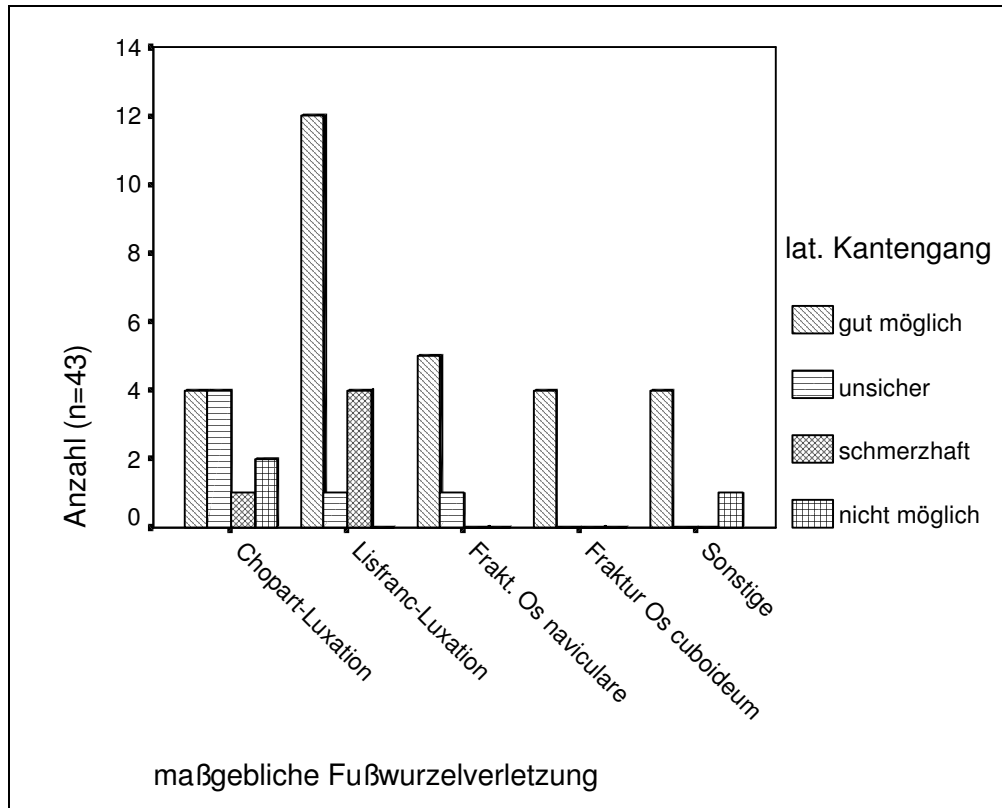


Abbildung 64: Lateraler Kantengang

3.2.3 Ergebnisse der radiologischen Untersuchung

Die Stellung der Fußwurzelknochen des beim Unfall verletzten Fußes war in 35 Fällen (81,4 Prozent) anatomisch korrekt. In sieben Fällen (16,3 Prozent) war radiologisch eine geringe Fehlstellung der Fußwurzelknochen feststellbar. Bei einem Patienten, der sich bei seinem Unfall das Os naviculare frakturierte, wurde bei der radiologischen Nachuntersuchung eine posttraumatische Knochennekrose im Bereich des Os naviculare diagnostiziert (Tabelle 10).

Bei 13 Patienten (30,2 Prozent) war der Kalksalzgehalt in den Fußwurzelknochen seitengleich. Bei 25 Patienten (58,1 Prozent) wurde in den Fußwurzelknochen, die beim Unfall verletzt wurden, eine Sklerosierung festgestellt. In fünf Fällen (11,7 Prozent) waren die Fußwurzelknochen des ehemals verletzten Fußes generell sklerosiert (Tabelle 10).

Von den 43 nachuntersuchten Patienten war nur bei drei Patienten (7 Prozent) keine Arthrose im Fußskelett nachweisbar (Grad 0). Vier Patienten (9,3 Pro-

zent) hatten eine initiale Arthrose (Grad I), d.h. es waren angedeutete Ausziehungen zu finden. Insgesamt 18 Patienten hatten eine mäßige Arthrose (Grad II), d.h. es waren Ausziehungen zu finden und die Gelenkspalten waren mäßig verschmälert. Bei zwölf Patienten (27,9 Prozent) wurde eine mittelgradige Arthrose diagnostiziert (Grad III), d.h. es waren deutliche Entrundungen, osteophytäre Randwulstbildungen und häftige Verschmälerungen des Gelenkspaltes nachweisbar. Bei sechs Patienten (14 Prozent), von denen fünf bei ihrem Unfall eine Lisfranc-Luxationsfraktur und einer eine Chopart-Luxationsfraktur erlitten hatten, zeigte sich im Röntgenbild eine ausgeprägte Arthrose (Grad IV) mit Gelenkdestruktionen und ausgeprägten Verschmälerungen bis Aufhebungen der Gelenkspalten. Eine Übersicht über den Arthrosegrad bei den unterschiedlichen Fußwurzel-Verletzungen ist in *Abbildung 65* dargestellt.

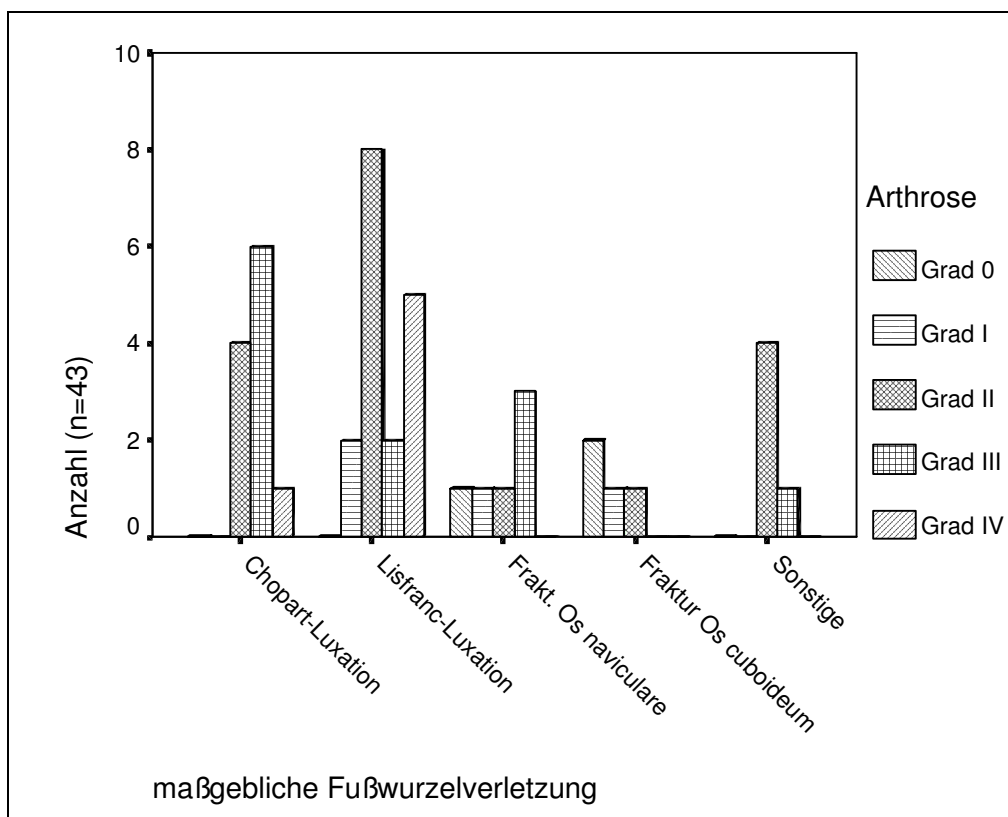


Abbildung 65: Arthrosegrad

Bei 29 Patienten (67,4 Prozent) war bei der Nachuntersuchung keine Deformierung der unbelasteten Längswölbungen im Vergleich mit dem gesunden Fuß

feststellbar. In 10 Fällen (23,3 Prozent) kam es zu einer traumatischen Abflachung der Längswölbungen. In vier Fällen (9,3 Prozent) kam es zu einer Erhöhung der Längswölbungen im vormals verletzten Fuß (Tabelle 10).

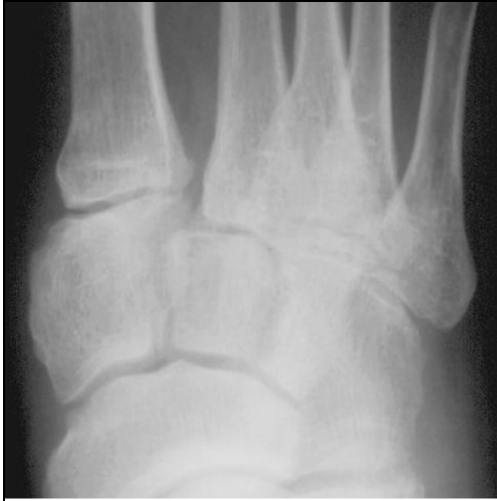Die Fußlänge war in 23 Fällen (53,5 Prozent) seitengleich. In 15 Fällen (34,9 Prozent) kam es zu einer traumatischen Verkürzung des Fußes. Fünfmal (11,6 Prozent) kam es zu einer Verlängerung des verletzten Fußes (Tabelle 10).

Radiologie:	Verletzungsart								
	Lisfranc-Luxation	Chopart-Luxationsfraktur	Fraktur Os naviculare	Fraktur Os cuboideum	Lux. Os naviculare	Lux. Os cuneiforme int.	Fraktur Os cuneiforme med.	cuneo-naviculäre Lux.	gesamt
Knochenstellung									
<i>achsengerecht</i>	11	11	5	4	1	2	0	1	35
<i>nicht achsengerecht</i>	6	0	0	0	0	0	1	0	7
<i>Fehlstellung/Nekrose</i>	0	0	1	0	0	0	0	0	1
Kalksalzgehalt									
<i>normal</i>	4	1	2	3	0	1	1	1	13
<i>lokale Sklerosierung</i>	11	8	4	0	1	1	0	0	25
<i>generelle Sklerosierung</i>	2	2	0	1	0	0	0	0	5
Längswölbungen									
<i>seitengleich</i>	12	10	2	2	0	1	1	1	29
<i>traum. Abflachung</i>	4	0	3	2	1	0	0	0	10
<i>traum. Erhöhung</i>	1	1	1	0	0	1	0	0	4
Fußlänge									
<i>seitengleich</i>	10	8	2	2	0	0	1	0	23
<i>traum. Verkürzung</i>	6	1	3	2	1	1	1	0	15
<i>traum. Verlängerung</i>	1	2	1	0	0	1	0	0	5

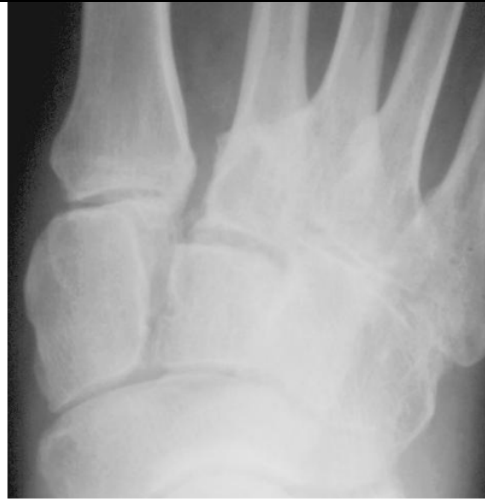Tabelle 10: Ergebnisse der radiologischen Untersuchung

Bei den 17 Patienten, die bei ihrem Unfall eine Luxation oder Luxationsfraktur im Lisfranc-Gelenk erlitten hatten, wurde der Abstand zwischen dem breitesten Anteil der lateralen Basis des Os metatarsale I und der medialen Basis des Os metatarsale II gemessen. Dieser Abstand betrug bei elf Patienten (64,7 Prozent) weniger als 3 mm. Bei sechs Patienten (35,3 Prozent) wurde ein größerer Abstand als 3 mm gemessen. Bei einem dieser sechs Patienten betrug der Abstand mehr als 8 mm.

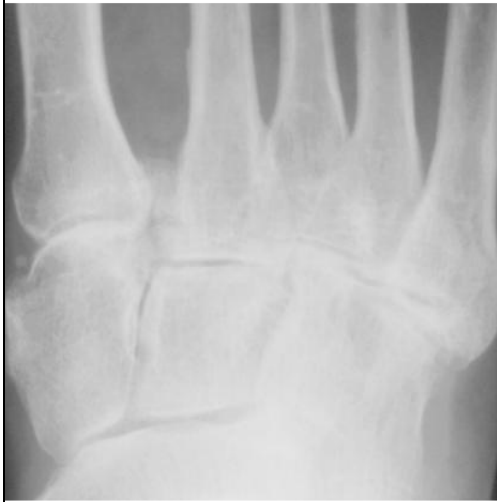Bei den 17 Patienten, die bei ihrem Unfall eine Luxation oder Luxationsfraktur im Lisfranc-Gelenk erlitten hatten, wurden auf den dorso-plantaren Nachuntersuchungsaufnahmen die medialen Knochenlinien im Verlauf des Os cuneiforme intermedium und der Basis des Os metatarsale II analysiert. Bei sieben Patienten (41,2 Prozent) gingen die medialen Ränder dieser beiden Knochen fließend ineinander über. Bei zehn Patienten (58,8 Prozent) war die Basis des Os metatarsale II gegenüber dem Os cuneiforme intermedium nach lateral verschoben. Dabei betrug die laterale Verschiebung bei vier dieser Patienten weniger als 1,5 mm. Bei sechs Patienten war die mediale Knochenlinie im Verlauf des Os cuneiforme intermedium und der Basis des Os metatarsale II um mehr als 1,5 mm nach lateral verschoben (*Abb. 66*).



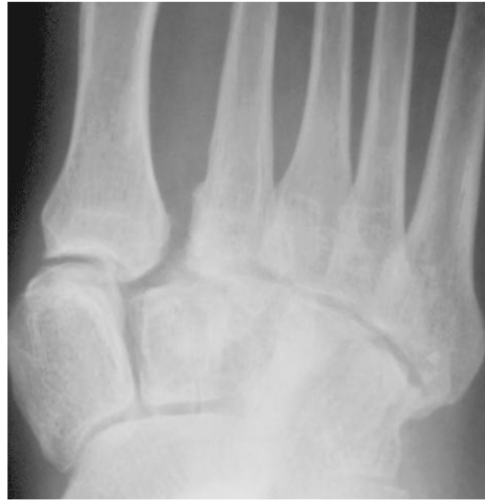Patient K.T.



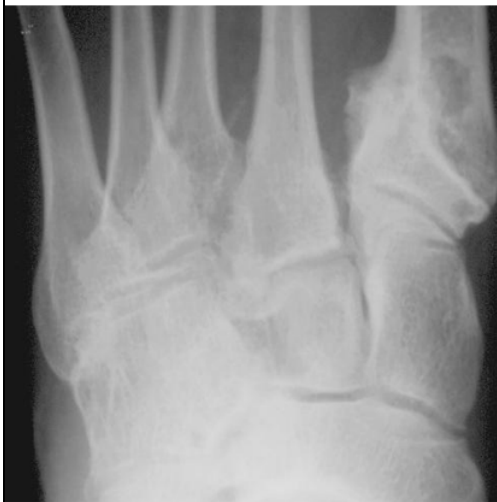Patient P.G.



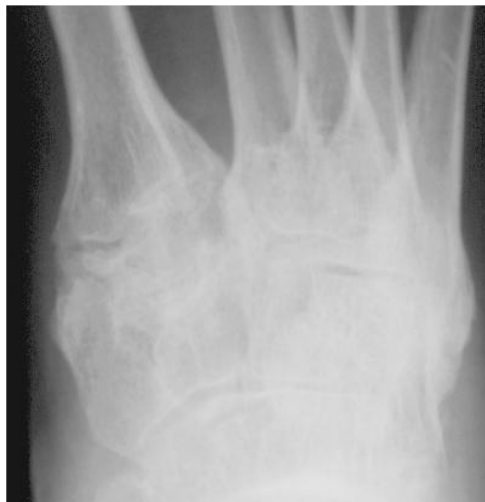Patient M.R.



Patient S.S.



Patient M.F.



Patient M.B.

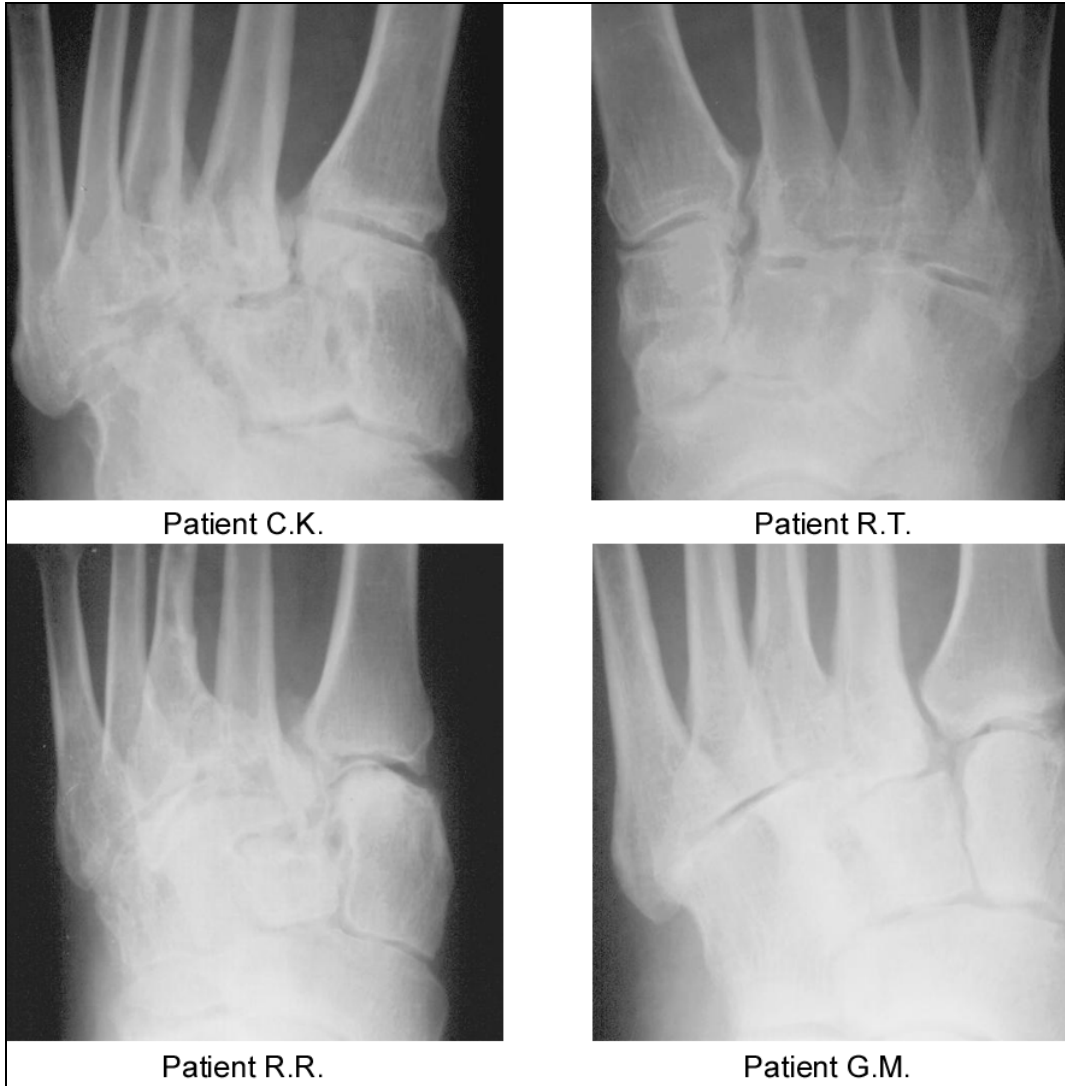

Abbildung 66: Lisfranc-Luxationen, Verschiebung des Os metatarsale nach lateral > 1,5 mm (vorherige Seite) und < 1,5 mm (diese Seite)

3.2.4 Ergebnisse der Pedoskopie

3.2.4.1 Ergebnisse der Transilluminationspedoskopie

Bei 25 Patienten (58,1 Prozent) der 43 nachuntersuchten Patienten waren die Längswölbungen der Füße seitengleich ausgebildet. Von diesen 25 Patienten hatten elf beiderseits einen Chippaux-Smirak-Index von mehr als einem Drittel, was ein Zeichen für die Ausbildung eines Plattfußes ist. Sieben Patienten hatten für beide Füße einen Chippaux-Smirak-Index kleiner als ein Drittel, was ein Zeichen für die Ausbildung eines Hohlfußes ist. Bei sieben Patienten waren die Fußwölbungen normal ausgeprägt. Der Chippaux-Smirak-Index bei diesen sieben Patienten betrug ein Drittel.

Bei 14 Patienten (32,6 Prozent) kam es im Seitenvergleich zu einer Abflachung der Längswölbungen des beim Unfall verletzten Fußes. Einen posttraumatischen Plattfuß entwickelten acht Patienten mit einer Lisfranc-Luxation oder – Luxationsfraktur, zwei Patienten mit einer Chopart-Luxationsfraktur, ein Patient mit einer Fraktur des Os naviculare, zwei Patienten mit einer Fraktur des Os cuboideum und ein Patient mit einer cuneo-naviculären Luxationsfraktur.

Bei vier Patienten (9,3 Prozent) kam es im Vergleich mit dem nicht verletzten Fuß zu einer Erhöhung der Längswölbungen im beim Unfall verletzten Fuß. Einen posttraumatischen Hohlfuß entwickelten zwei Patienten mit Chopart-Luxationsfrakturen, ein Patient mit einer Lisfranc-Luxationsfraktur und ein Patient mit einer Fraktur des Os naviculare. Eine Übersicht über die Ausprägung der Längswölbungen des Fußes bei den unterschiedlichen Verletzungen der distalen Fußwurzel ist in *Abbildung 67* dargestellt.

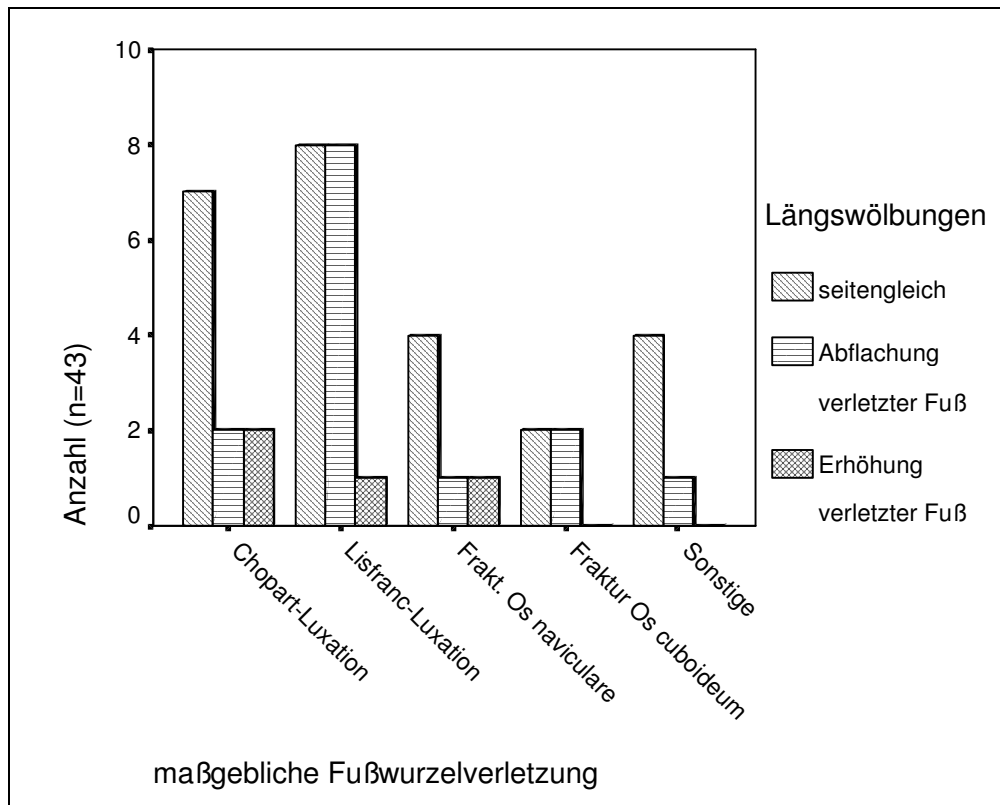


Abbildung 67: Längswölbungen

Bei der Analyse der Achsenverhältnisse der Füße wurden in 18 Fällen (41,9 Prozent) normale Fußachsen festgestellt, d.h. die Fersenachse wurde durch die IV. Zehe verlängert. Bei 13 Patienten (30,2 Prozent) wurde auf beiden Seiten eine Varisierung der Fersenachse (Rückfuß-Varus) diagnostiziert. Sieben Patienten (16,3 Prozent) hatten einen beidseitigen Rückfuß-Valgus. Bei einem Patienten mit einer Lisfranc-Luxation und einem Patienten mit einer Fraktur des Os naviculare kam es zu einer posttraumatischen Varisierung der Fersenachse des beim Unfall verletzten Fußes. Bei zwei Patienten mit Lisfranc-Luxationsfrakturen und einem Patienten mit einer Fraktur des Os naviculare kam es zu einer posttraumatischen Valgisierung der Fersenachse des beim Unfall verletzten Fußes.

Bei 24 Patienten (55,8 Prozent) war die Fußlänge zwischen der Rückseite der Ferse und der längsten Zehe seitengleich. Insgesamt 14 Patienten (32,6 Prozent) wiesen eine Verkürzung des beim Unfall verletzten Fußes auf. Bei fünf Patienten (11,6 Prozent) war der ehemals verletzte Fuß länger (Abb. 68).

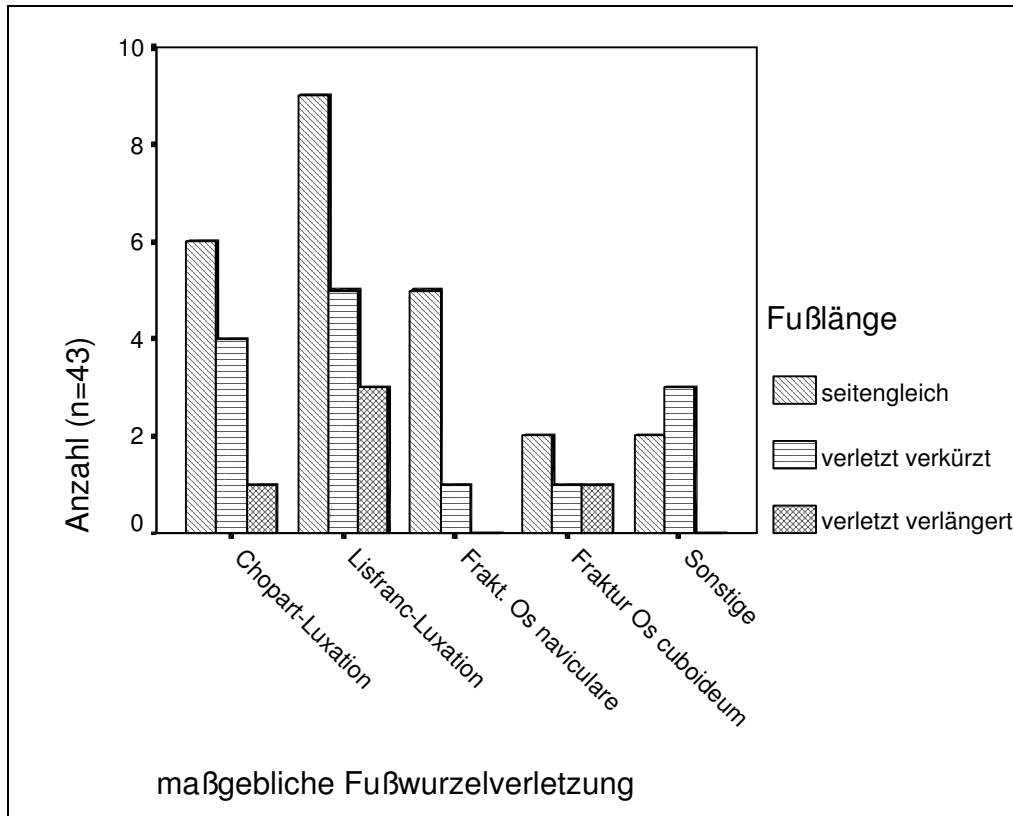


Abbildung 68: Fußlänge

3.2.4.2 Ergebnisse der Baropedoskopie

Von den 43 nachuntersuchten Patienten belasteten zehn Patienten (23,3 Prozent) beide Füße gleich stark. Bei 19 Patienten (44,2 Prozent) zeigte sich eine größere Belastung des beim Unfall verletzten Fußes. Von diesen 19 Patienten hatten zehn eine Lisfranc-Luxation oder –Luxationsfraktur, drei eine Chopart-Luxationsfraktur, zwei eine Fraktur des Os naviculare, zwei eine Fraktur des Os cuboideum, einer eine cuneo-naviculäre Luxationsfraktur und einer eine Luxationsfraktur des Os cuneiforme intermedium. Bei insgesamt 14 Patienten (32,5 Prozent) kam es zu einer größeren Belastung auf dem gesunden Fuß. Hiervon hatten fünf Patienten eine Lisfranc-Luxation oder –Luxationsfraktur, fünf eine Chopart-Luxationsfraktur, einer eine Fraktur des Os naviculare, einer eine Fraktur des Os cuboideum, einer eine Luxationsfraktur des Os naviculare und einer eine Luxationsfraktur des Os cuneiforme intermedium.

Verglichen mit dem gesunden Fuß, verlagerten sieben Patienten (16,3 Prozent) ihr Körpergewicht vermehrt nach lateral auf den ehemals verletzten Fuß. Von diesen sieben Patienten hatten drei eine Chopart-Luxationsfraktur, einer eine Lisfranc-Luxation oder –Luxationsfraktur, einer eine Fraktur des Os naviculare und einer eine Fraktur des Os cuboideum.

Im Vergleich mit dem gesunden Fuß verlagerten neun Patienten (20,9 Prozent) ihr Körpergewicht vermehrt auf den Rückfuß des ehemals verletzten Fußes. Von diesen neun Patienten hatten drei eine Chopart-Luxationsfraktur, drei eine Lisfranc-Luxation oder –Luxationsfraktur, zwei eine Fraktur des Os naviculare und einer eine Luxationsfraktur des Os cuneiforme intermedium. Zu einer Gewichtsverlagerung nach medial kam es bei keinem Patienten. Insgesamt drei Patienten (7 Prozent) verlagerten ihr Körpergewicht vermehrt auf den Vorfuß des ehemals verletzten Fußes. Zwei dieser Patienten erlitten bei ihrem Unfall eine Lisfranc-Luxation oder –Luxationsfraktur, ein Patient eine Fraktur des Os naviculare.

Die Maximallast unter den Fußsohlen im Bereich des Vorfußes war bei drei Patienten (7 Prozent) von insgesamt 43 nachuntersuchten Patienten geringer als 1000 g / cm^2 . Bei dreizehn Patienten (30,2 Prozent) wurden Maximallasten zwischen 1000 und 1500 g / cm^2 gemessen. Insgesamt 15 Patienten (34,9 Prozent) hatten unter dem Vorfuß des ehemals verletzten Fußes Spitzenlasten zwischen 1500 und 2200 g / cm^2 . Bei zwölf Patienten (27,9 Prozent) wurden Maximallasten von mehr als 2200 g / cm^2 gemessen. Von den 17 Patienten, die bei ihrem Unfall eine Lisfranc-Luxation oder –Luxationsfraktur erlitten hatten, waren die Maximallasten unter einem oder mehreren Bereichen der Vorfußsohle bei elf Patienten (64,7 Prozent) größer als 1500 g / cm^2 . Bei fünf Patienten (45,5 Prozent) der Patienten mit Chopart-Luxationsfrakturen, bei vier Patienten (66,7 Prozent) mit einer Fraktur des Os naviculare und bei zwei Patienten (50 Prozent) mit einer Fraktur des Os cuboideum waren die Maximallasten ebenfalls größer als 1500 g / cm^2 . Bei der cuneo-naviculären Luxationsfraktur, der Luxationsfraktur des Os naviculare, der Fraktur des Os cuneiforme mediale und bei den Luxationsfrakturen des Os cuneiforme intermedium wurden ebenfalls Maximallasten von mehr als 1500 g / cm^2 gemessen. Eine Übersicht über die

Maximallasten unter der Vorfußsohle bei den unterschiedlichen Verletzungen der distalen Fußwurzel ist in *Abbildung 69* dargestellt.

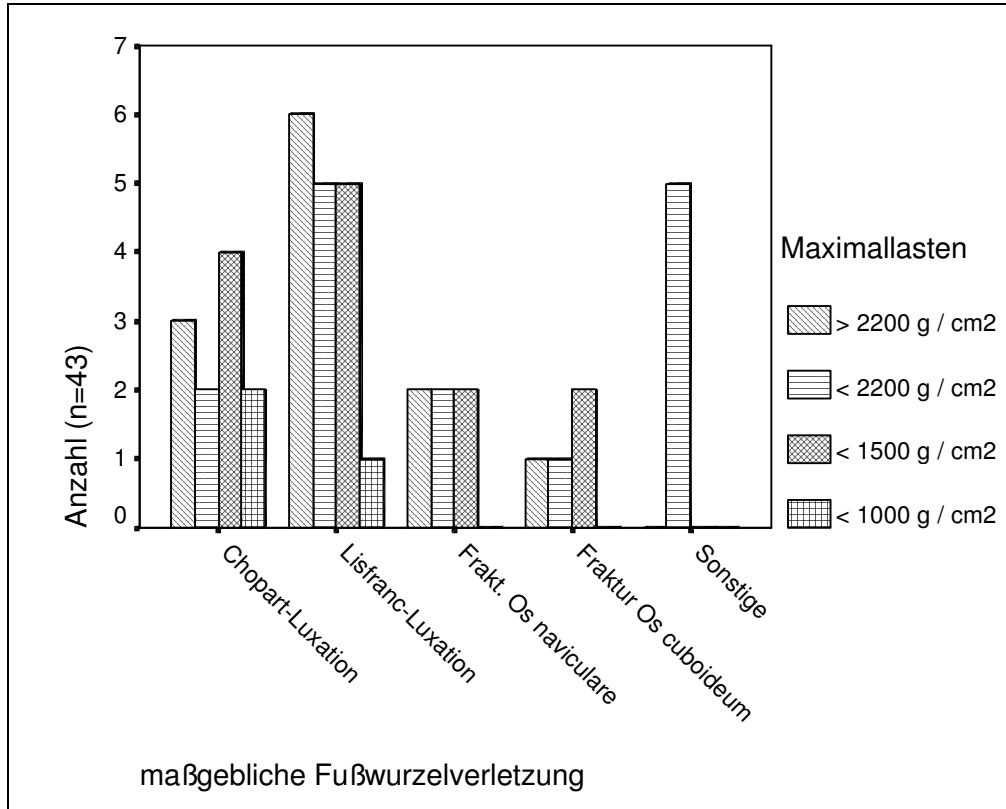


Abbildung 69: Maximallasten unter der Fußsohle

3.3 Bewertung der Nachuntersuchungsergebnisse mit Hilfe von Scores

3.3.1 Behandlungsergebnis bei distalen Fußwurzelverletzungen

3.3.1.1 Bewertung nach dem 250-Punkte-Score

Bei Anwendung des 250-Punkte-Scores auf die 43 nachuntersuchten Patienten erreichten 25 Patienten (58,1 Prozent) eine Punktzahl zwischen 180 und 250 Punkten und damit ein gutes Ergebnis. Insgesamt 16 Patienten (37,2 Prozent) erreichten mit 125 bis 179 Punkten ein befriedigendes Ergebnis. Bei zwei Patienten (4,7 Prozent) wurde bei der Nachuntersuchung mit einer Punktzahl von weniger als 125 Punkten ein schlechtes Ergebnis festgestellt. Von den maximal erreichbaren 250 Punkten wurden im Durchschnitt 186,4 Punkte erreicht. Eine Patientin, die sich bei einem Verkehrsunfall Frakturen des Os cuboideum und des Os cuneiforme mediale zugezogen hatte, erreichte mit 229 Punkten die höchste Punktzahl. Ein Patient, dem bei der Arbeit eine 300 kg schwere Papierrolle über den Fuß gerollt war und der sich dabei eine Chopart-Luxationsfraktur zugezogen hatte, erreichte mit 94 Punkten die geringste Punktzahl.

Von den siebzehn Patienten mit einer Lisfranc-Luxation oder –Luxationsfraktur erzielten acht Patienten (47,1 Prozent) ein gutes Ergebnis. Bei neun Patienten (52,9 Prozent) ergab die Nachuntersuchung ein befriedigendes Ergebnis. Im Durchschnitt erreichten diese Patienten 181,1 Punkte. Dabei bewegten sich die Punktzahlen zwischen 140 und 209 Punkten.

Vier (36,4 Prozent) von den elf Patienten, die bei ihrem Unfall eine Chopart-Luxationsfraktur erlitten, erreichten bei der Nachuntersuchung ein gutes Ergebnis. Sechs Patienten (54,5 Prozent) erzielten ein befriedigendes Ergebnis. Ein Patient erreichte 94 Punkte und damit ein schlechtes Ergebnis. Im Durchschnitt erreichten diese elf Patienten 176,5 Punkte. Dabei bewegten sich die Punktzahlen zwischen 94 und 212 Punkten.

Von den sechs Patienten mit einer Fraktur des Os naviculare erzielten fünf (83,3 Prozent) ein gutes Ergebnis. Bei einem Patienten (16,7 Prozent) ergab die Nachuntersuchung ein befriedigendes Ergebnis. Im Durchschnitt erreichten diese sechs Patienten 203,8 Punkte. Dabei bewegten sich die Punktzahlen zwischen 148 und 220 Punkten.

Alle vier Patienten, die bei ihrem Unfall eine Fraktur des Os cuboideum erlitten hatten, erreichten ein gutes Nachuntersuchungsergebnis. Die durchschnittliche Punktzahl betrug 205,5 Punkte. Die maximal erreichte Punktzahl war 229, die minimale Punktzahl lag bei 180 Punkten.

Die beiden Patienten mit Luxationsfrakturen des Os cuneiforme intermedium erzielten mit 197 und 224 Punkten jeweils ein gutes Ergebnis.

Der Patient mit der Fraktur des Os cuneiforme mediale erreichte bei der Nachuntersuchung mit 222 Punkten ein gutes Ergebnis. Der Patient, der sich bei einem Verkehrsunfall eine Luxationsfraktur des Os naviculare zugezogen hatte, erreichte mit 119 Punkten ein schlechtes Ergebnis. Der Patient, der bei seinem Unfall eine cuneo-navikuläre Luxationsfraktur erlitten hatte, erzielte mit 189 Punkten ein gutes Ergebnis.

Die bei der Nachuntersuchung erzielten Punktzahlen sind in den *Abbildungen 70 und 71* dargestellt.

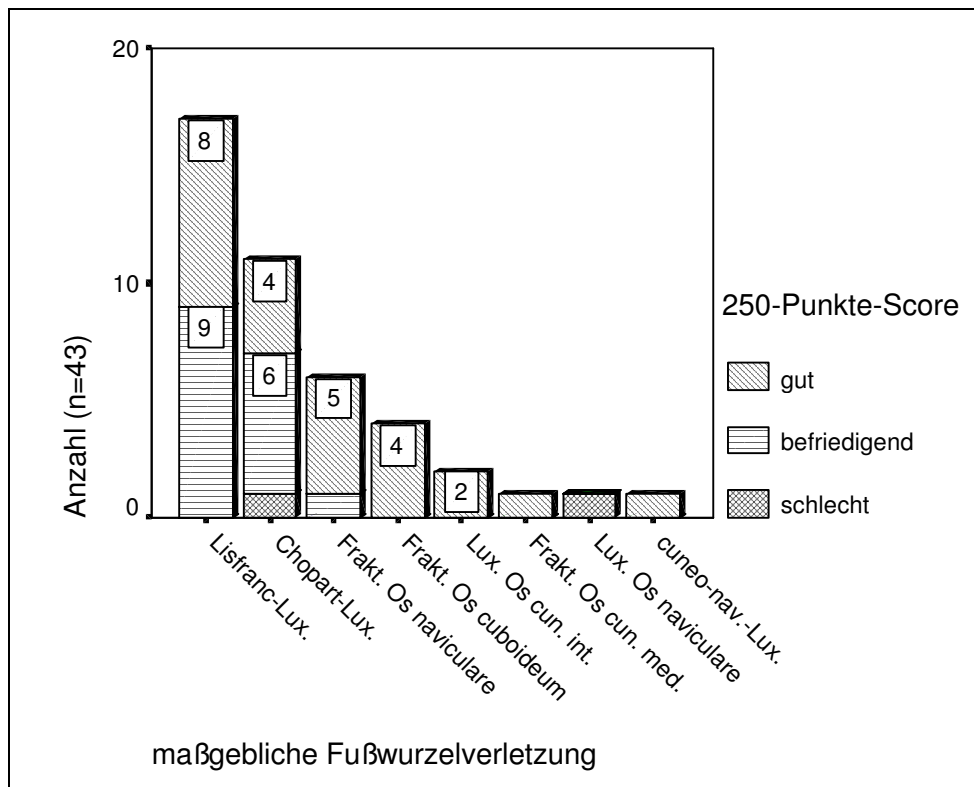


Abbildung 70: Behandlungsergebnis 250-Punkte-Score

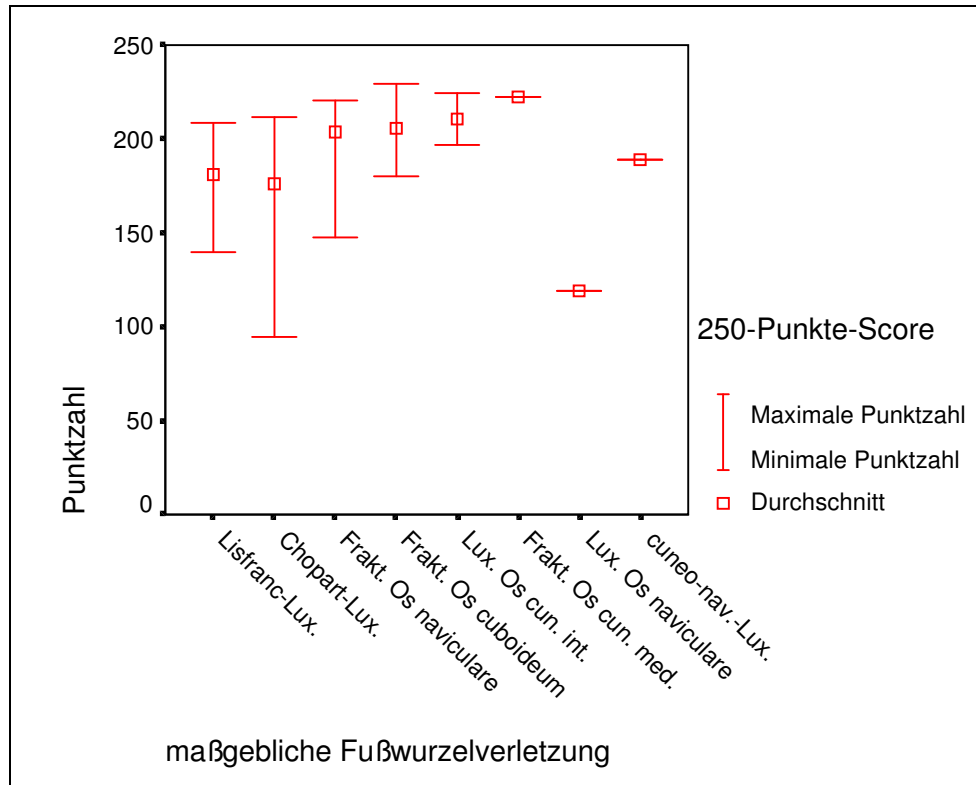


Abbildung 71: Behandlungsergebnis 250-Punkte-Score

3.3.1.2 Bewertung nach dem Midfoot Clinical Rating System

Von den 100 Punkten, die beim Midfoot Clinical Rating System erreichbar sind, erzielten die 43 nachuntersuchten Patienten im Durchschnitt 78,9 Punkte. Das maximal erzielte Ergebnis betrug 100 Punkte, das minimal erreichte Ergebnis betrug 12 Punkte. Insgesamt 31 Patienten (72,1 Prozent) erzielten eine Punktzahl zwischen 72 und 100 Punkten. Neun Patienten (20,9 Prozent) erreichten zwischen 50 und 71 Punkten. Drei Patienten (7 Prozent) erreichten weniger als 49 Punkte.

Die 17 Patienten mit den Lisfranc-Luxationen und- Luxationsfrakturen erzielten im Durchschnitt 76,2 Punkte. Dabei bewegten sich die Punktzahlen zwischen 49 und 100 Punkten.

Bei den elf Patienten, die bei ihrem Unfall eine Chopart-Luxationsfraktur erlitten hatten, wurden durchschnittlich 72,3 Punkte erzielt. Die maximal erreichte Punktzahl war 93, die minimale Punktzahl war 12 Punkte.

Die sechs Patienten mit Frakturen des Os naviculare erzielten im Durchschnitt 90 Punkte. Dabei bewegten sich die Punktzahlen zwischen 52 und 100 Punkten.

Die Punktzahlen bei den vier Patienten mit Frakturen des Os cuboideum lagen zwischen 65 und 100 Punkten. Die durchschnittliche Punktzahl betrug 87 Punkte.

Die beiden Patienten mit Luxationsfrakturen des Os cuneiforme intermedium erzielten 93 und 100 Punkte. Der Patient mit der Fraktur des Os cuneiforme mediale erreichte bei der Nachuntersuchung 100 Punkte. Der Patient, der sich bei einem Verkehrsunfall eine Luxationsfraktur des Os naviculare zugezogen hatte, erreichte 49 Punkte. Der Patient, der bei seinem Unfall eine cuneo-navikuläre Luxationsfraktur erlitten hatte, erzielte 72 Punkte.

Die bei der Nachuntersuchung erzielten Punktzahlen sind in *Abbildung 72* dargestellt.

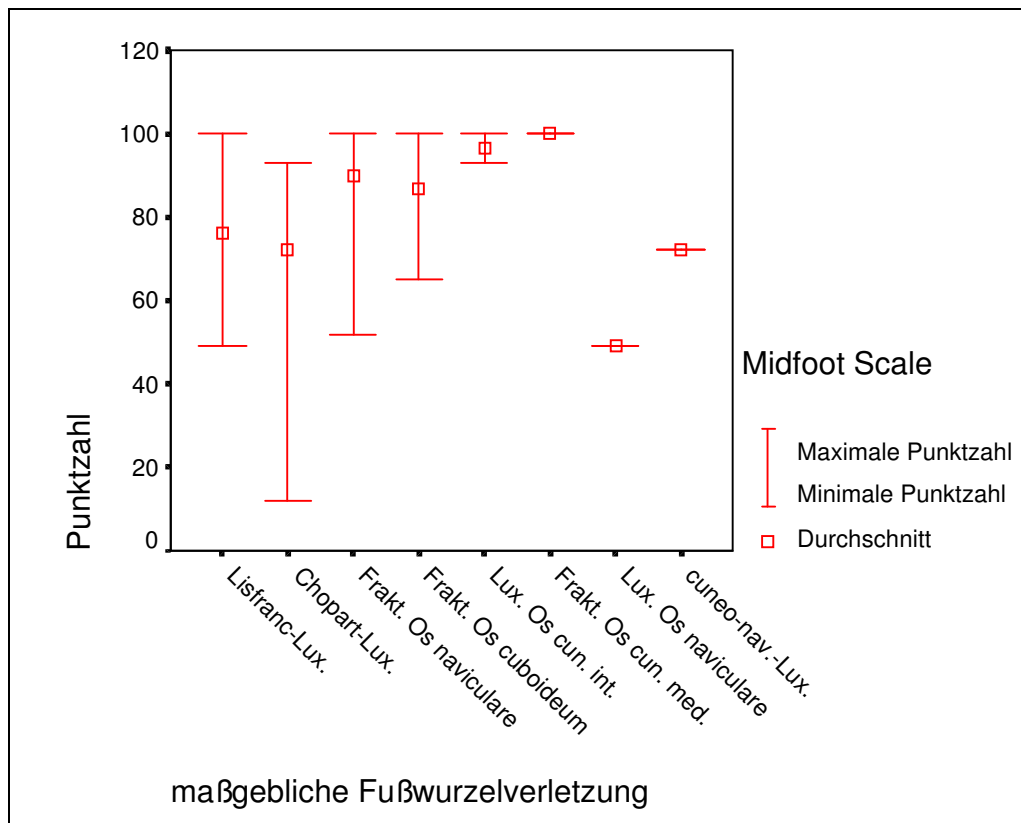


Abbildung 72: Behandlungsergebnis Midfoot Clinical Rating System

3.3.2 Bewertungsergebnis bei den einzelnen Verletzungsarten

3.3.2.1 Lisfranc-Luxationen und –Luxationsfrakturen

Von den 17 Patienten mit einer Lisfranc-Luxation oder –Luxationsfraktur erzielten acht Patienten (47,1 Prozent) ein gutes Ergebnis und neun Patienten (52,9 Prozent) ein befriedigendes Ergebnis. Im Durchschnitt erreichten diese Patienten 181,1 Punkte. Bewertet mit dem Midfoot Scale erreichten diese 17 Patienten im Durchschnitt 76,2 Punkte.

Bei Anwendung der Klassifikation der drei typischen Lisfranc-Luxationsformen nach Quénu und Küss erreichten von den 12 Patienten mit einer homolateralen Luxation vier ein gutes Ergebnis und acht Patienten ein befriedigendes Ergebnis. Von den vier Patienten, die eine isolierte Lisfranc-Luxation hatten, erzielten drei ein gutes Ergebnis und einer ein befriedigendes Ergebnis. Der Patient mit der divergierende Lisfranc-Luxation erreichte ein gutes Ergebnis (Abb. 73).

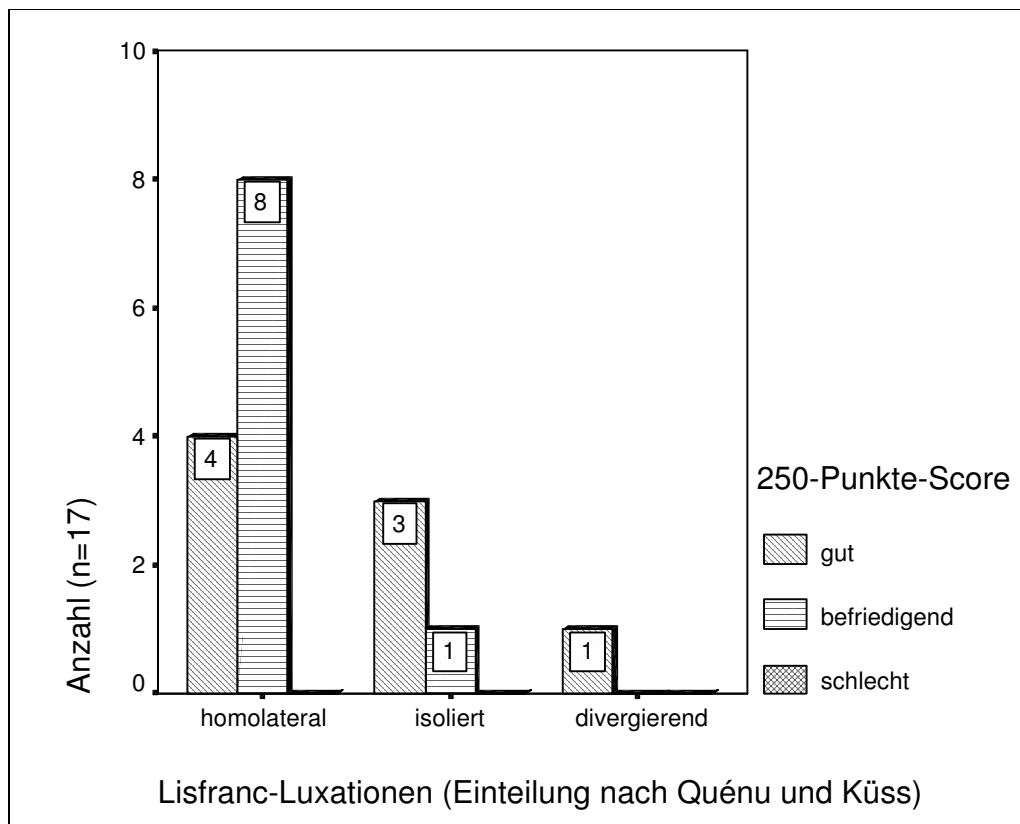


Abbildung 73: Art der Lisfranc-Luxation (Einteilung nach Quénu und Küss) und Behandlungsergebnis

Bei Anwendung der Klassifikation für Lisfranc-Luxationen nach Hardcastle erreichten von den 2 Patienten mit einer Typ A Luxation einer ein gutes und einer ein befriedigendes Ergebnis. Von den vier Patienten, die eine Typ B₁ Lisfranc-Luxation hatten, erzielten drei ein gutes Ergebnis und einer ein befriedigendes Ergebnis. Von den zehn Patienten, die bei ihrem Unfall eine Typ B₂ Lisfranc-Luxation erlitten hatten, erreichten drei ein gutes Ergebnis und sieben ein befriedigendes Ergebnis. Der Patient, der sich bei seinem Unfall eine Typ C Lisfranc-Luxation zugezogen hatte, erreichte bei der Nachuntersuchung ein gutes Ergebnis. Die Behandlungsergebnisse bei der Luxationseinteilung nach Hardcastle sind in *Abbildung 74* dargestellt.

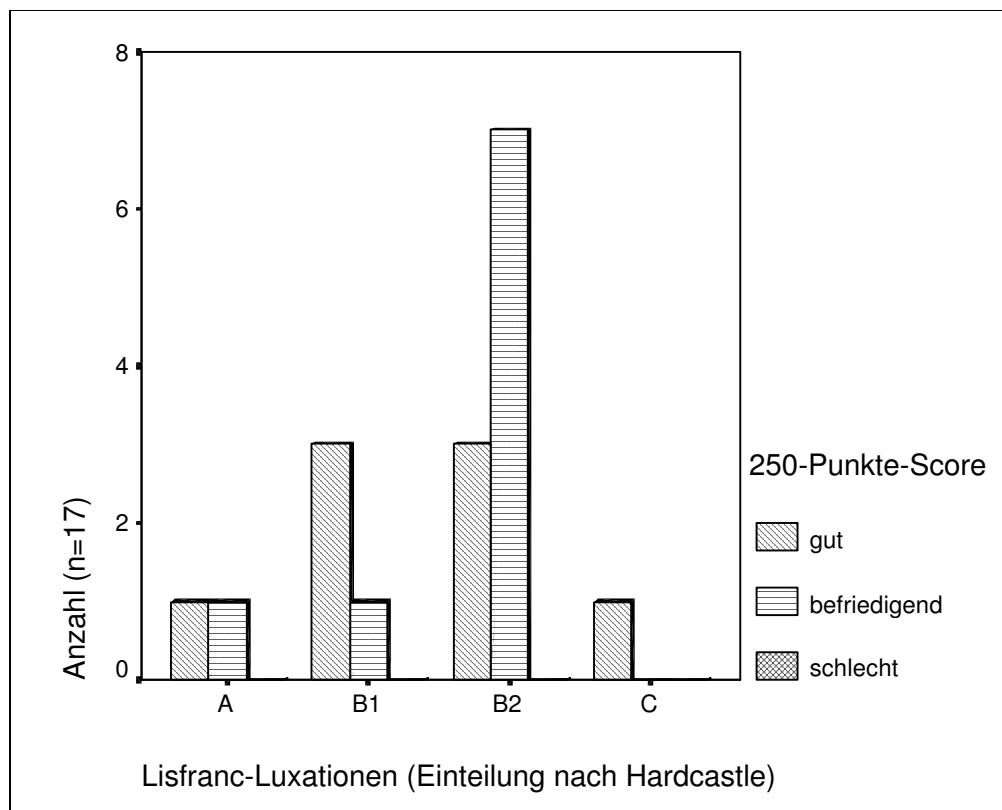


Abbildung 74: Art der Lisfranc-Luxation (Einteilung nach Hardcastle) und Behandlungsergebnis

Die beiden Patienten mit den reinen Lisfranc-Luxationen erreichten im einen Fall ein gutes und im anderen Fall ein befriedigendes Ergebnis. Der Patient mit der transcuneiformen Lisfranc-Luxationsfraktur erzielte ein befriedigendes Er-

gebnis. Von den fünf Patienten, die bei ihrem Unfall eine transcuboidale Lisfranc-Luxationsfraktur erlitten hatten, erzielten drei Patienten ein gutes Ergebnis und zwei Patienten ein befriedigendes Ergebnis. Der Patient mit der transcuneiformen Lisfranc-Luxationsfraktur erreichte ein gutes Ergebnis. Die drei Patienten mit den transmetatarso-cuneiformen Lisfranc-Luxationen erreichten in zwei Fällen ein gutes und in einem Fall ein befriedigendes Ergebnis. Der Patient mit der transmetatarso-cuboidalen und die beiden Patienten mit den transmetatarso-navicularen Lisfranc-Luxationsfrakturen erzielten alle ein befriedigendes Nachuntersuchungsergebnis. Die Behandlungsergebnisse bei den verschiedenen Verletzungslinien bei Lisfranc-Luxationen und –Luxationsfrakturen sind in *Abbildung 75* dargestellt.

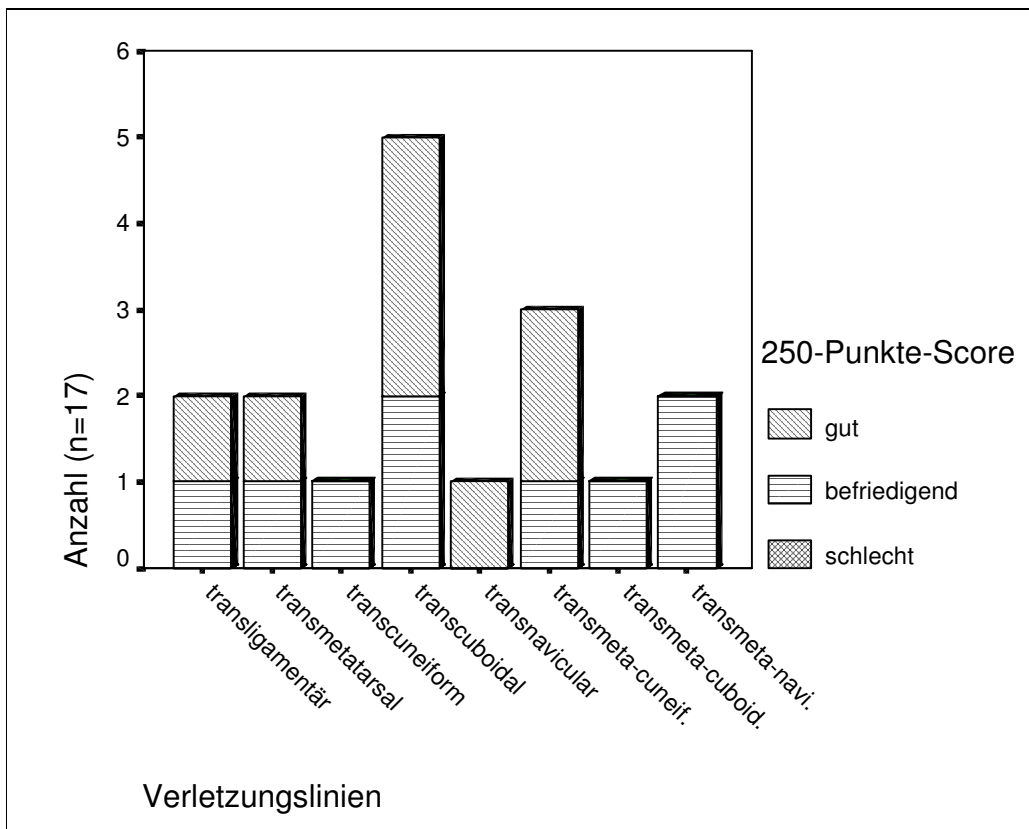


Abbildung 75: Verletzungslinien und Behandlungsergebnis

Bei den beiden Patienten die bei ihrem Unfall ausschließlich eine Lisfranc-Luxation ohne weitere Fußwurzelverletzung erlitten hatten, erreichte ein Patient ein gutes und ein Patient ein befriedigendes Ergebnis. Bei den zwei Patienten,

die zusätzlich eine Fraktur eines Metatarsalknochens hatten, erzielte einer ein gutes Ergebnis und einer ein befriedigendes Ergebnis. Die drei Patienten, die zusätzlich zur Lisfranc-Luxation und der Metatarsalfraktur eine Keilbeinfraktur erlitten hatten, erreichten in zwei Fällen ein gutes und in einem Fall ein befriedigendes Ergebnis. Die beiden Patienten mit zusätzlicher Metatarsalfraktur und Kahnbeinfraktur und der Patient mit einer Metatarsalfraktur und einer Würfelfeinfraktur erzielten alle ein befriedigendes Ergebnis. Die vier Patienten die neben ihrer Lisfranc-Luxation eine Fraktur des Os cuboideum erlitten, erreichten in drei Fällen ein gutes und in einem Fall ein befriedigendes Ergebnis. Der Patient, der sich bei seinem Unfall zusätzlich eine Fraktur des Os naviculare zuzog, erzielte ein gutes Ergebnis. Ein befriedigendes Ergebnis erreichten weiterhin ein Patient mit einer zusätzlichen Fraktur des Os cuneiforme mediale und ein Patient, der zusätzlich zu seiner Lisfranc-Luxation Frakturen des Calcaneus, des Os cuneiforme mediale und des Os cuboideum erlitten hatte.

Die beiden Patienten, die bei ihrem Unfall ein Polytrauma erlitten, erzielten in einem Fall ein gutes Ergebnis und im anderen Fall ein befriedigendes Ergebnis. Von den elf Patienten (64,7 Prozent) mit Lisfranc-Luxationen –oder Luxationsfrakturen, bei denen der Abstand zwischen dem breitesten Anteil der lateralen Basis des Os metatarsale I und der medialen Basis des Os metatarsale II weniger als 3 mm betrug, erreichten sechs Patienten ein gutes und fünf Patienten ein befriedigendes Ergebnis. Die fünf Patienten (29,4 Prozent), bei denen ein Abstand zwischen 3 und 8 mm gemessen wurde, erzielten zweimal ein gutes Ergebnis und dreimal ein befriedigendes Nachuntersuchungsergebnis. Der Patient, bei dem der Abstand größer als 8 mm war, erzielte ein befriedigendes Ergebnis. Die Behandlungsergebnisse bei den unterschiedlichen Abständen zwischen den Basen der Metatarsalknochen I und II sind in *Abbildung 76* dargestellt.

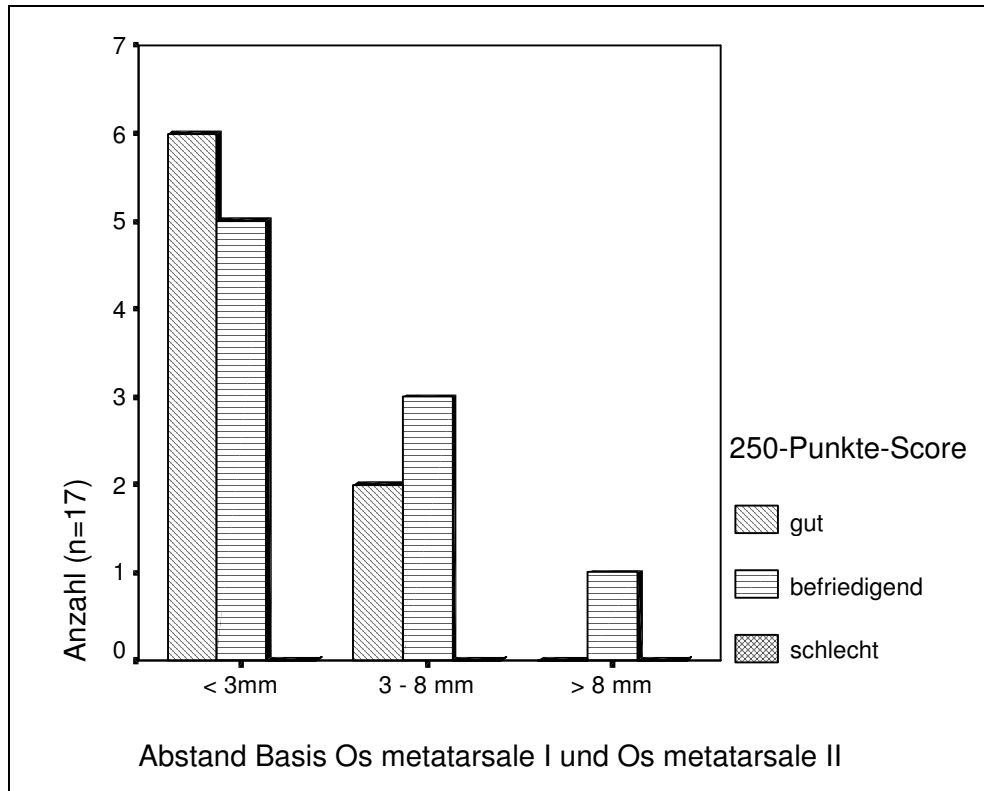


Abbildung 76: Abstand zwischen lateraler Basis des Os metatarsale I und medialer Basis des Os metatarsale II und Behandlungsergebnis

Bei sieben Patienten (41,2 Prozent) mit einer Lisfranc-Luxation –oder Luxationsfraktur stand die Basis des Os metatarsale II in Verlängerung des Os cuneiforme intermedium. Vier dieser Patienten erreichten ein gutes Ergebnis, drei Patienten ein befriedigendes Ergebnis. Bei zehn Patienten (58,8 Prozent) war das Os metatarsale II gegenüber dem Os cuneiforme intermedium nach lateral verschoben. Dabei betrug die laterale Verschiebung bei vier dieser Patienten weniger als 1,5 mm. Diese vier Patienten erzielten ein befriedigendes Ergebnis. Bei sechs Patienten war die mediale Knochenlinie im Verlauf des Os cuneiforme intermedium und der Basis des Os metatarsale II um mehr als 1,5 mm nach lateral verschoben. Vier dieser Patienten erreichten ein gutes Nachuntersuchungsergebnis, zwei Patienten ein befriedigendes Ergebnis. Die Behandlungsergebnisse bei unterschiedlichen Stellungen der Basis des Os metatarsale II gegenüber dem Os cuneiforme intermedium sind in *Abbildung 77* dargestellt.

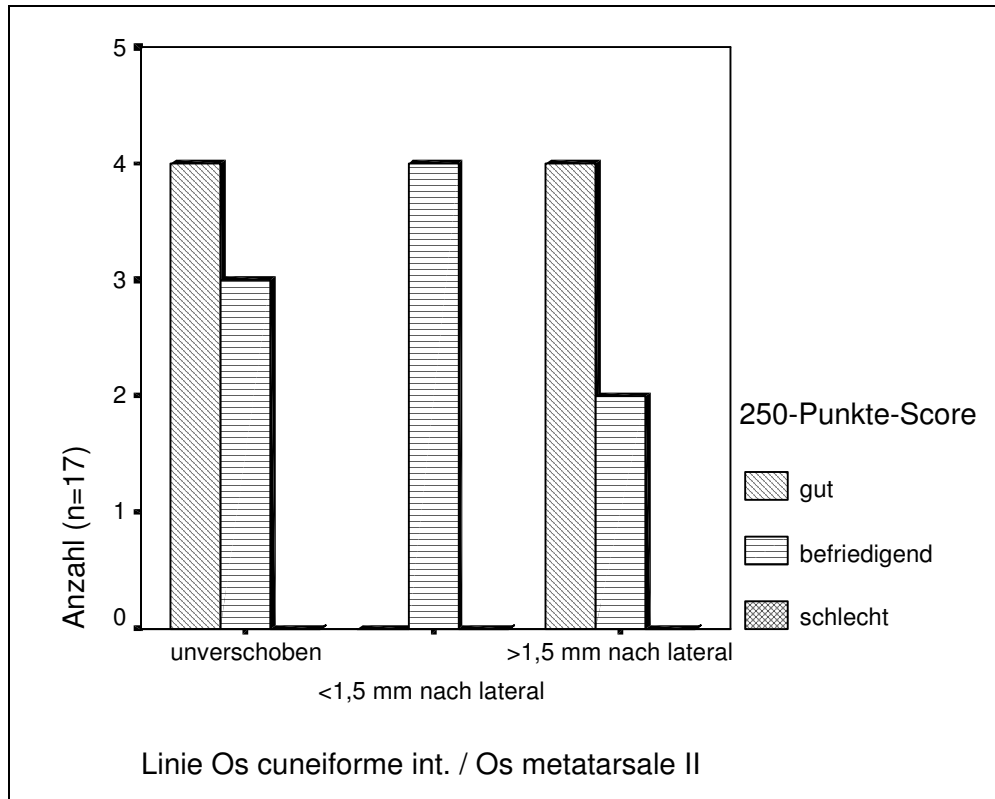


Abbildung 77: Knochenlinie Os cuneiforme int./ Os metatarsale II und Behandlungsergebnis

Von den sieben Lisfranc-Luxationen –oder Luxationsfrakturen, die geschlossen reponiert wurden, erzielten drei Patienten ein gutes und vier Patienten ein befriedigendes Ergebnis. Die zehn Patienten, deren Lisfranc-Luxation oder –Luxationsfraktur offen reponiert wurde, erreichten in fünf Fällen ein gutes und in fünf Fällen ein befriedigendes Nachuntersuchungsergebnis. Die Behandlungsergebnisse bei der geschlossenen und der offenen Reposition sind in *Abbildung 78* dargestellt.

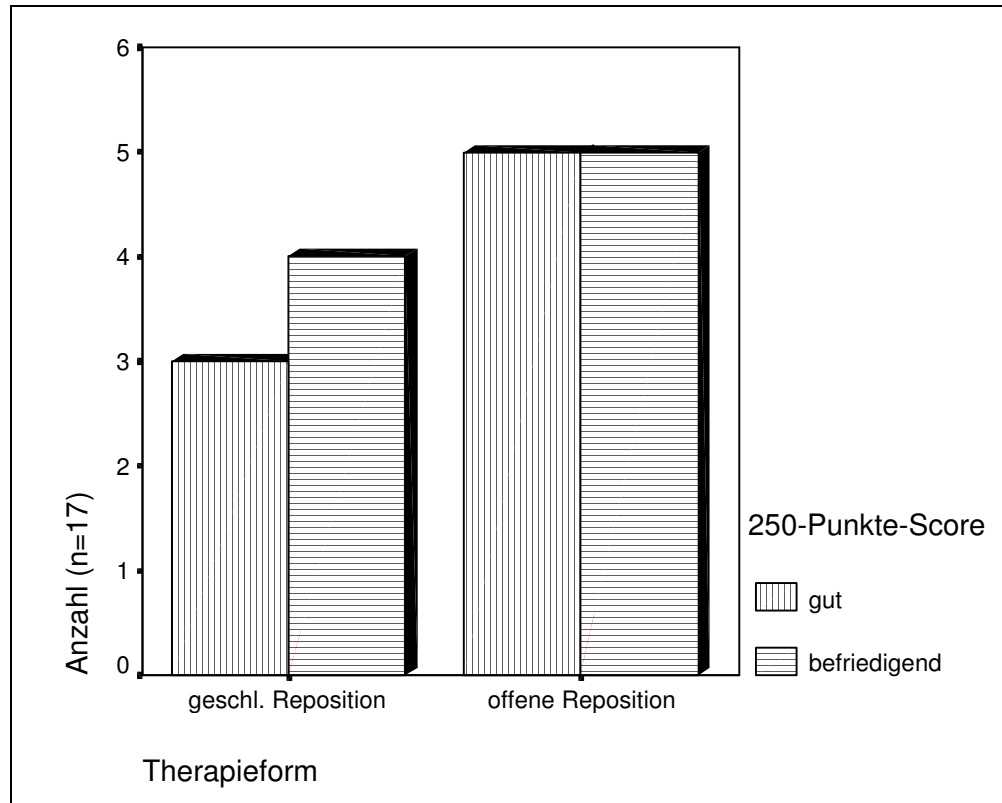


Abbildung 78: Therapieform und Behandlungsergebnis

Die zehn Patienten, bei denen es im Therapieverlauf zu keinen Komplikationen kam, erreichten in sechs Fällen ein gutes und in vier Fällen ein befriedigendes Ergebnis. Die drei Patienten, bei denen es im Therapieverlauf zu einer Wundinfektion kam, erzielten alle ein befriedigendes Ergebnis. Zwei der drei Patienten, die im Laufe der Therapie eine Dystrophie entwickelten, erreichten ein befriedigendes Ergebnis. Der dritte Patient erreichte ein gutes Ergebnis. Der Patient, der eine Fußheberteilparese erlitten hatte, erreichte ein gutes Endergebnis.

3.3.2.2 Chopart-Luxationsfrakturen

Von den elf Patienten mit einer Chopart-Luxationsfraktur erzielten vier Patienten (36,4 Prozent) ein gutes Ergebnis. Bei sechs Patienten (54,5 Prozent) ergab die Nachuntersuchung ein befriedigendes Ergebnis. Ein Patient erreichte 94 Punkte und damit ein schlechtes Ergebnis. Im Durchschnitt erreichten diese elf Patienten 176,5 Punkte. Bewertet mit dem Midfoot Scale erreichten diese 11 Patienten im Durchschnitt 72,3 Punkte.

Von den drei Patienten mit einer transcalcaneärer Chopart-Luxationsfraktur erreichten zwei Patienten ein gutes und ein Patient ein schlechtes Nachuntersuchungsergebnis. Der Patient mit der transcuboidalen Chopart-Luxationsfraktur erzielte ein gutes Ergebnis. Die beiden Patienten mit der transnaviculären Chopart-Luxationsfraktur erzielten einmal ein gutes und einmal ein befriedigendes Ergebnis. Der Patient mit der transtalaren Chopart-Luxationsfraktur erzielte ein gutes Ergebnis. Bei den drei Patienten, die bei ihrem Unfall eine transnaviculo-cuboidale Chopart-Luxationsfraktur erlitten hatten, erreichte ein Patient ein gutes und zwei Patienten ein befriedigendes Ergebnis. Der Patient mit der transtalo-cuboidalen Chopart-Luxationsfraktur erzielte ein befriedigendes Ergebnis. Die Behandlungsergebnisse bei den verschiedenen Verletzungslinien bei Chopart-Luxationsfrakturen sind in *Abbildung 79* dargestellt.

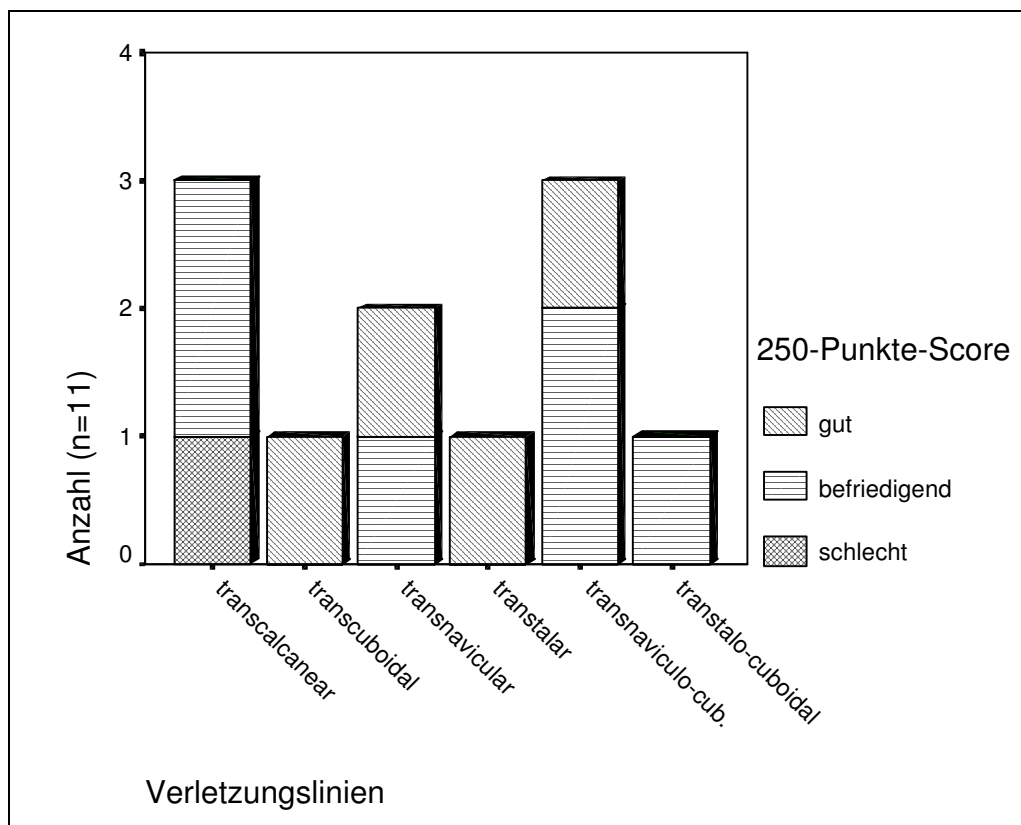


Abbildung 79: Verletzungslinien und Behandlungsergebnis

Die zwei Patienten, die neben ihrer Chopart-Luxationsfraktur zusätzlich eine Fraktur des Calcaneus erlitten hatten, erreichten ein befriedigendes Ergebnis. Der Patient, der sich zusätzlich sowohl eine Calcaneusfraktur als auch eine Fraktur des Os naviculare zugezogen hatte, erzielte ein schlechtes Ergebnis. Der Patient, der zusätzlich eine Talusfraktur hatte, erreichte ein gutes Ergebnis, der Patient mit einer Talus- und Würfelbeinfraktur und einer Lisfranc-Luxation ein befriedigendes Ergebnis. Die beiden Patienten, die sich neben ihrer Chopart-Luxation auch eine Fraktur des Os naviculare zugezogen hatten, erreichten einmal ein gutes und einmal ein befriedigendes Ergebnis. Der Patient, der zusätzlich eine Fraktur des Os cuboideum erlitten hatte, erreichte ein gutes Ergebnis. Die drei Patienten, die zusätzlich sowohl eine Fraktur des Os naviculare als auch des Os cuboideum erlitten hatten, erzielten in zwei Fällen ein befriedigendes und in einem Fall ein gutes Ergebnis.

Von den drei Patienten, die bei ihrem Unfall ein Polytrauma erlitten hatten, erzielten zwei Patienten ein befriedigendes Nachuntersuchungsergebnis und ein Patient ein gutes Ergebnis.

Von den drei Chopart-Luxationsfrakturen, die geschlossen reponiert wurden, erzielte ein Patient ein gutes und zwei Patienten ein befriedigendes Ergebnis. Die acht Patienten, deren Chopart-Luxationsfraktur offen reponiert wurde, erreichten in drei Fällen ein gutes, in vier Fällen ein befriedigendes und in einem Fall ein schlechtes Nachuntersuchungsergebnis. Die Behandlungsergebnisse bei der geschlossenen und der offenen Reposition sind in *Abbildung 80* dargestellt.

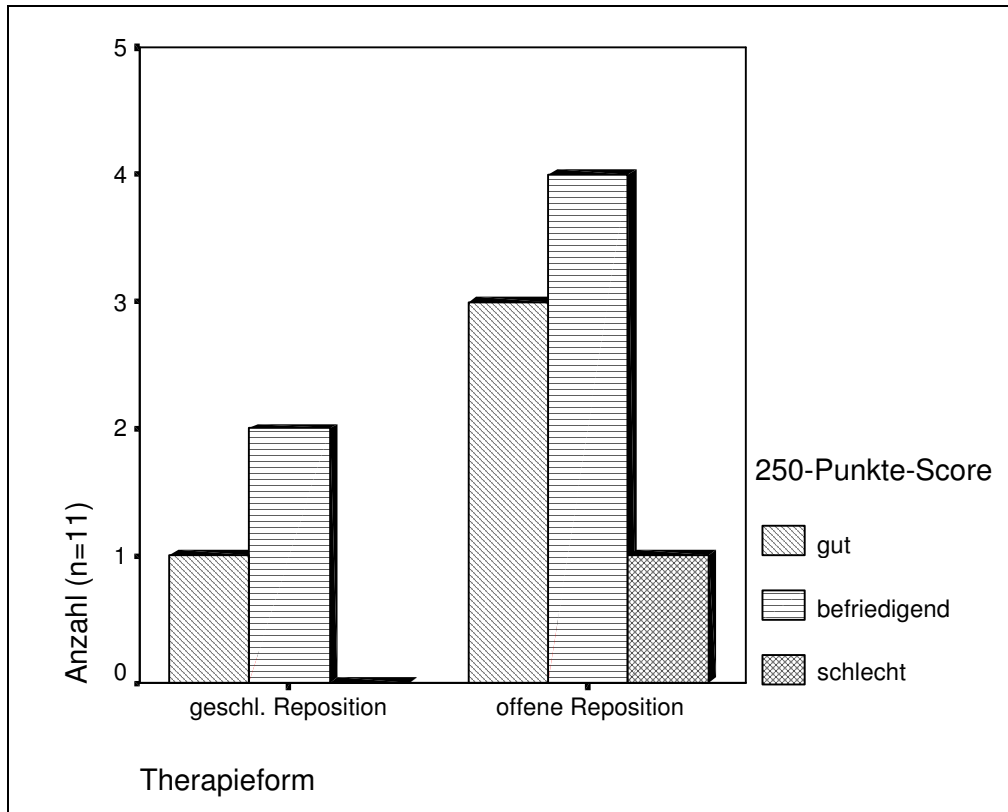


Abbildung 80: Therapieform und Behandlungsergebnis

Von den sieben Patienten, die im Therapieverlauf keine Komplikationen erlitten, erzielten zwei Patienten ein gutes, vier Patienten ein befriedigendes und ein Patient ein schlechtes Ergebnis. Von den zwei Patienten, bei denen es zu einer Wundinfektion kam, erreichte einer ein gutes und einer ein befriedigendes Nachuntersuchungsergebnis. Der Patient, bei dem es im Therapieverlauf zu einer Wundheilungsstörung kam, erzielte ein befriedigendes Ergebnis. Der Patient, der postoperativ eine Supinationsfehlstellung des Fußes hatte, erreichte ein gutes Ergebnis.

3.3.2.3 Frakturen des Os naviculare

Von den sechs Patienten mit einer Fraktur des Os naviculare erzielten fünf Patienten ein gutes Ergebnis. Bei einem Patienten ergab die Nachuntersuchung ein befriedigendes Ergebnis. Im Durchschnitt erreichten diese sechs Patienten 203,8 Punkte. Bewertet mit dem Midfoot Scale erreichten diese sechs Patienten im Durchschnitt 90 Punkte.

Der Patient mit der dorsalen Abscherfraktur (chip fracture), der Patient mit der Fraktur der Tuberositas ossis navicularis und die drei Patienten mit den nicht dislozierten Kahnbeinkörperfrakturen erreichten alle ein gutes Ergebnis. Der Patient, der bei seinem Unfall eine dislozierte Fraktur des Körpers des Os naviculare erlitten hatte, erzielte bei der Nachuntersuchung ein befriedigendes Ergebnis. Die Behandlungsergebnisse bei den unterschiedlichen Frakturformen des Os naviculare sind in *Abbildung 81* dargestellt.

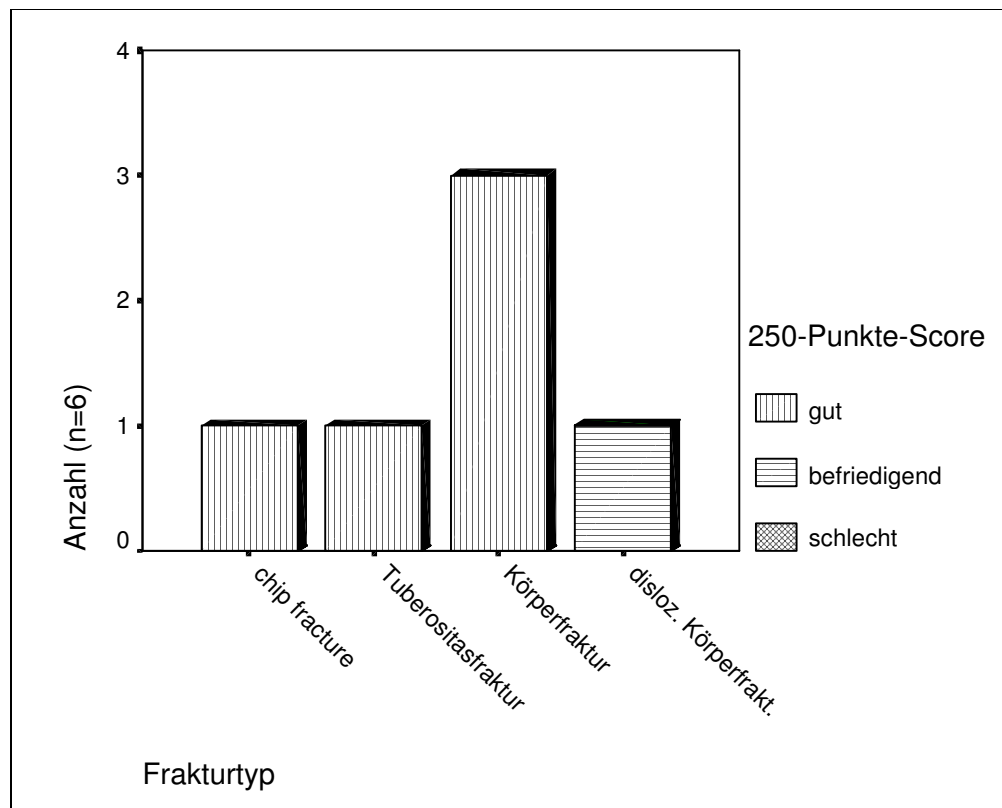


Abbildung 81: Behandlungsergebnisse bei Frakturen des Os naviculare

Drei der Patienten, die sich eine Fraktur des Os naviculare zugezogen hatten und keine weitere Fußwurzelverletzung erlitten, erreichten ein gutes Ergebnis bei der Nachuntersuchung. Der Patient, der zusätzlich eine Fraktur des Os cuboideum und des Os metatarsale IV erlitten hatte und der Patient, der sich zusätzlich eine Fraktur des Os metatarsale II zugezogen hatte, erzielten ebenfalls ein gutes Ergebnis. Der Patient, der zusätzlich eine Fraktur des Os cuneiforme laterale und des Calcaneus erlitten hatte, erreichte ein befriedigendes Ergebnis.

Der Patient, der bei seinem Unfall ein Polytrauma erlitten hatte, erzielte ein gutes Ergebnis.

Die drei konservativ versorgten Patienten mit einer Fraktur des Os naviculare erreichten alle ein gutes Nachuntersuchungsergebnis. Der Patient, bei dem die unverschobene Kahnbeinfraktur geschlossen versorgt wurde, erzielte ein gutes Ergebnis. Von den zwei Patienten, bei denen die Kahnbeinfrakturen offen versorgt wurden, erzielte ein Patient ein gutes und ein Patient ein befriedigendes Ergebnis.

Drei Patienten, bei denen es im Therapieverlauf zu keiner Komplikation kam sowie ein Patient, der eine Wundinfektion hatte, erreichten ein gutes Ergebnis. Der Patient, der im Krankheitsverlauf ein Kompartmentsyndrom des Fußes entwickelte, erzielte ebenfalls ein gutes Ergebnis bei der Nachuntersuchung. Zu einem befriedigenden Nachuntersuchungsergebnis kam es bei dem Patienten, der im Therapieverlauf eine Dystrophie des verletzten Beines entwickelte.

3.3.2.4 Frakturen des Os cuboideum

Alle vier Patienten mit einer Fraktur des Os cuboideum erzielten ein gutes Ergebnis. Im Durchschnitt erreichten diese vier Patienten 205,5 Punkte. Bewertet mit dem Midfoot Scale erreichten diese sechs Patienten im Durchschnitt 87 Punkte.

Von den vier Patienten, die sich als schwerste Verletzung der distalen Fußwurzel eine Fraktur des Os cuboideum zugezogen haben, erlitt einer keine weitere Fußverletzung. Zwei Patienten erlitten zusätzlich eine Fraktur eines Metatarsalknochens, eine Patientin von diesen beiden erlitt zusätzlich eine Fraktur des Os cuneiforme mediale. Ein Patient hatte sich neben der Würfelbeinfraktur auch eine Fraktur des Processus anterior calcanei zugezogen. Zwei Patienten erlitten bei ihrem Unfall ein Polytrauma. Alle vier Frakturen wurden konservativ versorgt.

Bei drei Patienten kam es im Therapieverlauf zu keinen Komplikationen. Ein Patient, der sich bei einem Motorradfall neben einer Würfelbeinfraktur auch eine Calcaneusfraktur zuzog, entwickelte eine Dystrophie im verletzten Bein.

3.3.2.5 Sonstige Verletzungen der distalen Fußwurzel

Der Patient mit der Fraktur des Os cuneiforme mediale und einer zusätzlichen Fraktur des Os metatarsale I erreichte bei der Nachuntersuchung 222 Punkte und damit ein gutes Ergebnis. Es erfolgte eine geschlossene Reposition der Frakturen. Der Therapieverlauf war komplikationslos.

Der Patient, der bei seinem Unfall eine cuneo-navikuläre Luxationsfraktur erlitt, erzielte mit 189 Punkten ein gutes Ergebnis. Die Luxationsfraktur wurde offen reponiert. Im Therapieverlauf kam es zu keinen Komplikationen.

Der Patient, der sich bei einem Verkehrsunfall eine Luxationsfraktur des Os naviculare zugezogen hatte, erreichte mit 119 Punkten ein schlechtes Ergebnis. Zusätzlich zur Luxationsfraktur des Kahnbeines hatte sich dieser Patient bei seinem Unfall eine Fraktur des Os cuneiforme mediale zugezogen. Die Luxationsfraktur wurde offen reponiert. Im Therapieverlauf kam es zu keinen Komplikationen.

Die beiden Patienten mit Luxationsfrakturen des Os cuneiforme intermedium erzielten beide ein gutes Ergebnis mit 197 und 224 Punkten. Ein Patient hatte zusätzlich eine Fraktur des Os naviculare erlitten. Bei beiden Patienten wurde eine offene Reposition durchgeführt. Die Therapie verlief bei dem einen Patienten ohne Komplikationen. Beim anderen Patient kam es im Therapieverlauf zu einer gestörten Wundheilung.

3.4 Kasuistiken

1. Fall: Patientin mit einer Lisfranc-Luxation

Frau S. S. war zum Unfallzeitpunkt 43 Jahre alt und von Beruf Hausfrau. Sie stürzte 1994 im Urlaub in Italien. Beim Aussteigen aus der Duschwanne blieb sie mit dem linken Fuß hängen, rutschte mit dem rechten Fuß aus und fiel nach vorne. Der rechte Fuß wurde am Urlaubsort eingegipst und die Patientin trat die Heimreise an. Drei Tage nach dem Unfall erfolgte die Aufnahme in der Berufsgenossenschaftlichen Unfallklinik Tübingen.

Dort wurde eine Lisfranc-Luxation des rechten Fußes ohne knöcherner Verletzung festgestellt. Nach der Klassifikation von Quénu und Küss handelte es sich um eine homolaterale Lisfranc-Luxation, nach der Einteilung von Hardcastle um eine B₂-Verletzung.

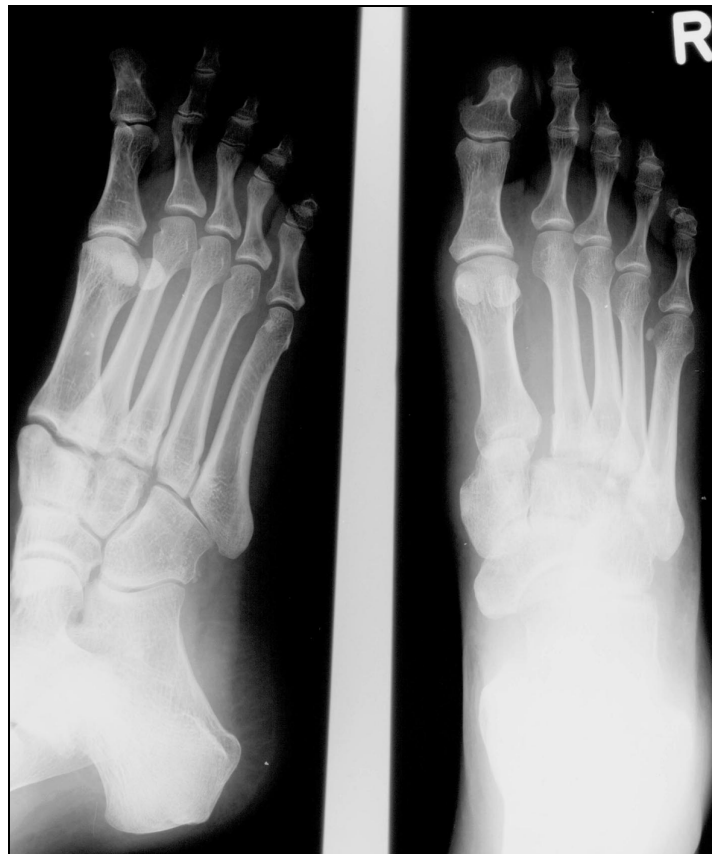

Abbildung 82: Unfallbilder

Die operative Versorgung fand fünf Tage nach dem Unfall statt. Die Verletzung wurde geschlossen reponiert, und es wurde eine temporäre Arthrodesis mit vier perkutanen Kirschnerdrähten durchgeführt. Es erfolgte eine Ruhigstellung im Unterschenkelgipsverband.

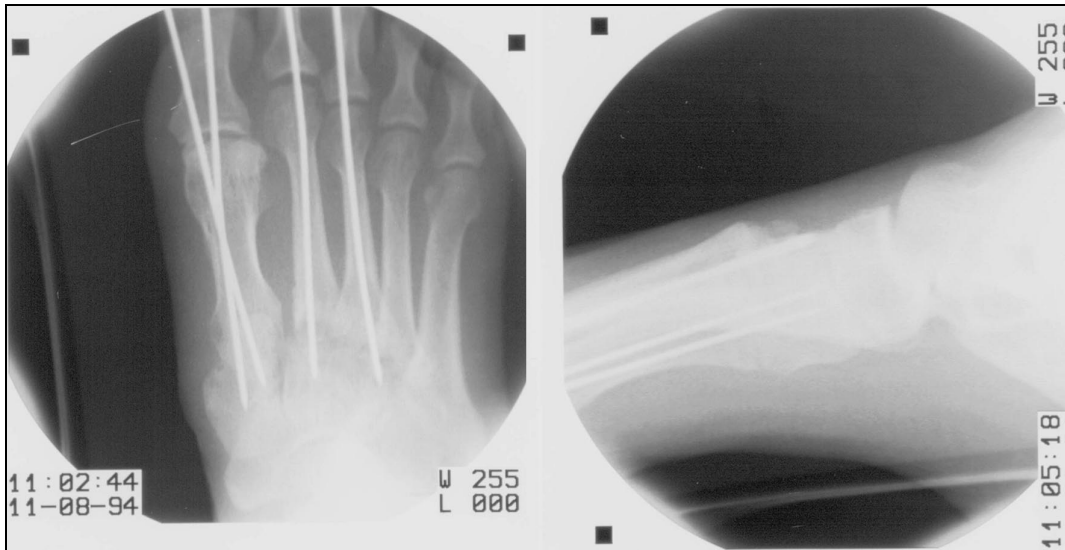


Abbildung 83: OP-Bilder

Der stationäre Aufenthalt dauerte 16 Tage. Die Kirschnerdrähte wurden sechs Wochen nach der Operation entfernt. Im Verlauf der Therapie entwickelte Frau S. eine Dystrophie des verletzten Fußes.

Bei der Nachuntersuchung war die Patientin 47 Jahre alt, in gutem Allgemeinzustand und adipösem Ernährungszustand (BMI: 32,7).

Bei der Patientenbefragung gab die Patienten an, Schmerzen nach dem Gehen zu haben, die aber in Ruhe wieder verschwänden. Schmerzen würden außerdem morgens, nach langem Stehen sowie beim Gehen auf unebenem Grund und beim Barfußgehen auftreten.

Die Patientin gab an, 5 – 10 km ohne Beschwerden gehen zu können. Frau S. verspürte ständig eine Steifigkeit im Bereich der Zehengelenke. Außerdem klagte sie darüber, dass ihr rechter Fuß nach langem Stehen oder nach langer Belastung anschwellen würde.

Die Patientin äußerte, dass sie bei der Arbeit und in der Freizeit orthopädisch angefertigte Schuhe trage. Der Unfall hatte keine Auswirkungen auf die berufliche Situation und die Freizeitaktivitäten der Patientin. Frau S. war mit der Behandlung und dem Behandlungsergebnis zufrieden. Als Gesamturteil vergab sie die Note gut.

Von den 85 möglichen Punkten bei der Patientenbefragung erreichte Frau S. 48 Punkte.

Bei der klinischen Untersuchung war der vormals verletzte Fuß deutlich geschwollen. Die Beweglichkeiten im OSG und USG waren seitengleich, die Beweglichkeit der Zehen war rechts erheblich eingeschränkt. Die Gehanalyse war unauffällig. Beim medialen Kantengang klagte die Patientin über Schmerzen.

Bei der klinischen Bewertung erreichte Frau S. 69 von 85 möglichen Punkten.

Bei der Beurteilung der Röntgenbilder, die bei der Nachuntersuchung gemacht wurden, wurde eine Subluxation nach lateral im Lisfranc-Gelenk festgestellt. Im Lisfranc-Gelenk zeigten sich Ausziehungen sowie eine verwaschene Gelenkstruktur, was einem Arthrosegrad II entspricht. Der Abstand zwischen der lateralen Basis des Os metatarsale I und der medialen Basis des Os metatarsale II betrug 8 mm. Das Os metatarsale II war gegenüber dem Os cuneiforme intermedium um 1,5 mm nach lateral verschoben.

Von den 40 möglichen Punkten erreichte Frau S. 22 Punkte bei der radiologischen Untersuchung.

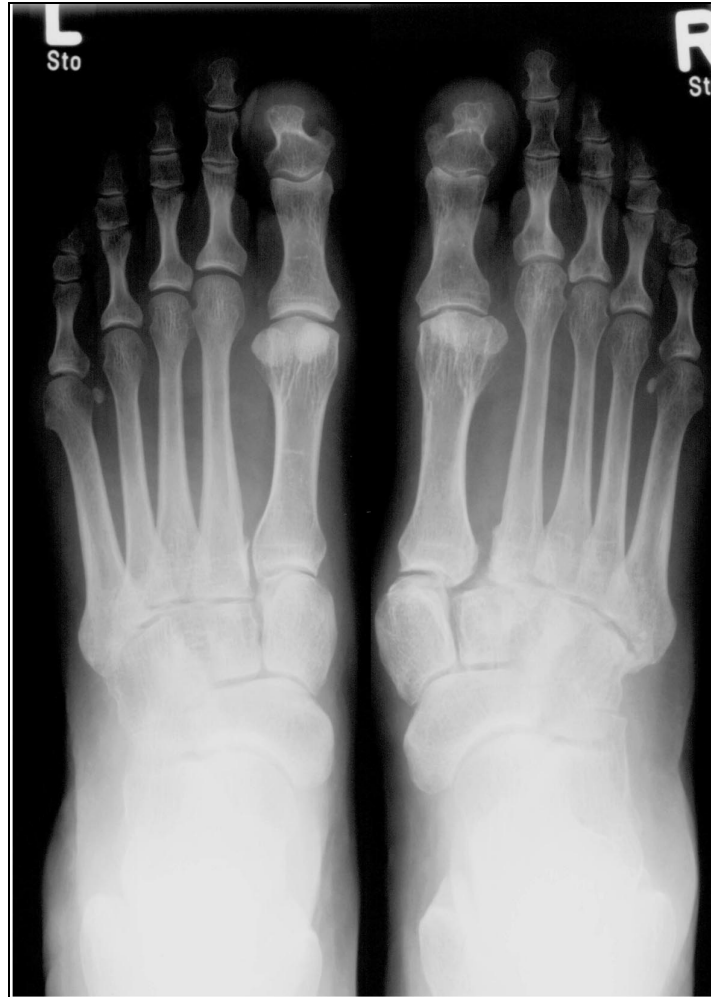

Abbildung 84: Nachuntersuchungsbild

Bei der Transilluminationspedoskopie wurde ein Chippaux-Smirak-Index von 0,38 auf der verletzten Seite und 0,36 auf der gesunden Seite berechnet, was normal ist. Die Patientin hatte beiderseits einen leichten Rückfuß-Valgus.

Bei der Baropedoskopie wurde keine Gewichtsumverteilung festgestellt. Die Maximallast betrug weniger als 1500 g/cm^2 und war unter der Basis des Os metatarsale II lokalisiert.

Frau S. erreichte bei der Pedoskopie 35 Punkte von 40 möglichen Punkten.

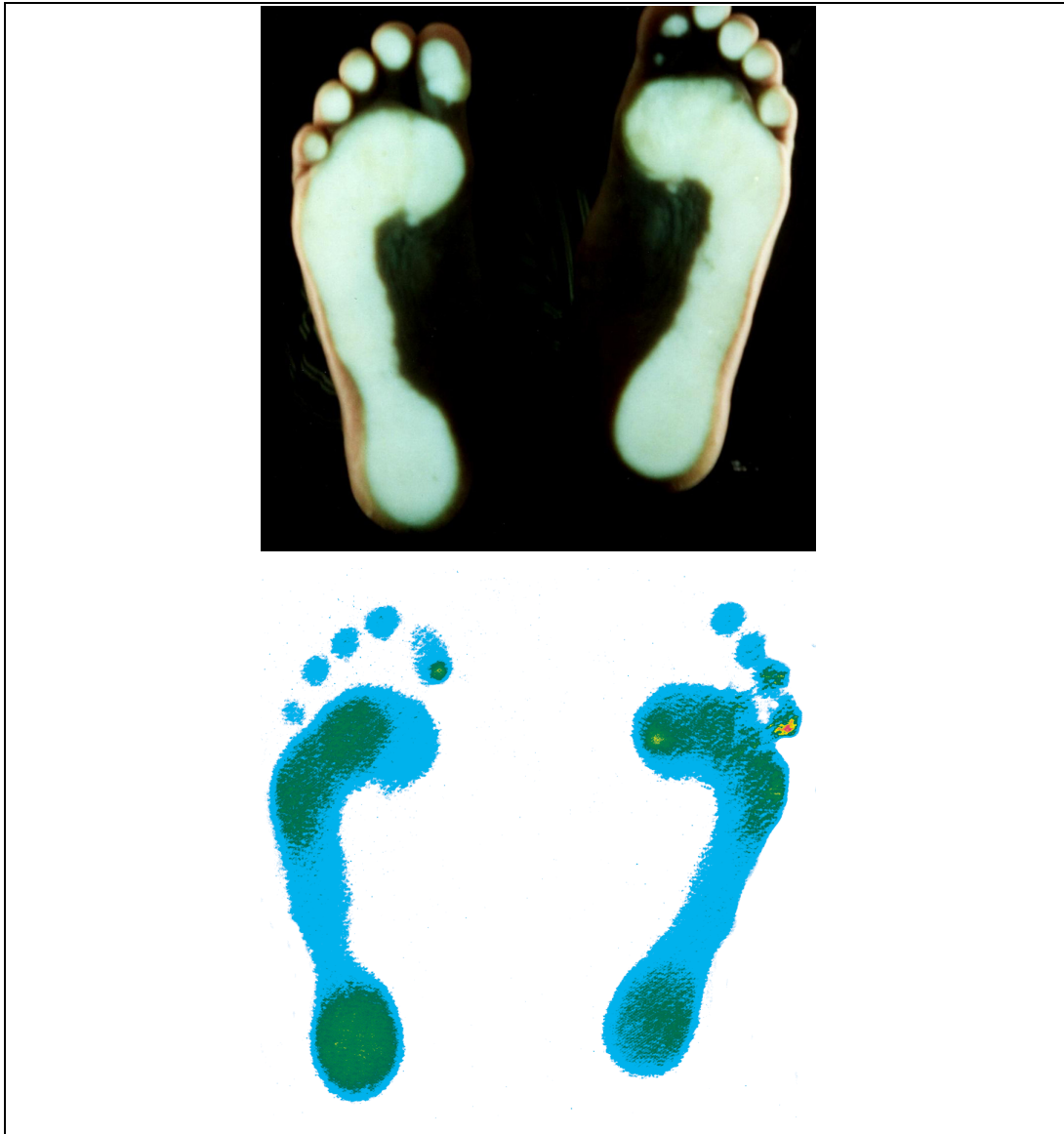

Abbildung 85: Transilluminations- und Baropedogramm

Insgesamt erzielte die Patientin 174 Punkte von den 250 möglichen Punkten und damit ein befriedigendes Ergebnis. Dabei entfielen auf die Untersuchungen (klinische Untersuchung, Radiologie, Pedoskopie) 126 Punkte und auf die Patientenbefragung 48 Punkte.

Bewertet nach dem Midfoot Clinical Rating System erreichte Frau S. 80 von den 100 möglichen Punkten.

2. Fall: Patient mit einer Chopart-Luxationsfraktur

Herr R. K. war 16 Jahre alt, als er 1986 seinen Unfall erlitt. Er war als Ferienarbeiter auf einer Baustelle beschäftigt, als sein linker Fuß von einem Rad eines Radladers überrollt wurde. Noch am Unfalltag wurde er in der Berufsgenossenschaftlichen Unfallklinik aufgenommen.

Dort wurden eine Chopart-Luxationsfraktur des linken Fußes, eine Talushalsfraktur und eine Trümmerfraktur des Os cuboideum diagnostiziert. Somit handelte es sich um eine transtalo-cuboidale Chopart-Luxationsfraktur. Zusätzlich erlitt der Patient bei seinem Unfall eine Subluxation im Lisfranc-Gelenk.

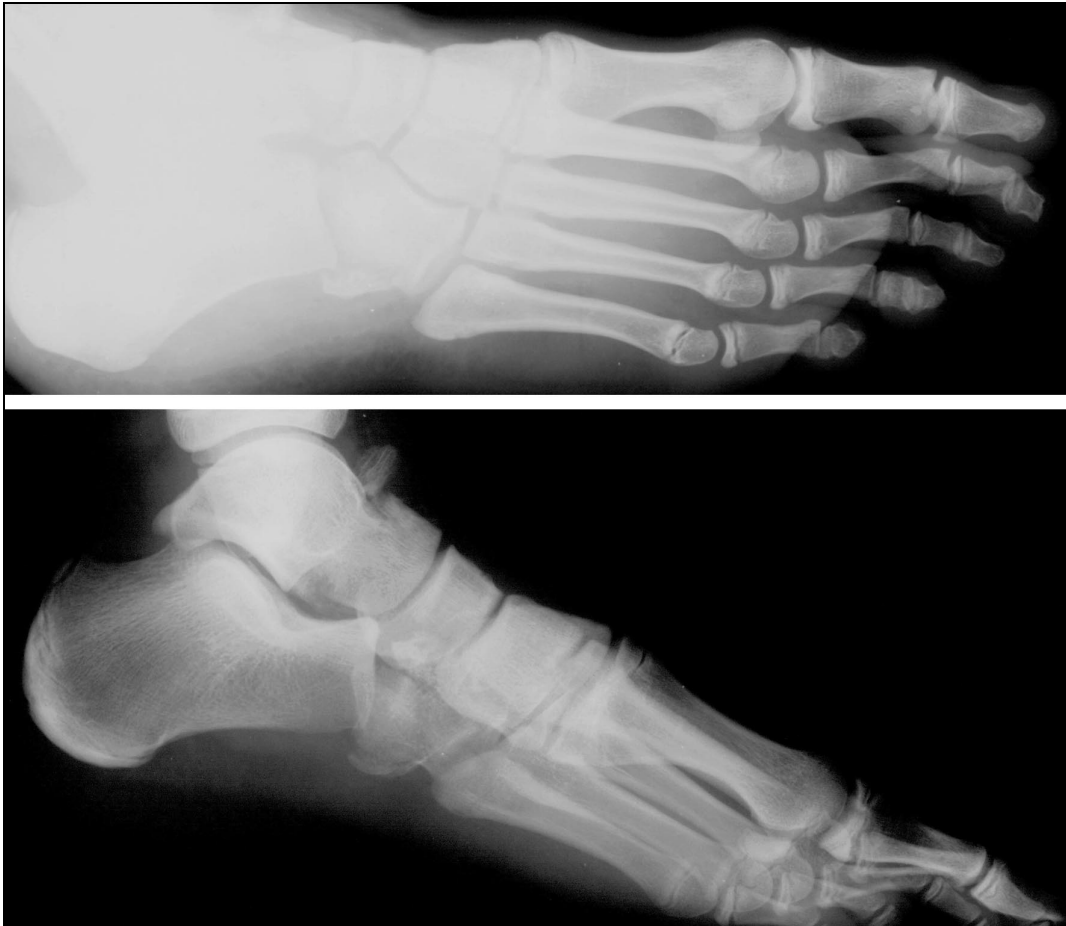

Abbildung 86: Unfallbilder

Die Verletzungen wurden noch am Unfalltag operativ versorgt. Die Reposition im Chopart-Gelenk erfolgte geschlossen und das Repositionsergebnis wurde mit zwei Kirschnerdrähten fixiert und es erfolgte eine Ruhigstellung im Unterschenkelgipsverband. Zehn Tage später wurde in einer zweiten Sitzung das imprimierte Os cuboideum aufgebaut.

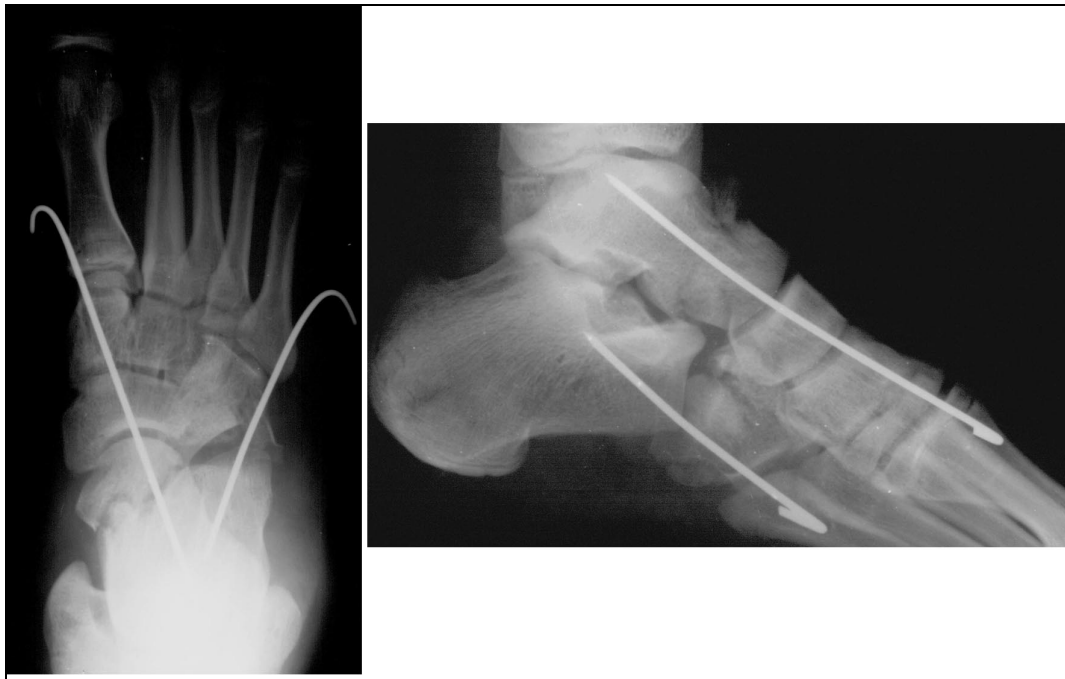


Abbildung 87: OP-Bilder

Herr K. wurde 39 Tage in der Berufsgenossenschaftlichen Unfallklinik behandelt. Die Therapie verlief komplikationslos. Die Kirschnerdrähte wurden nach sechs Wochen entfernt.

Zur Nachuntersuchung kam ein 28 Jahre alter Patient in gutem Allgemein- und Ernährungszustand.

Bei der Patientenbefragung klagte Herr K. über Schmerzen nach dem Gehen und nach längerer Belastung, die aber in Ruhe wieder verschwänden. Der Patient gab an, Schmerzen im Bereich des unteren Sprunggelenkes beim Gehen auf unebenem Grund und beim Gehen ohne Einlagen zu haben. Ohne Beschwerden könne er zwischen einem und fünf Kilometer gehen. Außerdem ver-

spüre er ständig eine Steifigkeit im unteren Sprunggelenk und der vormals verletzte Fuß würde nach längerer Belastung anschwellen.

Herr K. sagte, dass er bei der Arbeit und in der Freizeit Einlagen trage. Der Unfall hatte keinen Einfluß auf die Berufswahl des Patienten. Allerdings konnte er nach dem Unfall seinen gewohnten Freizeitbeschäftigungen nur noch eingeschränkt nachgehen. Herr K. gab bei der Nachuntersuchung an, nicht mehr Fußball spielen und nur noch eingeschränkt Rad fahren zu können. Herr K. war mit der Behandlung und dem Behandlungsergebnis sehr zufrieden. Als Gesamturteil vergab er die Note sehr gut.

Von den 85 möglichen Punkten bei der Patientenbefragung erreichte Herr K. 48 Punkte.

Bei der klinischen Untersuchung betrug die Beweglichkeit im oberen Sprunggelenk rechts 20° - 0° - 45° und links 5° - 0° - 25° . Die Fußsupination und –pronation waren im Vergleich mit der Gegenseite um die Hälfte eingeschränkt. Die Fußabduktion und –adduktion waren auf der ehemals verletzten Seite um ein Drittel vermindert. Der Patient hatte in der Hockstellung Schmerzen im linken Fuß. Beim medialen Kantengang war Herr K. unsicher. Beim lateralen Kantengang verspürte er Schmerzen im Bereich des unteren Sprunggelenkes des linken Fußes.

Bei der klinischen Untersuchung erreichte Herr K. 65 von 85 möglichen Punkten.

Bei der Beurteilung der Röntgenbilder, die bei der Nachuntersuchung gemacht wurden, wurden Ausziehungen im Bereich des Os cuneiforme mediale, Randwülste im Bereich des Talus und eine verwaschene Gelenkstruktur im Chopart-Gelenk festgestellt, was einem Arthrosegrad II entspricht. Das Os cuboideum stellte sich in der dorso-plantaren Aufnahme deutlich deformiert dar.

Von den 40 möglichen Punkten erreichte Herr K. bei der radiologischen Untersuchung 23 Punkte.

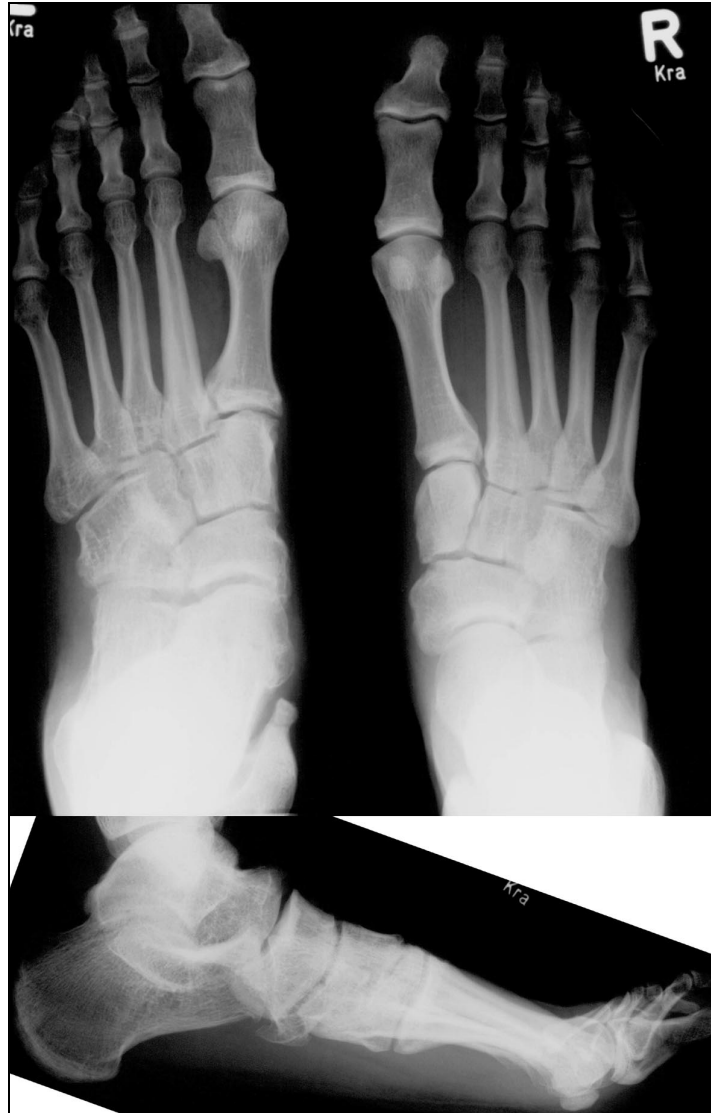

Abbildung 88: Nachuntersuchungsbilder

Bei der Transilluminationspedoskopie wurde ein Chippaux-Smirak-Index von 0,45 auf der verletzten Seite und 0,44 auf der gesunden Seite berechnet, was einem leichten Plattfuß beiderseits entspricht. Der Patient hatte beiderseits einen leichten Rückfuß-Varus.

Bei der Baropedoskopie wurde keine Gewichtsumverteilung festgestellt. Die Maximallast betrug weniger als 2200 g/cm^2 und war unter der Basis des Os metatarsale III lokalisiert. Herr K. erreichte bei der Pedoskopie 31 Punkte von 40 möglichen Punkten.

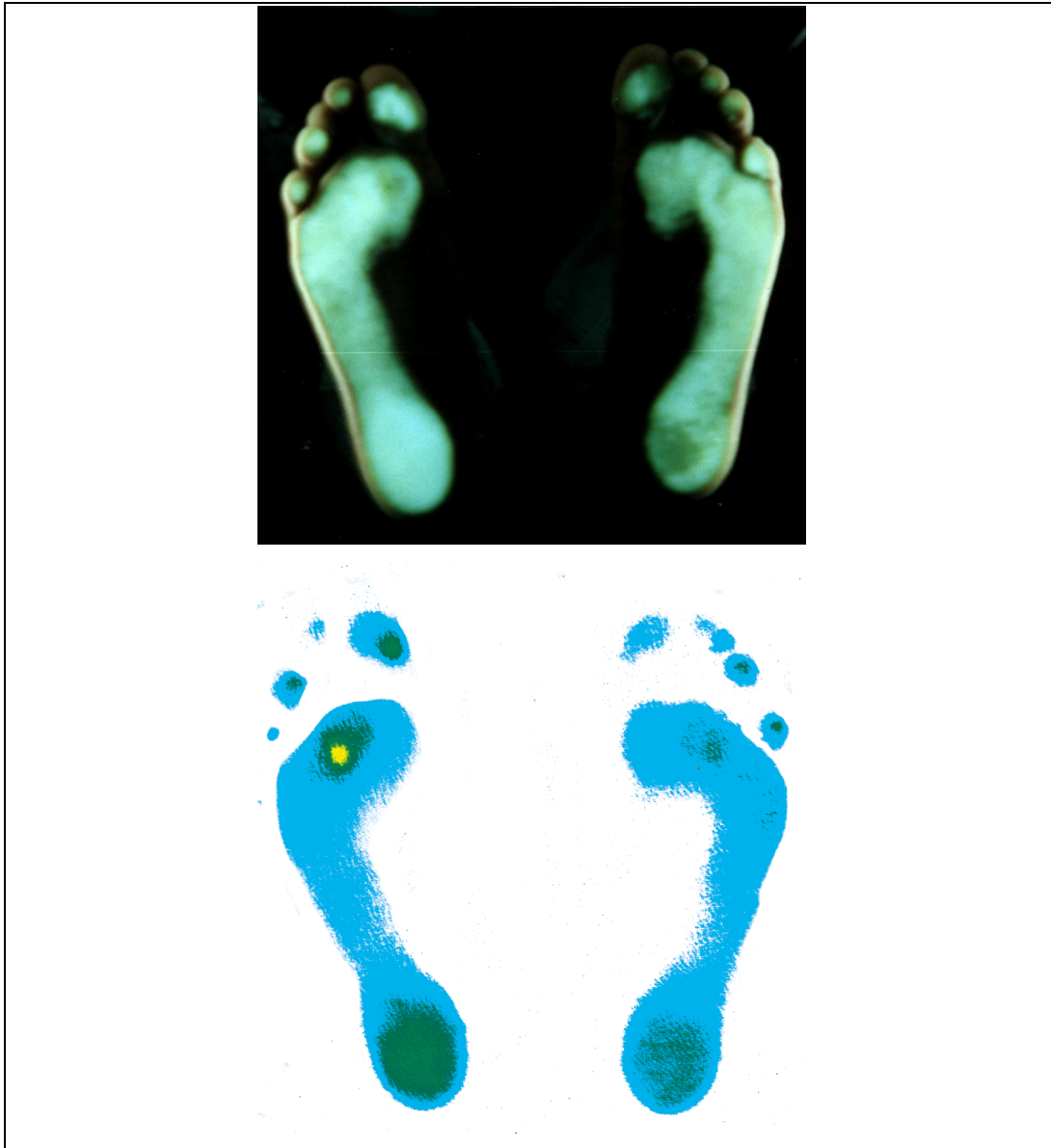


Abbildung 89: Transilluminations- und Baropedogramm

Insgesamt erzielte der Patient 167 Punkte von den 250 möglichen Punkten und damit ein befriedigendes Ergebnis. Dabei entfielen auf die Untersuchungen (klinische Untersuchung, Radiologie, Pedoskopie) 119 Punkte und auf die Patientenbefragung 48 Punkte. Bewertet nach dem Midfoot Clinical Rating System erreichte Herr K. 60 von den 100 möglichen Punkten.

3. Fall: Patient mit einer Fraktur des Os naviculare

Herr B. S. war 23 Jahre alt, als er 1988 verunfallte. Beim Fußballspiel wollte er einen Ball holen und sprang über einen 1,6 m hohen Zaun. Bei der Landung kam er ungeschickt auf und verletzte sich am linken Fuß. Die Aufnahme in der Berufsgenossenschaftlichen Unfallklinik erfolgte zwei Tage nach dem Unfall. Dort wurde eine intraartikuläre Fraktur des Kahnbeinkörpers diagnostiziert. Die Frakturfragmente waren nicht disloziert und Herr S. erlitt bei seinem Unfall keine weiteren Verletzungen.

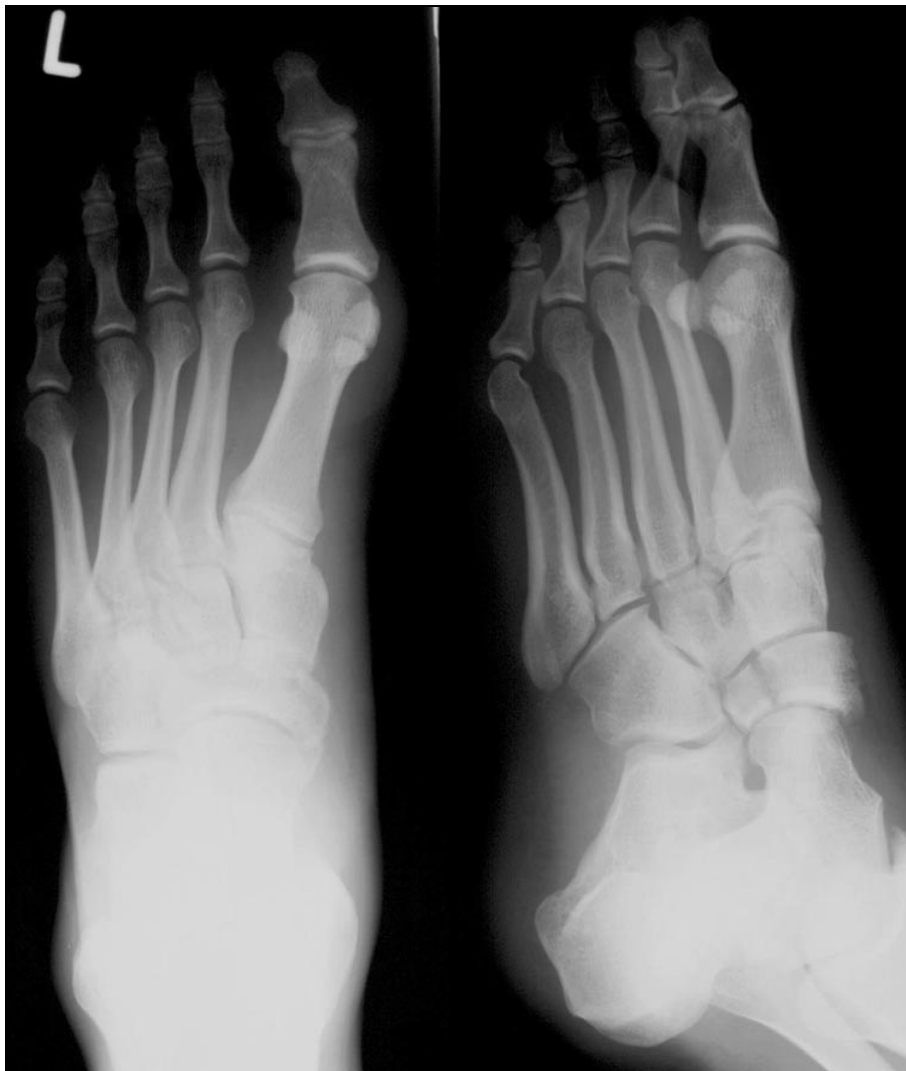

Abbildung 90: Unfallbilder

Die operative Therapie erfolgte vier Tage nach dem Unfall. Die Verletzung wurde offen mit zwei Spongiosaschrauben versorgt, mit denen die Bruchstücke des Os naviculare miteinander verschraubt wurden. Es erfolgte eine Ruhigstellung im Unterschenkelgipsverband.

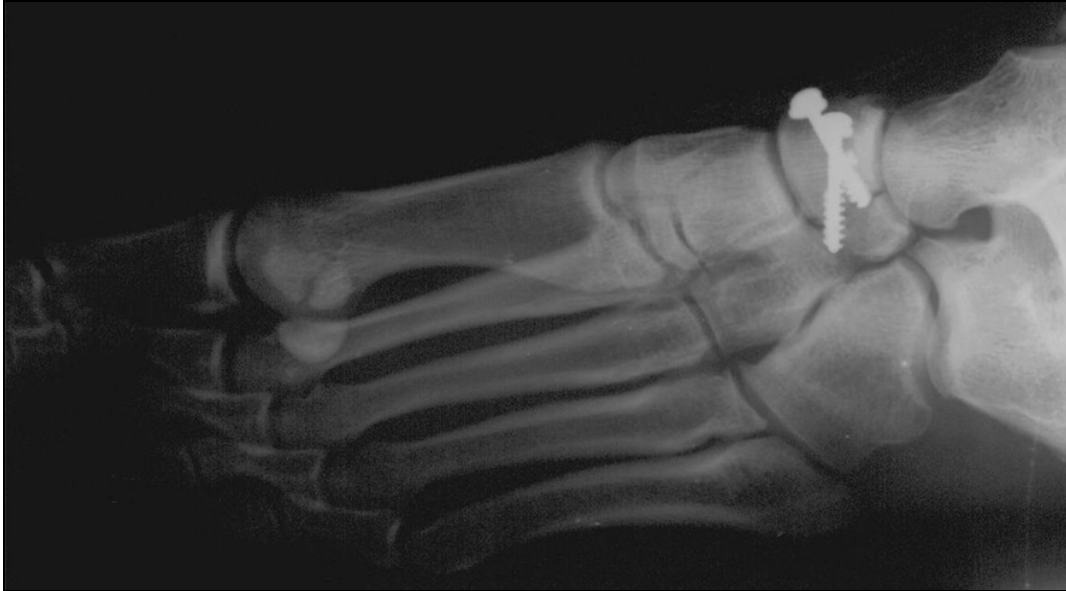

Abbildung 91: OP-Bild

Der stationäre Aufenthalt dauerte 14 Tage. Die Therapie verlief ohne Komplikationen. Die Naviculare-Schrauben wurden im Fuß belassen.

Bei der Nachuntersuchung war Herr S. 33 Jahre alt.

Bei der Patientenbefragung berichtete er von vollständiger Schmerzlosigkeit. Er könne ohne Beschwerden weiter als zehn Kilometer gehen, benötige keine Schuheinlagen und verspüre nur selten eine Steifigkeit in den Fußgelenken. Herr S. war noch im gleichen Beruf beschäftigt wie vor dem Unfall und er sagte, dass er ohne Einschränkung Sport betreiben könne. Herr S. war mit der Behandlung und dem Behandlungsergebnis sehr zufrieden. Als Gesamturteil vergab er die Note sehr gut.

Von den 85 möglichen Punkten bei der Patientenbefragung erreichte Herr S. 81 Punkte.

Bei der klinischen Untersuchung war die Beweglichkeit im unteren Sprunggelenk leicht eingeschränkt. Die Gehanalyse und die Stehanalyse waren unauffällig.

Herr S. erreichte bei der klinischen Untersuchung 79 von den 85 möglichen Punkten.

Bei der Beurteilung der Röntgenbilder, die bei der Nachuntersuchung gemacht wurden, wurden Ausziehungen und verwaschene Gelenkstrukturen im Bereich des Os naviculare festgestellt, was einem Arthrosegrad II entspricht. Die beiden Schrauben liegen reizlos im Os naviculare. Von den 40 möglichen Punkten erreichte Herr S. bei der radiologischen Untersuchung 29 Punkte.

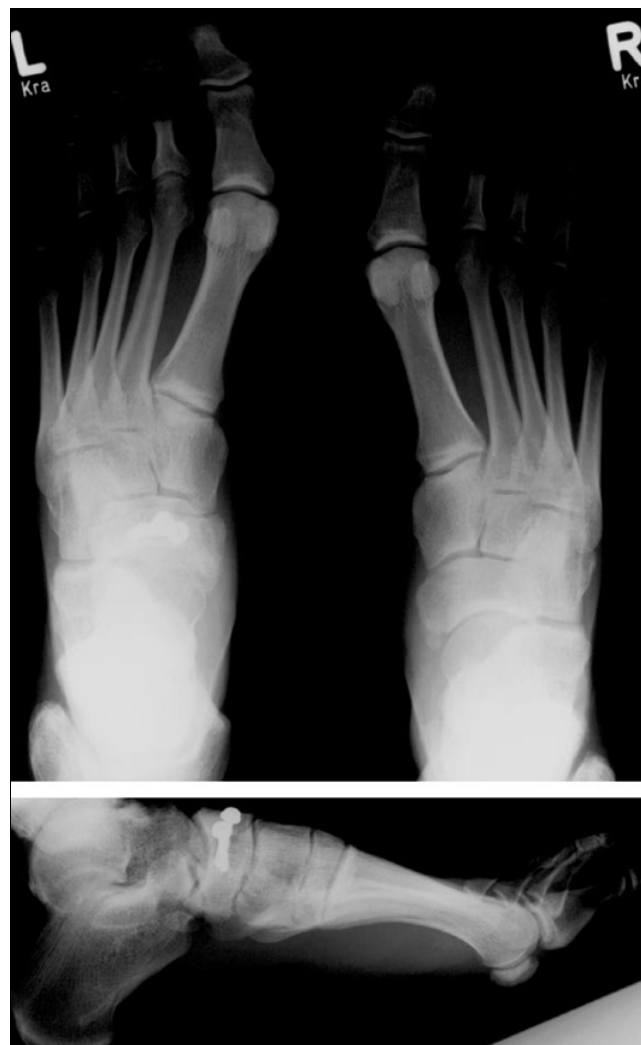

Abbildung 92: Nachuntersuchungsbilder

Bei der Transilluminationspedoskopie betrug der Chippaux-Smirak-Index beider Füße null, was einem ausgeprägten Hohlfuß beiderseits entspricht. Der Patient hatte im ehemals verletzten Fuß einen leichten Rückfuß-Valgus entwickelt, die Fersenachse wurde durch die dritte Zehe verlängert.

Bei der Baropedoskopie wurde keine Gewichtsumverteilung festgestellt. Die Maximallast betrug weniger als 1500 g/cm^2 und war unter der Basis des Os metatarsale V lokalisiert.

Herr S. erreichte bei der Pedoskopie 32 Punkte von 40 möglichen Punkten.

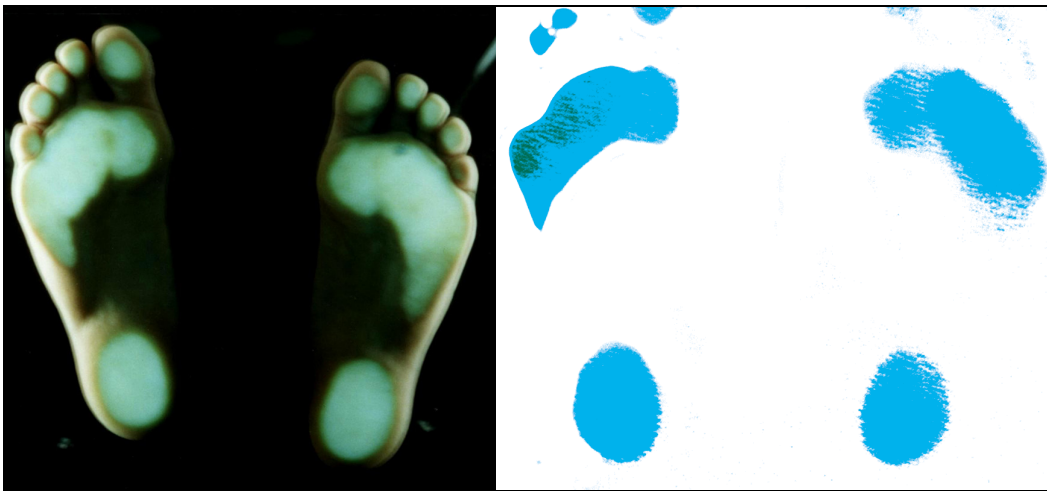

Abbildung 93: Transilluminations- und Baropedogramm

Insgesamt erzielte der Patient 217 Punkte von den 250 möglichen Punkten und damit ein gutes Ergebnis. Dabei entfielen auf die Untersuchungen (klinische Untersuchung, Radiologie, Pedoskopie) 136 Punkte und auf die Patientenbefragung 81 Punkte.

Bewertet nach dem Midfoot Clinical Rating System erreichte Herr S. die Maximalpunktzahl von 100 Punkten.

4. Fall: Patient mit einer Luxationsfraktur des Os cuneiforme intermedium

Herr G. B. war 38 Jahre alt, als er 1989 seinen Unfall erlitt. Er arbeitete als Rohrleger auf einer Baustelle, als sein rechter Fuß von einem Rad eines Radladers überrollt wurde. Noch am Unfalltag wurde er in der Berufsgenossenschaftlichen Unfallklinik aufgenommen.

Dort wurde festgestellt, dass das Os cuneiforme intermedium nach dorsal luxiert sowie frakturiert war. Zusätzlich wurden eine Fraktur des Os naviculare, eine Fraktur der Basis des Os metatarsale III und eine Weber C -Fraktur der rechten Fibula diagnostiziert.

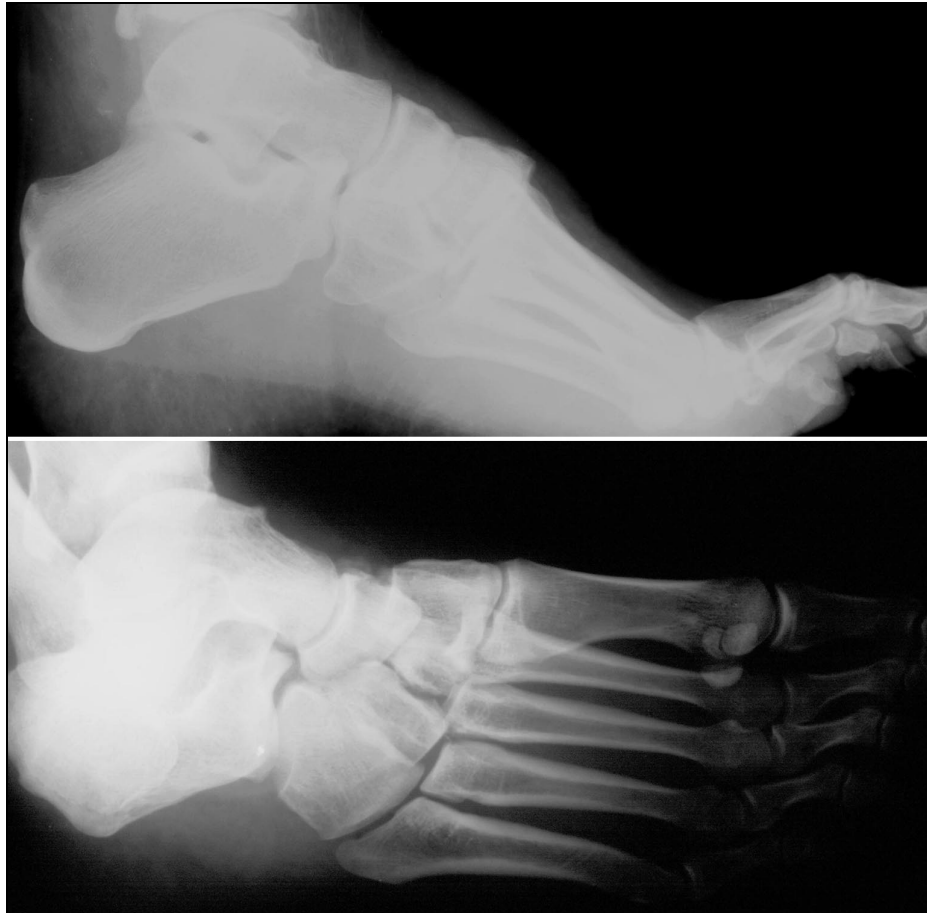

Abbildung 94: Unfallbilder

Die operative Versorgung der Verletzungen erfolgte noch am Unfalltag. Das luxierte Os cuneiforme intermedium wurde reponiert und mit drei Kirschnerdrähten fixiert. Weiterhin wurde eine Fascienspaltung wegen eines drohenden Fußkompartmentsyndromes vorgenommen. Es erfolgte eine Ruhigstellung im Unterschenkelgipsverband. Fünf Tage später wurde in einer zweiten Sitzung ein Hautdefekt am Fußrücken mit einem Meshgraft gedeckt.

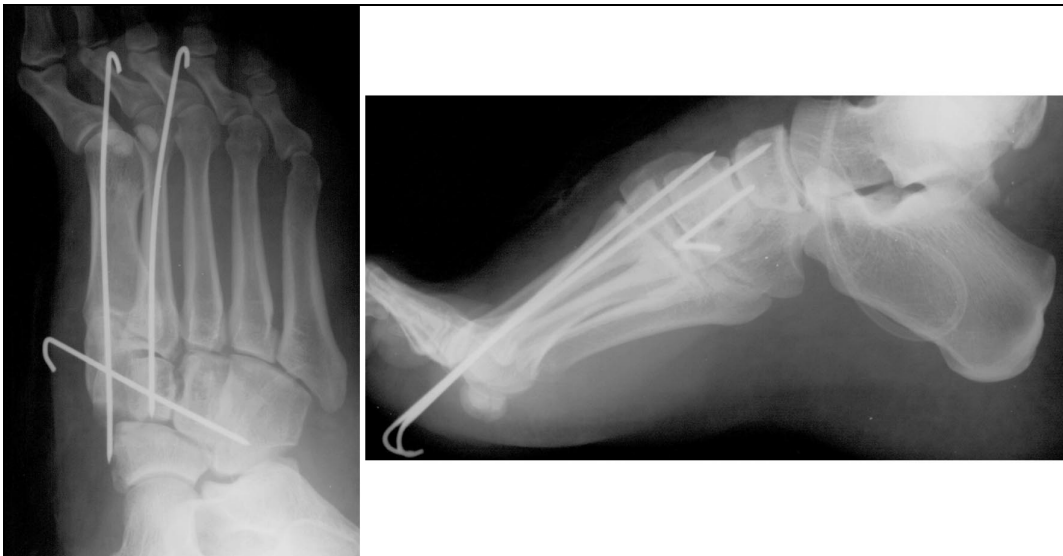

Abbildung 95: OP-Bilder

Herr B. wurde 76 Tage in der Berufsgenossenschaftlichen Unfallklinik behandelt. Im Rahmen der Therapie kam es zu einer gestörten Wundheilung im Fersenbereich und es entwickelte sich eine Fersennekrose. Die Kirschnerdrähte wurden nach vier Wochen entfernt.

Bei der Nachuntersuchung war Herr B. 47 Jahre alt und in gutem Allgemeinzustand und adipösem Ernährungszustand (BMI: 30,6).

Bei der Patientenbefragung berichtete er von vollständiger Schmerzlosigkeit. Er könne ohne Beschwerden weiter als zehn Kilometer gehen, benötige keine Schuheinlagen und verspüre keine Steifigkeit in den Fußgelenken. Herr B. war noch im gleichen Beruf beschäftigt wie vor dem Unfall, und er sagte, dass er seine Freizeitaktivitäten in gleichem Maße wie vor dem Unfall ausüben könne.

Herr B. war mit der Behandlung und dem Behandlungsergebnis sehr zufrieden. Als Gesamturteil vergab er die Note sehr gut.

Von den 85 möglichen Punkten bei der Patientenbefragung erreichte Herr B. 83 Punkte.

Bei der klinischen Untersuchung war das Bewegungsausmaß im oberen Sprunggelenk des ehemals verletzten Fußes leicht vermindert. Die Beweglichkeiten im Bereich des unteren Sprunggelenkes sowie im Zehenbereich sind ebenfalls geringgradig eingeschränkt. Die Gehanalyse ist unauffällig. Beim medialen Kantengang hat Herr B. leichte Schwierigkeiten, aber keine Schmerzen. Von den 85 möglichen Punkten bei der klinischen Untersuchung erreichte Herr B. 76 Punkte.

Bei der Beurteilung der Röntgenbilder, die bei der Nachuntersuchung gemacht wurden, wurden Ausziehungen und verwaschene Gelenkstrukturen im Bereich der cuneo-naviculären Gelenklinie festgestellt, was einem Arthrosegrad II entspricht. Die Längswölbungen sind auf der ehemals verletzten Seite ausgeprägter als auf der Gegenseite.

Von den 40 möglichen Punkten erreichte Herr B. bei der radiologischen Untersuchung 19 Punkte.

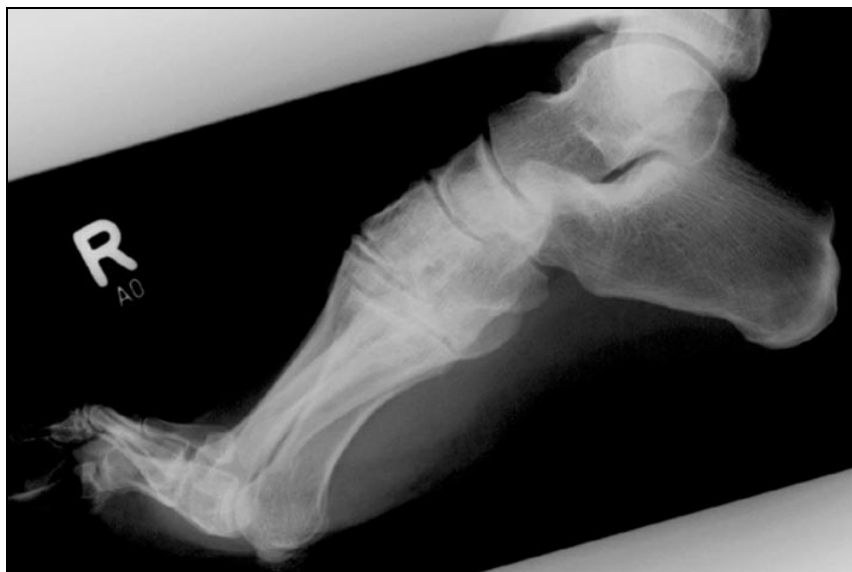

Abbildung 96: laterales Nachuntersuchungsbild

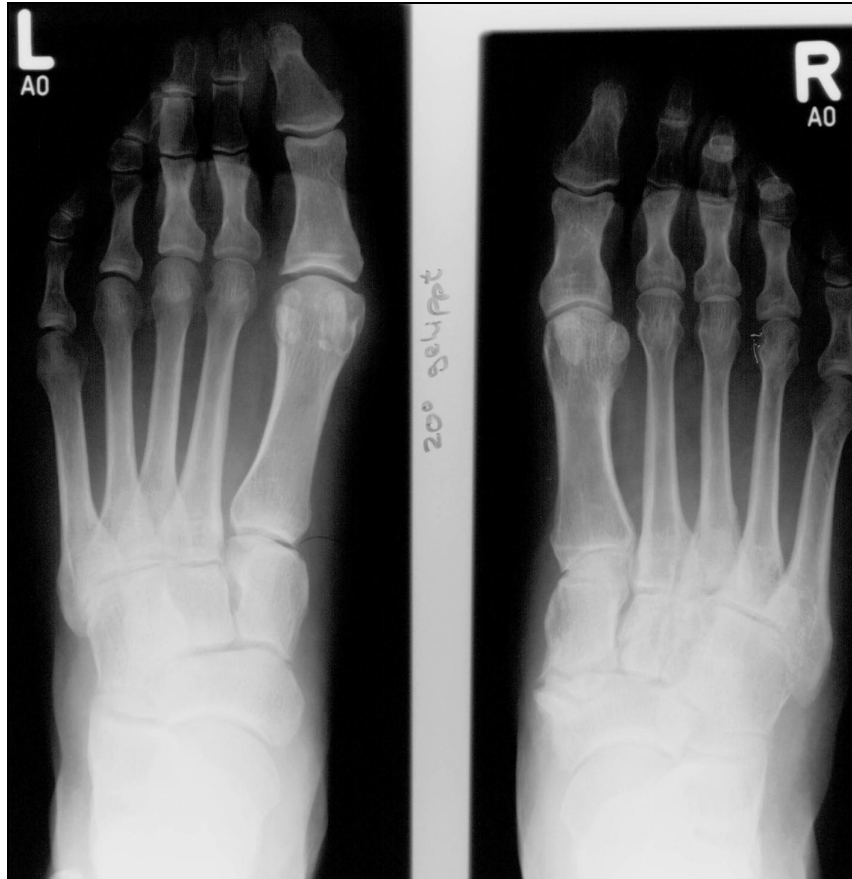

Abbildung 97: p.a. Nachuntersuchungsbild

Bei der Transilluminationspedoskopie wurde ein Chippaux-Smirak-Index von 0,23 auf der verletzten Seite und 0,22 auf der gesunden Seite berechnet, was einem Plattfuß beiderseits entspricht. Der Patient hatte beiderseits einen leichten Rückfuß-Varus, die Fersenachse wurde auf beiden Seiten durch die zweite Zehe verlängert.

Bei der Baropedoskopie wurde eine Gewichtsumverteilung auf den gesunden Fuß sowie auf den Rückfuß des verletzten Fußes festgestellt. Die Maximallast betrug weniger als 2200 g/cm^2 und war unter der Basis des Os metatarsale II lokalisiert. Der ehemals verletzte Fuß war im Vergleich zur Gegenseite verkürzt. Herr B. erreichte bei der Pedoskopie 19 Punkte von 40 möglichen Punkten.

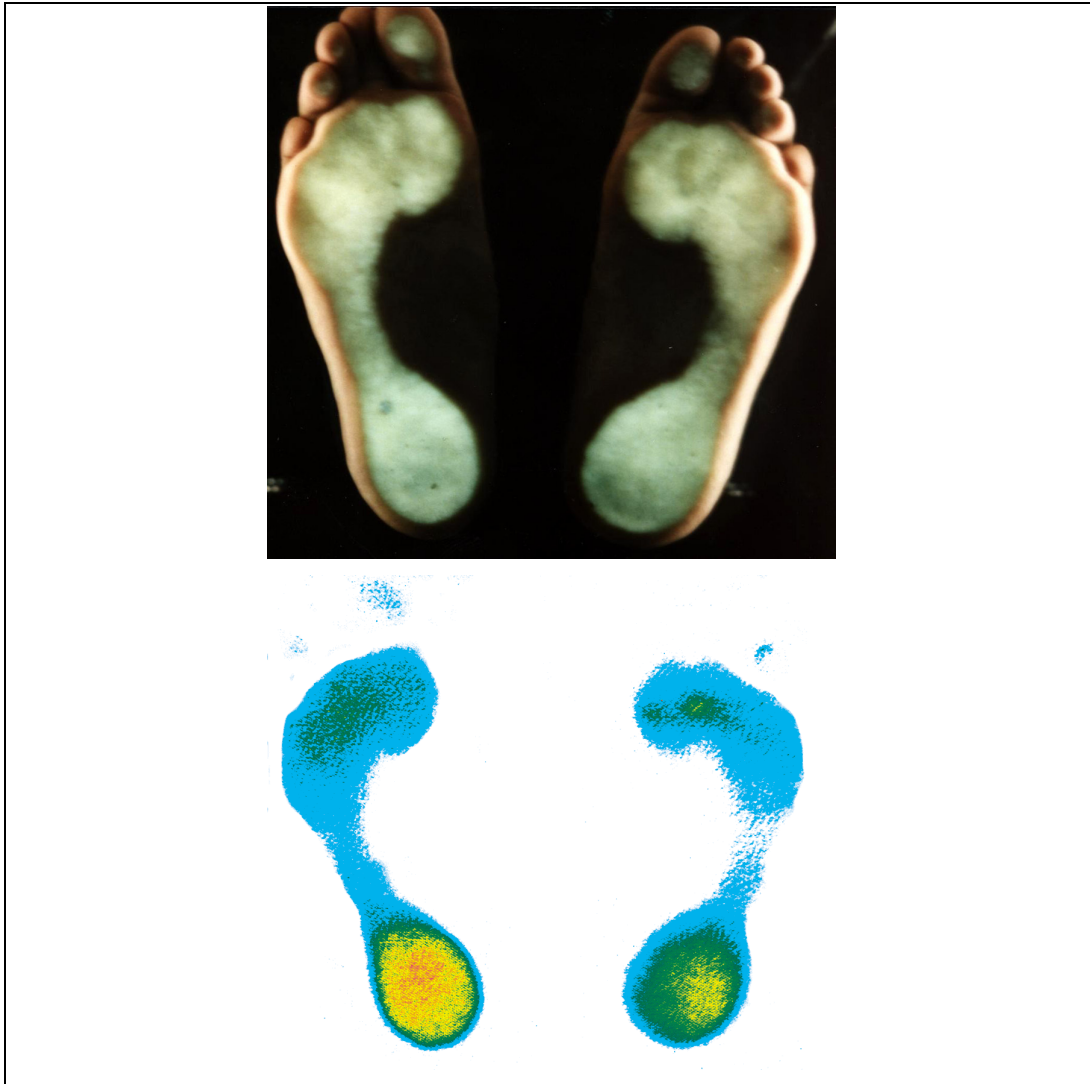


Abbildung 98: Transilluminations- und Baropedogramm

Insgesamt erzielte der Patient 197 Punkte von den 250 möglichen Punkten und damit ein gutes Ergebnis. Dabei entfielen auf die Untersuchungen (klinische Untersuchung, Radiologie, Pedoskopie) 114 Punkte und auf die Patientenbefragung 83 Punkte.

Bewertet nach dem Midfoot Clinical Rating System erreichte Herr B. 93 von den 100 möglichen Punkten.

4. Diskussion

4.1 Vorbemerkungen

Im Rahmen dieser Arbeit wurden die Krankenakten und Röntgenbilder von 83 Patienten ausgewertet, die sich im Zeitraum von 1980 bis 1995 eine Verletzung der distalen Fußwurzel zugezogen hatten. Die Patienten waren zum Unfallzeitpunkt zwischen 11 und 60 Jahre alt. Der Altersdurchschnitt betrug 33,4 Jahre. Von den 83 Patienten waren 64 männlich (77 Prozent).

77 Patienten wurden angeschrieben und aufgefordert an der Nachuntersuchung teilzunehmen. Dieser Aufforderung folgten 53 Patienten, welche in den Monaten Juli 1998 bis März 1999 in der Berufsgenossenschaftlichen Unfallklinik Tübingen nachuntersucht wurden. Bei der Nachuntersuchung wurden neben der klinischen Untersuchung und der Patientenbefragung auch Röntgenaufnahmen beider Füße und Pedogramme angefertigt. Die Nachuntersuchungsergebnisse von zehn der insgesamt 53 nachuntersuchten Patienten konnten aus unterschiedlichen Gründen nicht weiter verwertet werden.

4.2 Verletzungsarten, Häufigkeit und Unfallursachen

Im analysierten Patientengut handelte es sich in 24 Fällen um eine Fraktur eines Knochens der distalen Fußwurzel, in 59 Fällen wurde eine Luxation oder Luxationsfraktur in der distalen Fußwurzelreihe diagnostiziert.

In Übereinstimmung mit den Beobachtungen von Brutscher [1991] und Talke und Köbel [1975] waren im untersuchten Patientengut Frakturen des Os naviculare die häufigsten isolierten Frakturen der distalen Fußwurzel. Von den 83 ausgewerteten Patienten zogen sich bei ihrem Unfall insgesamt 13 Patienten (16 Prozent) eine Kahnbeinfraktur zu. In neun Fällen handelte es sich um Frakturen des Kahnbeinkörpers, wobei die Frakturfragmente in drei Fällen disloziert waren. Drei Patienten erlitten einen knöchernen Ausriß der Tuberositas ossis navicularis. Nur ein Patient zog sich bei seinem Unfall eine dorsale Abscherfraktur (chip fracture) zu. Dies steht im Gegensatz zu den Beobachtungen von DeLee [1986], bei denen die dorsale Abscherfraktur der häufigste Frakturtyp des Os naviculare ist. Eine mögliche Erklärung hierfür ist, dass sich Patienten

mit diesem Verletzungstyp nur selten in der BGU Tübingen vorstellen. Zum anderen ist es möglich, dass bei der Versorgung der betroffenen Patienten eine andere Verletzung im Vordergrund stand und die chip fracture nicht verschlüsselt wurde.

Weitere neun Patienten zogen sich zusätzlich zu Luxationen oder Frakturen der distalen Fußwurzel eine Fraktur des Os naviculare zu. Fünf Patienten erlitten eine Luxationsfraktur des Os naviculare.

Die Fraktur des Os naviculare ist eine seltene Verletzung [11, 22, 29, 62]. Sie hat einen Anteil von 0,29 Prozent an allen Frakturen [44].

Kahnbeinfrakturen entstehen zumeist durch Plantarflexionstraumen, und es kommt zu einer Fraktur des Kahnbeinkörpers oder zu einer dorsalen Abscherfraktur [29, 44, 139]. Knöcherne Ausrisse der Tuberositas ossis navicularis werden zumeist durch Eversionstraumen verursacht [29, 110].

Die Krankenakten gaben nicht immer Auskunft darüber, in welcher Fußstellung es zum Trauma kam, und die Patienten konnten sich in den meisten Fällen nicht daran erinnern, wie sich der Unfall genau ereignet hatte. Aus diesem Grund mußte von der Art der Verletzung auf den wahrscheinlichen Unfallmechanismus geschlossen werden. Von den ausgewerteten Patienten erlitten zehn Patienten ein Plantarflexionstrauma und drei Patienten ein Eversionstrauma.

Die Kahnbeinfrakturen entstanden zweimal durch Autounfälle, zweimal durch Motorradunfälle, sechsmal durch Stürze und zweimal durch Überroll- bzw. Einklemmungsunfälle. In einem Fall stürzte eine Patientin mit einem Segelflugzeug ab und erlitt dabei eine Fraktur des Os naviculare.

Isolierte Frakturen des Os cuboideum sind ebenfalls seltene Ereignisse [29, 67, 70, 74, 121]. Insgesamt zehn Patienten (12 Prozent) erlitten bei ihrem Unfall eine isolierte Fraktur des Würfelbeines. Laut Jahn und Freund [1989] kommt es durch den sogenannten „Nußknackermechanismus“ (siehe Kapitel 1.3.1.1.2) zu einer Impressionsfraktur des Os cuboideum sowie zu Frakturen der Basen der lateralen Metatarsalknochen und des Calcaneus. Im ausgewerteten Kollektiv erlitten sechs Patienten neben einer Fraktur des Os cuboideum zusätzlich Lu-

xationen oder Frakturen der distalen Fußwurzel. Bei vier Patienten kam es im Rahmen des Unfalles zu Lisfranc-Luxationen, einmal zu einer Chopart-Luxationsfraktur und einmal zu einer Luxationsfraktur des Os naviculare.

Die Unfallursachen für die Würfelbeinfrakturen waren in fünf Fällen Autounfälle, in einem Fall ein Motorradunfall und in vier Fällen Stürze.

Isolierte Frakturen an den Ossa cuneiformia sind äußerst selten [22, 29]. Das liegt daran, dass eine punktuell wirkende Kraft nötig ist, um einen dieser kleinen, stabilen Knochen isoliert zu frakturieren. Von den 83 ausgewerteten Patienten erlitt nur einer eine isolierte Fraktur des Os cuneiforme mediale, als sein Fuß von einem Auto überrollt wurde.

Zumeist sind Frakturen der Ossa cuneiformia mit Bandverletzungen oder Luxationen vergesellschaftet [22, 110, 136]. Im ausgewerteten Patientenkollektiv erlitten vier Patienten neben einer Fraktur des Os cuneiforme mediale bzw. intermedium zusätzlich eine Lisfranc-Luxation. Zwei Patienten zogen sich neben einer Fraktur des Os cuneiforme mediale eine Luxationsfraktur des Os naviculare zu.

Luxationen im Chopart-Gelenk (*Articulatio transversa tarsi*) sind relativ seltene Verletzungen [5, 22, 77, 113]. Von den 83 ausgewerteten Patienten zogen sich 21 (25 Prozent) eine Verletzung im Chopart-Gelenk zu.

In Übereinstimmung mit den Beobachtungen von Brutscher [1991], Kotter et al [1997] und Suren [1989] handelte es sich im untersuchten Patientengut ausschließlich um Chopart-Luxationsfrakturen. Laut Brutscher [1991] kommt es häufiger zu Teilluxationen in der *Art. talonaviculare* als in der *Art. calcaneocuboidea*. Eine mögliche Erklärung hierfür ist, dass die Bandstrukturen in der *Art. talonaviculare* lockerer als in der *Art. calcaneocuboidea* sind und damit die Gefahr einer Teilluxation in der *Art. talonaviculare* größer ist.

Bei den 21 Patienten, die bei ihrem Unfall eine Chopart-Luxationsfraktur erlitten hatten, handelte es sich in zehn Fällen (48 Prozent) um eine Teilluxation in der *Art. talonaviculare* (sechsmal transnavicular und viermal transtalar) und in sieben Fällen (33 Prozent) um eine Teilluxation in der *Art. calcaneocuboidea*

(fünfmal transcalcaneär und zweimal transcuboidal). In vier Fällen (19 Prozent) verlief die Verletzungslinie durch beide Gelenke (dreimal transnaviculo-cuboidal und einmal transtalo-cuboidal).

Zwipp [1994] nennt als häufigste Unfallursachen für Verletzungen im Chopart-Gelenk den Verkehrsunfall (49 Prozent), den Sturz aus großer Höhe (42 Prozent) und die Überrollverletzung (9 Prozent).

Von den 21 Patienten des eigenen Patientengutes zogen sich elf (52 Prozent) ihre Chopart-Luxationsfraktur bei einem Verkehrsunfall zu. Dabei handelte es sich in jeweils fünf Fällen um Auto- bzw. Motorradunfälle. In einem Fall entstand die Verletzung bei einem Busunglück. Vier Patienten (19 Prozent) erlitten ihre Verletzung bei Stürzen. Dabei stürzten zwei Patienten aus großer Höhe. Bei sechs Patienten (29 Prozent) entstand die Chopart-Luxationsfraktur durch ein Überroll- oder Einklemmungstrauma.

Luxationen im Lisfranc-Gelenk sind relativ seltene Verletzungen [10, 46, 48, 91]. In der Literatur beträgt ihr Anteil zwischen 0,2 Prozent [1, 24] und 7,9 Prozent [159] an allen Frakturen. Brutscher [1991] und Pfister [1973] veranschlagten einen Anteil von 0,9 Prozent an allen Frakturen. Von den 83 ausgewerteten Patienten zogen sich 29 (35 Prozent) eine Verletzung im Lisfranc-Gelenk zu. Zwei Patienten erlitten neben einer Chopart-Luxationsfraktur zusätzlich eine Lisfranc-Luxation.

Lisfranc-Luxationen und –Luxationsfrakturen entstehen durch direkte oder indirekte Gewalteinwirkungen [104, 125, 159, 164]. Die häufigsten Ursachen für direkte Traumata sind Überroll- und Einklemmungsverletzungen [24, 104]. Im ausgewerteten Patientenkollektiv erlitten neun Patienten eine direkte Verletzung durch Überroll- und Einklemmungsunfälle. Die häufigsten Ursachen für indirekte Traumata sind Autounfälle, Motorradunfälle sowie Stürze aus großer Höhe [24, 31, 125, 159]. Bei den insgesamt 20 Patienten, die bei ihrem Unfall ein indirektes Trauma erlitten, handelte es sich in elf Fällen um Autounfälle, in einem Fall um einen Motorradunfall und in sieben Fällen um Stürze.

Dabei gilt es zu beachten, dass es sich vor allem bei Autounfällen häufig um eine Kombination aus direkten und indirekten Gewalteinwirkungen handelt. Zum

einen kommt es in Folge der Dezeleration und der Fußraumintrusion zu axialen Stauchungen des Fußes (indirekte Gewalt), zum anderen kommt es zu Einklemmungen des Fußes im Fußraum (direkte Gewalt).

Dieser Sachverhalt spiegelt sich in der Tatsache wider, dass es im eigenen Patientenkollektiv sowohl bei Autounfällen als auch bei Überroll- und Einklemmungsunfällen am häufigsten zu Lisfranc-Luxationen und –Luxationsfrakturen kam.

Im Gegensatz zu Leenen und van der Werken [1992] und Pfister [1973], die behaupten, dass Verletzungen im Lisfranc-Gelenk nur durch Hochrasanztraumen und massive Gewalt entstehen, ist Myerson [1999] der Meinung, dass es bei älteren Menschen und bei Sportlern auch durch minimale Torsionstraumen zu Lisfranc-Luxationen kommen kann. Vuori und Aro [1993] haben in ihren Untersuchungen festgestellt, dass 33 Prozent der Lisfranc-Luxationen durch relativ geringe Gewalten entstehen. Sie geben als Ursachen für diese Unfälle Stürze aus geringer Höhe, Stolpern und Sportunfälle an.

Im eigenen Patientengut finden sich sechs Patienten, die ohne ein vordergründig schweres Trauma eine Lisfranc-Luxation erlitten haben. Drei Patienten stürzten beim Gehen oder beim Laufen und verdrehten sich dabei den Fuß. Ein Patient stürzte drei Treppenstufen hinunter. Eine Patientin rutschte in der Dusche aus und stürzte dabei auf ihren verdrehten Fuß (*Fallkasuistik 1*). Ein Patient trat in agitiertem Zustand gegen einen Küchenstuhl.

Es zeigt sich, dass neben der Größe der einwirkenden Gewalt weitere Faktoren, wie Fußstellung und Muskelspannung sowie Kraftrichtung zum Zeitpunkt der Gewalteinwirkung für die Entstehung einer Lisfranc-Luxation verantwortlich sind.

Vuori und Aro [1993] weisen darauf hin, dass isolierte Luxationen im Lisfranc-Gelenk selten sind. Meistens handelt es sich um Lisfranc-Luxationsfrakturen mit Frakturen der Metatarsalknochen und/oder der Knochen der distalen Fußwurzel.

Im eigenen Patientenkollektiv handelte es sich bei drei der insgesamt 29 Verletzungen im Lisfranc-Gelenk um reine Luxationen ohne zusätzliche Frakturen. In sieben Fällen verlief die Verletzungslinie transmetatarsal. In allen sieben Fällen

war zusätzlich die Basis des Os metatarsale II frakturiert. Fünf Patienten zogen sich bei ihrem Unfall eine transcuneiforme Lisfranc-Luxationsfraktur zu, weitere fünf Patienten eine transcuboidale Lisfranc-Luxationsfraktur. Ein Patient erlitt eine transnaviculare Lisfranc-Luxationsfraktur. Bei acht Patienten verlief die Verletzungslinie durch zwei Knochen des Fußes: Fünfmal transmetatarsal-cuneiform, zweimal transmetatarsal-navicular und einmal transmetatarsal-cuboidal. In der Mehrzahl der Fälle war die Fraktur im Bereich der Basis des Os metatarsale II lokalisiert.

Zwipp [1994] hat in seinen Untersuchungen festgestellt, dass es sich bei 60-70 Prozent der Lisfranc-Luxationen um homolaterale Luxationen handelt. In 27 Prozent der Fälle sind ein oder zwei Ossa metatarsalia von den übrigen separiert (isolierte Luxation). Nur in fünf Prozent der Lisfranc-Luxationen handelt es sich um divergierende Luxationsverletzungen.

Bei der Anwendung der Klassifikation der drei typischen Lisfranc-Luxationen nach Quénu und Küss auf das eigene Patientengut erhält man folgendes Ergebnis: 23 Patienten (79,3 Prozent) zogen sich bei ihrem Unfall eine homolaterale Luxation zu. Fünf Patienten (17,2 Prozent) erlitten eine isolierte Luxation und ein Patient (3,5 Prozent) zog sich bei seinem Unfall eine divergierende Verletzung im Lisfranc-Gelenk zu. Somit sind im eigenen Patientenkollektiv homolaterale Luxationen häufiger und isolierte Luxationen seltener als in den Untersuchungen von Zwipp [1994].

Hardcastle et al [1982] stellten in ihrer Arbeit, bei der das Patientenkollektiv 68 Patienten umfaßte, fest, dass 32,4 Prozent der untersuchten Patienten eine Typ A – Verletzung mit vollständiger Inkongruenz des Lisfranc-Gelenkes erlitten. Eine Typ B₁ – Verletzungen mit einer medialen Verschiebung des Os metatarsale I oder mehrerer Ossa metatarsalia II-V zogen sich 33,8 Prozent der Patienten zu. In 29,4 Prozent der Fälle handelte es sich um Typ B₂ – Verletzungen mit einer lateralen Verschiebung eines oder mehrerer Ossa metatarsalia II-V. Bei 4,4 Prozent der Patienten diagnostizierten Hardcastle et al [1982] eine Lisfranc-Luxation Typ C mit einer partiell-divergierenden Luxation im Lisfranc-Gelenk.

Wendet man diese Klassifikation auf das eigene Patientenkollektiv an, so erhält man folgendes Ergebnis: Vier Patienten (13,9 Prozent) zogen sich bei ihrem

Unfall eine Typ A – Verletzung zu. Sieben Patienten (24,1 Prozent) erlitten eine Typ B₁ – Verletzung. Bei 17 Patienten (58,6 Prozent) handelte es sich um eine Typ B₂ – Verletzung. Nur ein Patient (3,4 Prozent) zog sich bei seinem Unfall eine Lisfranc-Luxation Typ C zu. Verglichen mit den Untersuchungen von Hardcastle et al [1982] fanden sich im eigenen Patientengut fast doppelt so häufig Typ B₂ – Verletzungen. Eine mögliche Erklärung für das häufige Auftreten von Typ B₂ – Verletzungen ist die Tatsache, dass das erste Cuneo-Metatarsalgelenk eine eigene Synovialmembran besitzt. Die restlichen vier Tarso-Metatarsalgelenke haben eine gemeinsame Synovialmembran und luxieren deshalb häufig „en bloc“ [138].

Isolierte Luxationen des Os naviculare sind selten [32, 50, 56, 62, 95, 147]. In den meisten Fällen treten Luxationen des Os naviculare zusammen mit einer Fraktur des Kahnbeinkörpers auf [62, 95]. Dhillon und Nagi [1999] sind der Auffassung, dass eine isolierte Luxation des Os naviculare nicht möglich ist und nur in Verbindung mit einer Kahnbeinfraktur und/oder einer Chopart-Luxation auftreten kann.

Von den 83 ausgewerteten Patienten zogen sich fünf (6 Prozent) eine Luxation des Os naviculare zu. In allen Fällen war das Os naviculare zusätzlich frakturiert. Somit handelte es sich um Luxationsfrakturen des Kahnbeines. Viermal luxierte das Os naviculare nach dorsal. Bei einem Patienten kam es nach einem Leitersturz zu einer Luxation nach dorsal und nach hinten über den Talus.

Luxationsfrakturen des Os naviculare entstehen, indem eine grobe Kraft auf den plantarflektierten Fuß einwirkt [32, 142, 147]. Im eigenen Patientengut entstanden die Luxationsfrakturen des Os naviculare zweimal durch Autounfälle, zweimal durch Stürze und einmal durch einen Motorradunfall.

Die isolierte Luxation des Os cuneiforme intermedium ist ebenfalls ein seltenes Ereignis [147]. Ähnlich der Nußknackerverletzung des Os cuboideum kommt es durch die Kompression der Querwölbung des Fußes meist zusätzlich zur Fraktur des Os cuneiforme intermedium [4, 22, 94]. Von den 83 ausgewerteten Patienten zogen sich drei (3,6 Prozent) eine Luxationsfraktur des Os cuneiforme

intermedium zu. Diese Verletzungen entstehen, indem eine grobe Kraft auf den supinierten und plantarflektierten Fuß einwirkt [16, 90].

Die Unfallursachen für die drei Luxationsfrakturen des Os cuneiforme intermedium waren ein Überrolltrauma und ein Motorradunfall. Im dritten Fall stürzte eine Patientin bei einer Polonaise auf Stühlen zwischen zwei Stühle.

Luxationen der cuneo-naviculären Gelenklinie sind sehr selten [4, 22]. In der Regel handelt es sich um Luxationsfrakturen mit Beteiligung der Keilbeine, des Kahnbeines und des Würfelbeines [4]. Nach Amon [1990] ist ein möglicher Unfallmechanismus die gleichzeitige Längs- und Querstauchung des Fußes, wie sie bei Einklemmungen und bei Überrolltraumata auftreten kann.

Nur ein Patient des 83 Patienten umfassenden Patientenkollektives zog sich eine Luxationsfraktur der cuneo-naviculären Gelenklinie mit Fraktur des Os naviculare zu, als ihm die Deichsel eines Anhängers auf den Fuß fiel.

Bei den oben beschriebenen Verletzungen der distalen Fußwurzel handelt es sich um die jeweilige Haupt-Fußverletzung. Die Haupt-Fußverletzung ist diejenige Fraktur, Luxation oder Luxationsfraktur, die am schwerwiegendsten ist, und die deshalb bei der Behandlung im Vordergrund steht. Neben den genannten Haupt-Fußverletzungen zog sich die Mehrzahl der Patienten im Rahmen ihres Unfalles weitere Verletzungen des Fußes zu.

Nur 16 der insgesamt 83 Patienten erlitten bei ihrem Unfall ausschließlich eine isolierte Fraktur oder eine isolierte Luxation der distalen Fußwurzelknochen. In 46 Fällen (56 Prozent) wurde neben der Hauptfußwurzelverletzung eine zusätzliche Verletzung des Fußskelettes diagnostiziert. Insgesamt 21 Patienten (25 Prozent) zogen sich bei ihrem Unfall zwei zusätzliche Verletzungen des Fußskelettes zu.

Die Tatsache, dass es sich bei Verletzungen der distalen Fußwurzel in den meisten Fällen nicht um isolierte, sondern um Kombinationsverletzungen handelt, wird nur von wenigen Autoren berücksichtigt [29, 125, 170].

Die Vielgestaltigkeit von Verletzungen der distalen Fußwurzel erschwert die Kategorisierung erheblich und macht einen Vergleich der Verletzungen teilweise unmöglich.

Die kombinierten Verletzungen werden in vielen Fällen zusätzlich durch Weichteilschäden kompliziert. Myerson et al [1986] haben in ihren Untersuchungen festgestellt, dass schlechte Langzeitergebnisse oftmals durch erhebliche zusätzliche Verletzungen der Weichteile des Fußes bedingt sind.

In den ausgewerteten Krankenakten wurden Verletzungen der Weichteile des Fußes oftmals nur unzureichend dokumentiert. Aufgrund der Traumaschwere muß jedoch in vielen Fällen von erheblichen Weichteilverletzungen des Fußes ausgegangen werden.

4.3 Schlüsselsteine der Diagnose

In der Praxis werden Verletzungen der Fußwurzel oft übersehen [22, 133]. Übereinstimmend kommt eine ganze Reihe von Autoren zu der Aussage, dass etwa 20 Prozent aller Luxationen im Lisfranc-Gelenk übersehen oder falsch interpretiert werden [21, 22, 24, 45, 52, 87, 104]. Insbesondere beim polytraumatisierten Patienten stehen lebenserhaltende therapeutische Maßnahmen im Vordergrund, und Verletzungen des Fußes werden als nebensächlich eingestuft [22, 133]. Ein weiterer Grund für das Übersehen von Verletzungen der distalen Fußwurzel ist die unübersichtliche Darstellung der Knochen der Fußwurzel auf konventionellen Röntgenaufnahmen. Durch die räumliche Anordnung der Knochen ist eine überlagerungsfreie Abbildung schwer möglich [127, 146]. Die Kenntnis der akzessorischen Knochen des Fußskelettes ist für die Diagnostik von Verletzungen der distalen Fußwurzel ebenfalls eine wichtige Voraussetzung, da diese zusätzlichen Knochen als Frakturfragmente fehlgedeutet werden können [127].

Bei einer nachuntersuchten Patientin, die einen Motorradunfall erlitten hatte, wurde neben subkapitalen Frakturen der Ossa metatarsalia II-V eine knöcherne Absprengung an der Innenseite des Os naviculare diagnostiziert. Im Rahmen der Nachuntersuchung dieser Patientin wurden die Unfallbilder erneut analysiert. Im Seitenvergleich mit dem anderen Fuß wurde festgestellt, dass es sich nicht um eine knöcherne Absprengung des Kahnbeines, sondern um ein Os tibiale externum handelte. Somit hatte diese Patientin keine Verletzung der distalen Fußwurzel und ihre Daten wurden in dieser Arbeit nicht weiter verarbeitet.

Insbesondere bei Patienten, die durch den Unfall ein Polytrauma erlitten haben, ist die Suche nach Verletzungen der distalen Fußwurzel wichtig. Das Übersehen solcher Verletzungen hat oftmals erhebliche Auswirkungen auf das spätere Geh- und Stehvermögen und damit auf die Arbeitsfähigkeit und Lebensqualität des Patienten [22, 133, 157]. Deshalb muß bei der Anamnese und der klinischen Untersuchung gezielt nach Verletzungen der distalen Fußwurzel gesucht werden. Im eigenen Patientenkollektiv, das 83 Patienten umfaßte, erlitten ins-

gesamt 18 (21,7 Prozent) ein Polytrauma im Rahmen ihres Unfalles. In den Untersuchungen von Zwipp [1994] waren 49 Prozent der Patienten polytraumatisiert. Im Patientenkollektiv von Myerson et al [1986] beträgt der Anteil an Patienten, die bei ihrem Unfall ein Polytrauma erlitten hatten, sogar 81 Prozent.

Fußwurzelverletzungen entstehen häufig durch grobe direkte oder indirekte Gewalteinwirkungen [24, 106, 148]. Unfallursachen sind oftmals Verkehrsunfälle, bei denen der Fuß im Fußraum des Fahrzeugs eingeklemmt wird. Durch eine erhebliche Intrusion der Fahrgastzelle wird ein hoher Anteil der kinetischen Energie auf den Fuß übertragen [125, 126]. Bei Stürzen aus großer Höhe führt das Vielfache der Erdbeschleunigung häufig zu schweren Zertrümmerungen und Luxationen des Fußskelettes [126, 171]. Überroll- und Einklemmungsverletzungen sind ebenfalls Unfallursachen, die zur Zerstörung des Fußskelettes führen [170].

Bei der Anamnese ist es wichtig, den Unfallhergang möglichst genau zu rekonstruieren. Aus der Kenntnis des Unfallmechanismus kann oftmals darauf geschlossen werden, welche Anteile des Fußes verletzt worden sein könnten [29]. Forcierte Kräfte bei fixiertem Rück- oder Vorfuß im Sinne der Ab- und Adduktion zerstören vorwiegend das Chopart-Gelenk, während Hyperplantarflexionstraumen eher zu Zerstörungen im Lisfranc-Gelenk führen [104, 159, 170]. Rein axiale Stauchungen führen häufig zu Frakturen der kleinen Fußwurzelknochen [22, 110, 142].

Bei der klinischen Untersuchung ist auf lokale Druckschmerzhaftigkeit, Schwellung und Hämatombildung zu achten. Im Seitenvergleich sind die Fußkonturen unterschiedlich und häufig ist die mediale oder laterale Fußsäule im Vergleich zur gesunden Seite verkürzt [125, 133]. Der Patient klagt meistens über Schmerzen beim Auftreten und beim Abrollen des Fußes [67].

Die Abflachung der Längswölbungen des Fußes bzw. die vermehrte Hohlfußbildung können Zeichen einer plantaren bzw. dorsalen Dislokation sein [125]. Fehlstellungen des Fußes in fixierter Vorfußabduktion- oder adduktion und/oder in vermehrter Vorfuß-Plantar- / Dorsalflexion deuten auf eine Luxation im Fußwurzelbereich hin [67, 170].

Motorik, Sensibilität und Durchblutung des verletzten Fußes sind zu überprüfen. Ist eine Palpation der Fußpulse nicht möglich, muß dopplersonographisch der arterielle Blutfluß nachgewiesen werden. Bei erheblicher Weichteilschwellung gilt es ein Kompartmentsyndrom des Fußes auszuschließen. Das führende Symptom des Kompartmentsyndromes ist der inspektorisch auffällige Eindruck einer ausgeprägten, prallelastischen Schwellung des Fußes. Im Verdachtsfall können wiederholte intrakompartimentelle Logendruckmessungen durchgeführt werden [42, 126, 150]. Im Zweifelsfall sollte operativ vorgegangen werden.

Wenn der Verdacht besteht, dass sich ein Patient eine Verletzung der distalen Fußwurzel zugezogen hat, müssen Röntgenaufnahmen angefertigt werden. Es empfehlen sich Aufnahmen im dorso-plantaren Strahlengang, im lateralen Strahlengang und im schrägen Strahlengang [49, 105, 159, 170].

Bei der dorso-plantaren Aufnahme wird die Röntgenröhre in kranio-kaudaler Richtung gekippt [125, 130, 170]. Bei einer Kippung um 20° läßt sich das Lisfranc-Gelenk besser einsehen; kippt man die Röhre um 30°, wird das Chopart-Gelenk beinahe überlagerungsfrei dargestellt [130]:

- Normalerweise bildet die mediale Begrenzung der Basis des zweiten Mittelfußknochens mit der medialen Grenze des Os cuneiforme intermedium eine gerade, nicht versetzte Linie [60, 105, 144, 170].
- Das erste Metatarsale liegt mit seiner medialen und lateralen Begrenzung in Verlängerung des Os cuneiforme mediale [60].
- Der Abstand zwischen den Basen der Ossa metatarsalia I und II sollte nicht mehr als 2 mm betragen [106]. Bei einer Distanz größer als 2 mm findet sich häufig eine Fraktur an der Basis des Os metatarsale II und das Frakturfragment liegt zwischen den Basen des ersten und zweiten Strahles oder zwischen dem Os cuneiforme mediale und dem Os cuneiforme intermedium (fleck sign). Diese Distanzvergrößerung und das Frakturfragment sind manchmal die einzigen radiologischen Zeichen für eine Lisfranc-Luxation [105].

Die Aufnahme im medio-lateralen Strahlengang wird standardmäßig mit senkrechtem Zentralstrahl gemacht [130]:

- Bei der Beurteilung der Aufnahmen ist besonders auf Inkongruenzen der Metatarsalbasen zu den Ossa cuneiformia, besonders zum Os cuneiforme I zu achten [172].
- Das Os naviculare sollte mit den Ossa cuneiformia und dem Taluskopf eine harmonische Linie bilden [29].
- Die sogenannte Cyma-Linie sollte exakt S-förmig geschwungen sein. Abweichungen davon deuten auf eine Luxation im Chopart-Gelenk hin [125, 170].

Die Aufnahme im schrägen Strahlengang wird standardmäßig mit kaudo-kranialer Zentralstrahlkipfung gemacht. Dabei wird der Zentralstrahl um 30° gekippt [49, 104, 127, 159]. Zwipp [1994] schlägt eine Zentralstrahlkipfung von 45° vor. Die schräge Projektion stellt das Os cuboideum und die Mittelfußknochen überlagerungsfrei dar [67]:

- Normalerweise bilden die mediale Begrenzung der Basis des Os metatarsale IV und die mediale Begrenzung des Os cuboideum eine gerade Linie [60, 144].
- Der Intermetatarsalspalt zwischen den Ossa metatarsalia III und IV sollte in den Intertarsalspalt zwischen dem Os cuneiforme laterale und dem Os cuboideum übergehen [144].
- Der Intermetatarsalspalt zwischen den Ossa metatarsalia II und III sollte in den Intertarsalspalt zwischen dem Os cuneiforme intermedium und dem Os cuneiforme laterale übergehen [60, 144].

Spezielle Röntgenaufnahmen wie gehaltene Abduktions- / Adduktionsaufnahmen des Vorfußes und/oder Belastungsaufnahmen des Fußes dorsoplantar und seitlich sind eine sinnvolle Ergänzung der Diagnostik bei veralteten Verletzungen [106, 125]. Bei Frischverletzten sind solche Aufnahmen ohne Narkose jedoch meist nicht durchführbar und werden deshalb nur zur intraoperativen Diagnostik genutzt [52, 122].

Mit Hilfe der Computertomographie können okkulte Frakturen und Gelenkin-kongruenzen identifiziert werden, die mit konventionellen Röntgenaufnahmen nicht darstellbar sind [49, 51, 87, 120].

Mit der Magnetresonanztomographie können Weichteilverletzungen, wie Kapsel- und Bandschäden identifiziert werden [120, 137, 152]. Preidler et al [1999] haben in ihren Untersuchungen herausgefunden, dass die Zerreiung des Lisfranc-Ligamentes oft der einzige diagnostische Hinweis auf ein instabiles Lisfranc-Gelenk ist.

Wang et al [1999] haben in ihren Untersuchungen festgestellt, dass die Sonographie ebenfalls ein geeignetes Verfahren zur Diagnose von okkulten Frakturen des Fues ist. Die Autoren sind der Meinung, dass dieses nicht-invasive Verfahren Aufschlu darber geben kann, inwieweit Weichteilverletzungen und Inkongruenzen der Knochencorticalis der Fuwurzelknochen vorliegen.

Fox und Collier [1997] verwenden zur Identifikation von okkulten Frakturen des Fues die Knochenszintigraphie. Sowohl bei akuten Verletzungen als auch bei chronischen Schmerzsyndromen des Fues ist dieses Verfahren geeignet. Okkulte Frakturen stellen sich in der Knochenszintigraphie durch erhhte Radionuklidaufnahme dar.

Mit dem Einsatz dieser modernen bildgebenden Verfahren wird es in Zukunft mglich sein, mehr Verletzungen der distalen Fuwurzel zu diagnostizieren und adquat zu behandeln [24, 49, 118, 119, 120, 137, 160].

4.4 Schlüsselsteine der Therapie

Zwipp [1989] schreibt: „Jede traumatisch bedingte Veränderung der Fuß- und Beinstatik führt zur FunktionseinbuÙe, zur Gehbehinderung, zum intermittierenden oder permanenten Schmerz, was die Lebensqualität entscheidend mindern kann“. Deshalb ist das wichtigste Ziel in der Fußchirurgie die Wiederherstellung eines gebrauchsfähigen, plantigraden Fußes [170].

Die wichtigsten Therapieziele sind:

- Exakte anatomische Reposition des Fußskelettes zum frühest möglichen Zeitpunkt [9, 21, 24, 57, 71, 81, 87, 133, 156, 166].
- Wiederherstellung von Gelenkflächen und Vermeidung von Gelenkinkongruenzen [29, 87, 156, 172].
- Wiederherstellung der vollen Länge der medialen und der lateralen Fußsohle [125, 126].
- Wiederherstellung der Beweglichkeit im Talonavicular-Gelenk und in den Zehengrundgelenken. Alle anderen Gelenke besitzen bereits physiologisch keine funktionell wesentliche Beweglichkeit und können daher ohne größeren Schaden spontan ankylosieren oder operativ versteift werden [133]. Hierbei ist jedoch zu beachten, daß durch eine Gelenkversteifung ein Teil der Fußelastizität wegfällt und damit die Bodenanpassungsfunktion des Fußes beeinträchtigt wird.
- Vermeidung von Konturveränderungen durch Knochenvorsprünge, welche später zu Druckstellen führen können [29].
- Schonung der Weichteile durch Anwendung minimal invasiver Chirurgieverfahren [104, 106, 133].

Beim Zeitpunkt der operativen Versorgung der Verletzungen sind sich die meisten Autoren einig. Verletzungen der distalen Fußwurzel sollten wenn immer möglich zum frühest möglichen Zeitpunkt behandelt werden [9, 24, 52, 104, 118, 133, 156].

DeLee [1986] schreibt: „Dislocations and fractures of the foot should be reduced as soon as possible“. Je früher die Verletzung behandelt wird, desto geringer ist

die Schwellung und die Hämatomorganisation zwischen den Frakturfragmenten [29, 161]. Außerdem wird durch die Reposition die Durchblutung verbessert, welche Voraussetzung für die Reparatur des traumatischen Weichteilschadens ist. Bei früher Behandlung kommt es seltener zu Hautnekrosen [156, 158]. Wartet man zu lange mit der Versorgung, dann gelingt diese nur sehr schwer unter Lösung bzw. Zerreiung von bereits begonnenen Reparaturvorgngen im Frakturbereich [58, 162]. Bei erheblicher Schwellung der Weichteile stehen abschwellende Manahmen im Vordergrund. Die operative Versorgung erfolgt in diesen Fllen nach Abschwellung, in der Regel 7 bis 10 Tage nach dem Unfall [156].

Im eigenen Patientenkollektiv wurden 63 (76 Prozent) der insgesamt 83 Patienten operativ versorgt. Bei 42 Patienten erfolgte die operative Therapie noch am Unfalltag. Elf Patienten wurden einen bis fnf Tage nach dem Unfall operiert. Bei zehn Patienten erfolgte die operative Versorgung nach Abschwellung der Weichteile in einem Zeitraum von sechs bis 14 Tagen. Von diesen zehn Patienten wurden drei nachuntersucht. Zwei Patienten hatten ein gutes Endresultat, einer hatte ein befriedigendes Ergebnis.

Bei schweren Traumen des Fues, die hufig im Rahmen von Polytraumen auftreten, ist abzuwgen, inwieweit primre Erhaltungsversuche des Fues unternommen werden. Bei schwerwiegenden Polytraumata sollte die Indikation zur primren Amputation des Fues grozgig gestellt werden [170]. Es gilt die Devise *„life before limb“*.

Patienten, bei denen es durch die Komplexitt des Futraumas und/oder auf Grund von lebensgefhrlichen weiteren Verletzungen zur primren Amputation des verletzten Fues kam, wurden nicht in diese Arbeit aufgenommen.

Die meisten Autoren sind sich heute einig, dass eine anatomische und stabile Wiederherstellung der Fuarchitektur die Voraussetzung fr ein gutes funktionelles Endergebnis darstellt [8, 52, 57, 63, 104, 165]. Im Gegensatz dazu sahen Aitken und Poulson [1963] auch bei Patienten mit persistierenden Dislokationen

gute funktionelle Resultate, trotz nachgewiesener sekundär arthrotischer Veränderungen im Lisfranc-Gelenk.

Einfache Frakturen des Os naviculare werden konservativ im Unterschenkel-Gehgipsverband behandelt. Bei kleinen Frakturfragmenten, die einem umschriebenen Kapselausriß entsprechen, kann ein Tape-Verband für drei Wochen ausreichend sein [22, 29, 133]. Bei allen Impressions- und Gelenkfrakturen ist eine sorgfältige chirurgische Wiederherstellung der Anatomie des Kahnbeines erforderlich [133]. Alle verschobenen Frakturen werden offen reponiert, und die Fragmente mittels Kirschner-Drähten oder AO-Schrauben fixiert [29].

Von den insgesamt 13 Frakturen des Os naviculare im eigenen Patientenkollektiv wurden neun konservativ behandelt. In vier Fällen handelte es sich um undislozierte Kahnbeinkörperfrakturen, in drei Fällen um knöchernen Ausrisse der Tuberositas ossis navicularis, einmal um eine dorsale Abscherfraktur und einmal um eine geringgradig dislozierte Kahnbeinkörperfraktur. Vier Frakturen des Os naviculare wurden operativ versorgt. In drei Fällen erfolgte die Versorgung offen und die Frakturfragmente wurden nach Reposition mit Spongiosaschrauben fixiert. Im vierten Fall wurde die Kahnbeinfraktur geschlossen mit Hilfe eines Fixateur externe stabilisiert. Die Schrauben wurden bei einem Patienten nach sechs Wochen entfernt. Bei den beiden anderen Patienten wurden die Kleinfragment-Spongiosaschrauben im Fuß belassen. Der Fixateur externe wurde nach drei Wochen entfernt.

Wenig verschobene und nicht imprimierte Frakturen des Os cuboideum mit intakten Gelenkflächen werden konservativ behandelt [22, 121]. Bei einer Verkürzung der lateralen Fußsäule oder bei Gelenkinkongruenzen muß offen reponiert werden [22, 67].

Alle zehn Patienten des eigenen Patientenkollektives mit einer Würfelbeinfraktur wurden konservativ mit Unterschenkel-Gehgipsverband behandelt.

Isolierte Frakturen der Ossa cuneiformia werden im Unterschenkel-Gehgipsverband konservativ therapiert [22]. Bei signifikanter Fragmentdislokation ist die operative Therapie mit Fixierung des Fragmentes indiziert [29].

Im eigenen Patientenkollektiv erlitt ein Patient bei seinem Unfall eine Fraktur des Os cuneiforme mediale und zusätzlich Schrägfrakturen der Ossa metatarsalia II – IV. Die frakturierten Metatarsalknochen wurden mit Kirschnerdrähten gespickt und gleichzeitig das Frakturfragment des frakturierten Keilbeines refixiert. Es erfolgte eine Ruhigstellung des Fußes im Unterschenkelgipsverband. Die Kirschnerdrähte wurden nach sechs Wochen entfernt.

Luxationen im Chopart-Gelenk werden grundsätzlich operativ versorgt [55, 125, 126, 170]. Lediglich bei Subluxationen der Art. calcaneocuboidea ist ein konservatives Vorgehen vertretbar [125, 126]. Bei allen geschlossenen, nicht reponiblen oder mit Verkürzung der medialen oder lateralen Fußsäule – insbesondere mit Gelenkflächenimpression – einhergehenden Verletzungen des Chopart-Gelenkes ist die operative Versorgung angezeigt. Dabei werden als Osteosynthesematerial Kirschner-Drähte, Schrauben und Miniplatten verwendet. Etwaige Knochendefekte werden mit allogenen Spongiosamaterial aufgefüllt. Die Spickdrahtentfernung sollte nach sechs Wochen erfolgen, die gipsfreie Vollbelastung erfolgt 8-12 Wochen nach der Operation [125, 126].

Bei den 21 Patienten aus dem eigenen Patientengut, die sich bei ihrem Unfall eine Luxationsfraktur im Chopart-Gelenk zugezogen hatten, wurde in sechzehn Fällen offen reponiert. Bei den übrigen fünf Patienten erfolgte die Reposition geschlossen. Das Repositionsergebnis wurde dabei in neunzehn Fällen mit Kirschner-Drähten und einem Unterschenkelgipsverband und bei zwei Patienten mit einem Fixateur externe für drei bzw. sechs Wochen fixiert. Zusätzliche verschobene Frakturen der Fußwurzelknochen wurden mit Kleinfragment-Spongiosaschrauben versorgt, die nicht entfernt wurden. Bei den beiden Patienten, die sich neben ihrer Luxationsfraktur im Chopart-Gelenk auch eine Lisfranc-Luxationsfraktur zugezogen hatten, wurde die Lisfranc-Gelenklinie reponiert und mit Kirschnerdrähten stabilisiert. Die Entfernung der Kirschner-

Drähte erfolgte im Durchschnitt nach 4,9 Wochen (minimal nach vier und maximal nach acht Wochen).

Der Behandlung von Verletzungen im Lisfranc-Gelenk muß besondere Aufmerksamkeit geschenkt werden. Bleiben kleine Subluxationen mit Vergrößerungen der Gelenkspalten unbehandelt, so sind die Auswirkungen auf die spätere Lebensqualität der Patienten erheblich [25, 93, 106, 156].

Im eigenen Patientenkollektiv wurde festgestellt, dass Patienten mit Subluxationen im Lisfranc-Gelenk bei der Nachuntersuchung öfters über Schmerzen im beim Unfall verletzten Fuß klagten. Weiterhin wurde ermittelt, dass ein Teil dieser Patienten ihre bisherigen Freizeitaktivitäten nur noch eingeschränkt ausüben können.

Die Behandlung der Lisfranc-Luxationen und –Luxationsfrakturen ist umstritten. Während einige Autoren alle Verrenkungen in den Tarsometatarsal-Gelenken operativ versorgen [1, 24, 105, 133], gibt es für andere Autoren Verletzungstypen, bei denen die Behandlung konservativ erfolgt [52, 81, 106, 125, 126, 170]. Randt et al [1999] empfehlen ein konservatives Vorgehen bei jenen Lisfranc-Luxationsfrakturen, die anatomisch unter Bildwandlerkontrolle über externen Zug am Vorfuß eingerichtet werden können und keine Tendenz zur Redislokation zeigen.

Von den 29 Patienten des eigenen Patientengutes, die bei ihrem Unfall eine Lisfranc-Luxation oder –Luxationsfraktur erlitten hatten, erfolgte die Versorgung in 28 Fällen operativ. Ein Patient verweigerte sein Einverständnis zur Operation und wurde auf eigenen Wunsch konservativ behandelt. Über das Ergebnis dieser konservativen Therapie können keine Angaben gemacht werden, da dieser Patient nicht zur Nachuntersuchung erschienen ist.

Bei der Frage, ob Lisfranc-Luxationen und –Luxationsfrakturen geschlossen oder offen reponiert werden sollen, werden in der Literatur ebenfalls unterschiedliche Auffassungen vertreten. Hardcastle et al [1982] sind der Meinung, dass eine geschlossene Reposition immer versucht werden sollte und die offene Reposition nur dann indiziert sei, wenn Weichteile, wie zum Beispiel die

Sehne des M. tibialis anterior oder die Sehne des M. peroneus longus, eine geschlossene Reposition verhindern oder die Durchblutung des Fußes insuffizient ist. Myerson [1999] strebt ebenfalls wenn möglich eine geschlossene Reposition und percutane Fixation an. Im Gegensatz dazu empfehlen Aitken und Poulsen [1963] und Wilson [1972] immer offen vorzugehen.

Im eigenen Patientenkollektiv erfolgte die Reposition in 13 Fällen geschlossen und in 15 Fällen offen. Bei drei Patienten wurden zusätzlich Frakturen des Os naviculare, des Os cuboideum und des Talushalses mit Spongiosaschrauben versorgt.

Die offene Reposition bei Verletzungen im Lisfranc-Gelenk beginnt immer am zweiten Strahl [52, 81, 106, 156, 170]. Da die Basis des Os metatarsale II meist y- oder schmetterlingsförmig gebrochen ist, muß diese zunächst mit kleinen Spickdrähten oder Minischrauben anatomisch aufgebaut werden. Nach der Rekonstruktion erfolgt die Einpassung der Basis des Os metatarsale II zwischen dem Os cuneiforme mediale und laterale und die temporäre Transfixation mit zwei seitlich eingebrachten Spickdrähten von der Basis des zweiten Strahles bis ins Os cuneiforme intermedium [126]. Dann werden die restlichen luxierten Strahlen eingerichtet und mit Kirschnerdrähten temporär fixiert. Anschließend werden die temporären Spickdrähte durch 3,5 mm Corticalisschrauben ersetzt [9, 46, 93, 105, 126, 156]. Myerson [1999] empfiehlt die Verwendung von 4,5 mm starken Schrauben durch das Os metatarsale II. Trevino und Kodros [1995] empfehlen einen Schraubendurchmesser von 4 – 4,5 mm.

Von großer Bedeutung für das spätere funktionelle Ergebnis ist der Abstand der lateralen Basis des Os metatarsale I zur medialen Basis des Os metatarsale II (87, 106, 156). Nach den Erfahrungen von Myerson [1999] und Trevino und Kodros [1995] sollte dieser Abstand maximal 2 mm betragen.

Arntz und Veith [1988] sind der Meinung, dass eine Teilbelastung von ca. 20 kg schon am ersten postoperativen Tag möglich ist. Myerson [1999] und Trevino und Kodros [1995] empfehlen den Fuß erst nach einer Ruhephase von zwei Wochen teilzubelasten.

Die Entfernung der Schrauben sollte nach radiologischer Kontrolle bei knöcherner Durchbauung erfolgen [9]. Im Durchschnitt ist dies nach 16 Wochen der Fall [9, 106, 156].

Einige Autoren empfehlen für die endgültige Fixation des Repositionsergebnisses anstelle von Schrauben Kirschnerdrähte zu verwenden [1, 30, 52, 57, 81, 158, 166].

Die Vorteile bei der Verwendung von Kirschnerdrähten liegt zum einen in der relativ einfachen Montage. Zum anderen richten die Spickdrähte deutlich weniger Schaden in den Fußwurzelgelenken an, wenn Gelenkflächen passiert werden. Außerdem können mit Hilfe von Kirschnerdrähten ohne Nachteil auch unverletzte Gelenke der Fußwurzel überquert werden [1, 52, 158]. Allerdings kann es bei dieser Form der Fixierung zur Wanderung der Drähte mit nachfolgender Redislokation kommen [1, 30, 52, 57, 166]. Bei zu großer Belastung können die Kirschnerdrähte verbiegen oder brechen [156]. Außerdem ist die Gefahr einer Infektion an den Eintrittspforten der Kirschnerdrähte möglich [1, 57, 156].

Die Entfernung der Kirschner-Drähte sollte in der Regel nach sechs bis acht Wochen erfolgen. Bei zu lange inliegenden Drähten wächst die Gefahr von Drahtbrüchen [156]. Myerson [1999] weist darauf hin, dass es bei zu früher Entfernung der Kirschnerdrähte vermehrt zu Redislokationen kommt, was sich häufig durch den vergrößerten Abstand zwischen den ersten beiden Metatarsalknochen zeigt.

Bei allen 28 Patienten mit Lisfranc-Luxationen oder -Luxationsfrakturen, die in Rahmen dieser Arbeit analysiert wurden, erfolgte die Fixation des Repositionsergebnisses mit Kirschnerdrähten und Unterschenkelgehgipsverband. Schrauben fanden bei dieser Verletzungsart keine Verwendung, da diese zum einen deutlich mehr Schaden in den Fußwurzelgelenken anrichten, wenn diese die Gelenkflächen passieren und zum anderen die Entfernung der Schrauben einen größeren Eingriff bedeutet als die Entfernung der Spickdrähte.

Die Entfernung der Kirschnerdrähte erfolgte in zehn Fällen nach vier Wochen, neunmal nach fünf Wochen, siebenmal nach sechs Wochen, einmal nach sieben Wochen und einmal nach acht Wochen. Die durchschnittliche Verweildauer der Kirschner-Drähte betrug 5,1 Wochen.

Bei Luxationen des Os naviculare wird initial die geschlossene Reposition versucht. Gelingt diese, so wird das Repositionsergebnis mit Hilfe von perkutanen Kirschnerdrähten festgehalten. Gelingt die geschlossene Reposition nicht oder neigt das Kahnbein zur Reluxation, wird offen reponiert [95, 142]. Dabei ist darauf zu achten, dass die Länge der medialen Fußsäule wieder hergestellt wird [29].

Die Versorgung der Patienten des eigenen Patientenkollektives, die sich bei ihren Unfällen eine Luxationsfraktur des Os naviculare zugezogen hatten, erfolgte in allen fünf Fällen operativ. Das luxierte Os naviculare wurde in drei Fällen offen und in zwei Fällen geschlossen reponiert. Das Repositionsergebnis wurde bei vier Patienten mittels Kirschnerdrähten und einmal mit einer Spongiosaschraube fixiert. Die Entfernung der Kirschnerdrähte erfolgte im Durchschnitt nach sechs Wochen. Die Spongiosaschraube wurden im Fuß belassen.

Luxationsfrakturen der cuneo-naviculären Gelenklinie und der Ossa cuneiformia werden in der Regel operativ versorgt. Gelingt die geschlossene Reposition nicht, wird offen reponiert. Das Repositionsergebnis wird mit Kirschnerdrähten oder Schrauben festgehalten [4, 16, 29].

Bei den drei Patienten aus dem eigenen Patientenkollektiv, die bei ihrem Unfall eine Luxationsfraktur des Os cuneiforme intermedium erlitten hatten, wurde in allen Fällen offen reponiert und das Repositionsergebnis mit Kirschnerdrähten fixiert. Die Entfernung der Drähte erfolgte nach vier, fünf und acht Wochen.

Bei dem Patienten, der sich bei seinem Unfall eine cuneo-naviculäre Luxationsfraktur zugezogen hatte, erfolgte die Reposition offen. Mit Hilfe von zwei Kirschnerdrähten wurde das Repositionsergebnis fixiert und der Fuß wurde im Unterschenkelgipsverband ruhig gestellt. Die Entfernung der Kirschnerdrähte erfolgte nach sechs Wochen.

4.5 Früh- und Spätkomplikationen

Beim Auftreten von Komplikationen wird zwischen Früh- und Spätkomplikationen unterschieden. Frühkomplikationen treten meist innerhalb der ersten sechs Wochen nach dem Unfall auf. Hierbei handelt sich um Wundinfektionen, Dystrophien, Kompartmentsyndrome des Fußes, Haut- und Knochennekrosen sowie Nervenschädigungen. Redislokationen von reponierten Verletzungen sowie Brüche des Osteosynthesematerials zählen ebenfalls zu den Frühkomplikationen. Spätkomplikationen treten in der Regel nach dem Abschluß der stationären und ambulanten Behandlung auf. Im Vordergrund steht die Ausbildung von posttraumatischen Arthrosen des Fußes. Außerdem kommt es zu Bewegungseinschränkungen und Fußdeformitäten.

Laut Müller [1997] beträgt die Infektionsrate bei der geschlossenen chirurgischen Versorgung 1-3 Prozent und bei offener Versorgung 5-10 Prozent.

Im eigenen Patientenkollektiv kam es bei einem von den insgesamt 21 Patienten, bei denen die Verletzung geschlossen versorgt wurde, zu einer Wundinfektion (0,05 Prozent). Von 42 Patienten, die offen versorgt wurden, erlitten sieben (16,7 Prozent) eine Wundinfektion. Von 20 Patienten, die konservativ behandelt wurden, kam es in einem Fall zu einer Infektion aufgrund einer beim Unfall erlittenen Weichteilverletzung.

Von den 83 ausgewerteten Patienten litten zwölf Patienten (14,4 Prozent) unter einer ausgeprägten Dystrophie der verletzten Extremität. In fünf Fällen hatten die Patienten dabei eine Lisfranc-Luxation oder –Luxationsfraktur, zweimal eine Chopart-Luxationsfraktur, dreimal eine Fraktur oder Luxationsfraktur des Os naviculare und zweimal eine Würfelbeinfraktur.

Die Entwicklung einer Dystrophie wird durch eine lange Immobilisation begünstigt. Besonders bei polytraumatisierten Patienten verhindert oftmals die Verletzungsschwere eine Frühmobilisation des Patienten.

Laut Echtermeyer [1991] und Zwipp et al [1997] prädisponieren schwere Quetschtraumen des Fußes für die Entwicklung eines Kompartmentsyndromes des Fußes. Kompartmentsyndrome entstehen meist durch Luxationsfrakturen

im Fußwurzelbereich und werden durch den dünnen Weichteilmantel im Bereich des Fußes begünstigt [42, 148, 150].

Im eigenen Patientenkollektiv entwickelten zwei Patienten im Behandlungsverlauf ein Kompartmentsyndrom des Fußes. Daraufhin wurde bei beiden Patienten eine Dermatofasziotomie durchgeführt.

Hardcastle et al [1982] und Buzzard und Briggs [1998] weisen darauf hin, dass es im Behandlungsverlauf zu Wundheilungsstörungen und Nekrosen der Haut kommen kann.

Bei zwei Patienten, bei denen eine Verletzung der distalen Fußwurzel offen reponiert wurde, erfolgte die Wundheilung verzögert.

In zwei Fällen litten die Patienten im Verlauf der Behandlung unter Fußheber- teilparesen, die durch Läsionen des N. peroneus bedingt waren. Da diese beiden Patienten ausschließlich eine Verletzung der distalen Fußwurzel erlitten hatten, ist davon auszugehen, dass es sich bei den Nervenläsionen nicht um Unfallschäden, sondern um Lagerungsschäden handelte.

Randt et al [1998] betonen, dass es selbst bei korrekter Versorgung von Frakturen des Os naviculare zur aseptischen Nekrose dieses Fußwurzelknochens kommen kann.

In dieser Arbeit kam es bei keinem Patienten zu einer aseptischen Nekrose des Kahnbeines oder eines anderen Knochens der Fußwurzel. Bei einem Patienten erfolgte die Frakturheilung nach einer Kahnbeinfraktur verzögert. Die Ausbildung von Pseudarthrosen wurde nicht beobachtet.

In der Literatur sind Fälle beschrieben, bei denen es zu Brüchen des Osteosynthesematerials gekommen ist [9, 156]. Im eigenen Krankengut wurden jedoch keine Ermüdungsbrüche des Osteosynthesematerials beobachtet. Die wahrscheinliche Erklärung hierfür ist, dass es durch die frühzeitige Materialentfernung nicht zu Materialermüdungen gekommen ist.

Die Ausbildung einer posttraumatischen Arthrose ist ein Prozeß, der sich über eine Vielzahl von Jahren erstreckt und zählt deshalb zu den Spät komplikationen bei Verletzungen der distalen Fußwurzel. Sie hat erheblichen Einfluß auf die Lebensqualität und Arbeitsfähigkeit eines Patienten [9, 24, 104, 125, 126, 156, 172].

Die Entwicklung einer posttraumatischen Arthrose ist von mehreren Determinanten abhängig:

- Die Traumaschwere per se ist oftmals ein entscheidender Faktor für die Ausbildung einer posttraumatischen Arthrose [9, 52, 87, 104, 164, 166]. Arntz et al [1963] haben in ihren Untersuchungen von Lisfranc-Luxationen festgestellt, dass der Arthrosegrad direkt proportional ist zum Ausmaß der Destruktion des Lisfranc-Gelenkes.
- Erfolgt die Reposition von Verletzungen der distalen Fußwurzel nicht exakt anatomisch, führt dies häufig zu degenerativen Veränderungen in den betroffenen Gelenken [9, 24, 57, 87, 104, 156, 172]. Persistierende Gelenkinkongruenzen und Verkürzungen der medialen und der lateralen Fußsäule haben oft ein schlechtes mittel- und langfristiges Ergebnis zur Folge [106, 126].
- Die Stabilisierung des Repositionsergebnisses muß sicher und zuverlässig sein. Kommt es trotz Osteosynthese zur Redislokation der Verletzungen, so führt dies häufig zu arthrotischen Veränderungen [24, 57, 87, 104]. Selbst geringgradige postoperative Verschiebungen sollten nicht toleriert, sondern revidiert werden [87].

Von den 43 Patienten, die an der Nachuntersuchung teilgenommen haben, war nur bei drei Patienten (7 Prozent) keine Arthrose im Fußskelett nachweisbar (Arthrosegrad 0). Vier Patienten (9,3 Prozent) hatten eine initiale Arthrose (Arthrosegrad I), d.h. es waren angedeutete Ausziehungen zu finden. Insgesamt 18 Patienten hatten eine mäßige Arthrose (Grad II), d.h. es waren Ausziehungen zu finden und die Gelenkspalten waren mäßig verschmälert. Bei zwölf Patienten (27,9 Prozent) wurde eine mittelgradige Arthrose diagnostiziert (Grad III), d.h. es waren deutliche Entrundungen, osteophytäre Randwulstbildungen und hälfti-

ge Verschmälerungen der Gelenkspalten nachweisbar. Bei sechs Patienten (14 Prozent), von denen fünf bei ihrem Unfall eine Lisfranc-Luxationsfraktur und einer eine Chopart-Luxationsfraktur erlitten hatten, zeigte sich im Röntgenbild eine ausgeprägte Arthrose (Grad IV) mit Gelenkdestruktionen und ausgeprägten Verschmälerungen bis Aufhebungen der Gelenkspalten.

Bezüglich des Einflusses der Traumaschwere auf die Ausbildung einer Gelenkdegeneration ist zu bemerken, dass posttraumatische Arthrosen Grad IV nur bei Lisfranc-Luxationen und –Luxationsfrakturen sowie Chopart-Luxationsfrakturen festgestellt wurden. Drei dieser sechs Verletzungen konnten anatomisch reponiert werden, bei den anderen drei Patienten konnten auf den postoperativen Röntgenaufnahmen Subluxationen nachgewiesen werden. Bei isolierten Frakturen mit Gelenkbeteiligung wurden überwiegend drittgradige Arthrosen diagnostiziert. Bei isolierten Frakturen ohne Gelenkbeteiligung waren die degenerativen Gelenkveränderungen wenig bis mittelmäßig ausgeprägt.

Bei der Beurteilung der Röntgenbilder der Nachuntersuchung wurden bei achsengerecht verheilten Verletzungen mehrmals sowohl der Arthrosegrad 0 als auch mehrmals der Arthrosegrad IV festgestellt. Bei Verletzungen, die nicht achsengerecht verheilt waren, wurde in allen Fällen eine mittelgradige bis hochgradige Arthrose diagnostiziert. Hierzu muß bemerkt werden, dass die Beurteilung der achsengerechten Heilung der Verletzungen nicht anhand von Winkelmessungen erfolgte, sondern aufgrund einer subjektiven Einschätzung der Gesamtarchitektur des Fußskelettes.

Bei der Frage, ob die Art der Osteosynthese einen Einfluß auf die Entwicklung einer posttraumatischen Arthrose hat, wurden speziell die Nachuntersuchungsergebnisse der Patienten mit Lisfranc-Luxationen und –Luxationsfrakturen analysiert.

Hierzu wurden das Ausmaß der Gelenkdestruktion auf den Abstand zwischen der lateralen Basis des Os metatarsale I und der medialen Basis des Os metatarsale II bezogen. Bei Abständen unter 3 mm wurde in 7 Fällen ein Arthrosegrad I oder II festgestellt. Zweimal war die Arthrose drittgradig und zweimal viertgradig ausgeprägt. Bei Abständen von 3-8 mm war die Arthrose in drei Fällen erst- oder zweitgradig und in zwei Fällen viertgradig. Bei einem Patienten

betrug der Abstand zwischen den Basen mehr als 8 mm. In diesem Fall wurde ein Arthrosegrad IV diagnostiziert.

Mit der gleichen Fragestellung wurde der Einfluß von Veränderungen der Kontur der medialen Knochenlinie im Verlauf des Os cuneiforme intermedium und der Basis des Os metatarsale II analysiert. Patienten, bei denen der mediale Rand des Os cuneiforme intermedium fließend in den medialen Rand der Basis des Os metatarsale II übergang, entwickelten eine erst- bis drittgradige Arthrose. Bei Patienten, bei denen die Basis des Os metatarsale II gegenüber dem Os cuneiforme II nach lateral verschoben war, wurden durchweg mittelgradige bis schwere Arthrosen festgestellt. In der Hälfte der Fälle war die Arthrose viertgradig.

Aufgrund dieser Ergebnisse wird die Hypothese von Ebraheim et al [1996] bestätigt, dass selbst geringgradig redislozierte Lisfranc-Luxationen mit erheblichen arthrotischen Veränderungen einhergehen.

Auf der Basis dieser Beobachtungen sollte das Repositionsergebnis bei Verletzungen im Lisfranc-Gelenk zukünftig mit Schrauben anstelle von Kirschnerdrähten fixiert werden. So können postoperative Redislokationen weitgehend verhindert werden, was einen positiven Effekt auf die Ausbildung einer posttraumatischen Arthrose hat.

Bei der Osteosynthese mittels Spongiosaschrauben muß allerdings in Kauf genommen werden, dass die Schrauben deutlich mehr Schaden an den passierten Gelenkflächen verursachen und dass unverletzte Gelenke nicht ohne Nachteil überquert werden können.

In der Literatur sind sich die Autoren einig darüber, dass eine posttraumatische Arthrose der Fußgelenke zu chronischen Schmerzen führen kann [24, 57, 87, 106, 172].

Von den 43 nachuntersuchten Patienten hatten 29 (67,4 Prozent) keine oder sehr leichte Schmerzen. Elf Patienten (25,6 Prozent) klagten über Schmerzen nach dem Gehen, zwei Patienten (4,6 Prozent) konnten ihren Beruf aufgrund ihrer Fußschmerzen nur eingeschränkt ausüben. Bei einem Patienten, der bei

seinem Unfall eine Chopart-Luxationsfraktur erlitten hatte, war der nächtliche Schlaf durch starke Schmerzen gestört.

Von den 29 Patienten, die bei der Nachuntersuchung über keine oder nur leichte Schmerzen klagten, hatten 20 (69 Prozent) keine bis mäßige Arthrosezeichen (Grad 0-II). Bei den übrigen neun Patienten (31 Prozent) wurde eine mittelgradige bis ausgeprägte Arthrose (Grad III und IV) festgestellt.

Insgesamt 14 Patienten klagten bei der Patientenbefragung über mittelstarke bis starke Schmerzen. Fünf dieser 14 Patienten (36 Prozent) hatten keine bis mäßige Arthrosezeichen, bei den restlichen neun Patienten (64 Prozent) wurde eine mittelgradige bis ausgeprägte Arthrose diagnostiziert.

Insgesamt 29 Patienten (67,4 Prozent) gaben an, ohne Beschwerden mehr als fünf Kilometer gehen zu können. Bei elf Patienten (25,6 Prozent) betrug die beschwerdefreie Gehstrecke zwischen einem und fünf Kilometern. Bei zwei Patienten (4,6 Prozent) traten Fußbeschwerden auf, wenn sie mehr als einen Kilometer gingen. Ein Patient konnte aufgrund seiner Fußbeschwerden nicht mehr als 500 m gehen.

Bei der Bewertung der Nachuntersuchungsergebnisse mit dem im Rahmen dieser Arbeit entwickelten 250-Punkte-Score entfielen insgesamt 40 Punkte auf die Rubrik Schmerzen. Patienten mit einem Arthrosetrad 0 oder I erzielten im Durchschnitt 34,3 Punkte. Bei einem Arthrosetrad II betrug die Punktzahl im Mittel 29,4 Punkte. In den Fällen, in denen ein Arthrosetrad III diagnostiziert wurde, hatten die Patienten durchschnittlich 26 Punkte. Patienten mit einem Arthrosetrad IV erzielten im Mittel 23 Punkte in der Rubrik Schmerzen.

Randt et al [1998] sowie Buzzard und Briggs [1998] weisen in ihren Arbeiten darauf hin, dass es in der Folge von Verletzungen der distalen Fußwurzel zu Bewegungseinschränkungen in den betroffenen Gelenken kommen kann.

Im eigenen Patientenkollektiv war das Ausmaß der aktiven Flexion- und Extensionsbewegungen im oberen Sprunggelenk bei 37 Patienten (86 Prozent) normal oder leicht eingeschränkt. Fünf Patienten (11,6 Prozent) hatten ein Bewegungsdefizit zwischen 25 und 75 Prozent, bei einem Patienten, der eine Chopart-Luxationsfraktur erlitten hatte, wurde eine Bewegungseinschränkung von

über 75 Prozent festgestellt. Dabei traten Bewegungseinschränkungen im oberen Sprunggelenk vor allen Dingen bei Patienten auf, die bei ihrem Unfall eine Verletzung im Chopart-Gelenk erlitten hatten.

Bei neun Patienten (20,9 Prozent) waren passive Pronation und Supination im unteren Sprunggelenk im gleichen Maße wie im unverletzten Fuß möglich. Bei 21 Patienten (48,8 Prozent) betrug die Beweglichkeit zwei Drittel der Beweglichkeit der Gegenseite. Bei neun Patienten (20,9 Prozent) war die Beweglichkeit um die Hälfte vermindert. Bei vier Patienten, von denen sich drei bei ihrem Unfall eine Chopart-Luxationsfraktur und einer eine Luxationsfraktur des Os naviculare zugezogen hatten, betrug die Beweglichkeit ein Drittel bis null der Beweglichkeit der Gegenseite.

Von den 29 Patienten, die bei der Nachuntersuchung über keine oder nur leichte Schmerzen klagten, hatten 25 (86 Prozent) keine bis geringe Bewegungseinschränkungen bei der Pronation und Supination. Bei den übrigen vier Patienten (14 Prozent) wurden mittlere bis ausgeprägte Einschränkungen der Beweglichkeit festgestellt.

Insgesamt 14 Patienten klagten bei der Patientenbefragung über mittelstarke bis starke Schmerzen. Bei der Hälfte dieser Patienten waren Pronation und Supination nicht oder gering eingeschränkt. Bei der anderen Hälfte dieser Patienten wurden mittlere bis ausgeprägte Bewegungseinschränkungen diagnostiziert.

Das Bewegungsausmaß der passiven Inversion und Eversion im unteren Sprunggelenk war bei 16 Patienten (37,2 Prozent) gleich wie im nicht verletzten Fuß. Bei 13 Patienten (30,2 Prozent) betrug die Beweglichkeit zwei Drittel der Beweglichkeit der Gegenseite. Bei sieben Patienten (16,3 Prozent) war die Beweglichkeit um die Hälfte vermindert. Bei sieben Patienten (16,3 Prozent), von denen vier eine Chopart-Luxationsfraktur erlitten hatten, betrug die Beweglichkeit ein Drittel bis null der Beweglichkeit der Gegenseite.

Die aktive Beweglichkeit in den Zehengelenken war bei 34 Patienten (79,1 Prozent) normal oder leicht eingeschränkt möglich. Bei sieben Patienten (16,3 Prozent) war die Beweglichkeit um die Hälfte reduziert, bei zwei Patienten (4,6 Prozent) betrug die Beweglichkeit nur ein Drittel der Gegenseite. Dabei traten

Bewegungseinschränkungen in den Zehengelenken vorwiegend bei Patienten auf, die bei ihrem Unfall eine Verletzung im Lisfranc-Gelenk erlitten hatten. Diese verminderten Bewegungsausmaße sind vermutlich durch Verwachsungen nach traumatischer Zerreißung der Sehnenfächer bedingt.

Die oben genannten Einschränkungen der Beweglichkeiten der Fußgelenke sind zu einem Großteil durch degenerative Veränderungen der verletzten Fußgelenke sowie deren Nachbargelenke bedingt.

Bei der Patientenbefragung klagten neun Patienten über eine permanente Steifigkeit der Fußgelenke. In drei Fällen hatten sich die Patienten eine Verletzung im Chopart-Gelenk zugezogen, viermal eine Lisfranc-Luxation oder –Luxationsfraktur, einmal eine Kahnbeinfraktur und einmal eine cuneo-naviculäre Luxationsfraktur. Verantwortlich für diese Beschwerden waren größtenteils degenerative Veränderungen der Fußgelenke.

Buzzard und Briggs [1998] haben in ihren Untersuchungen festgestellt, dass es nach Lisfranc-Luxationen häufig zu abnormalen Gangbildern kommt. Außerdem entwickeln die Patienten Unsicherheiten und/oder Schmerzen beim Stehen.

Im Rahmen der Nachuntersuchung wurde bei allen 43 Patienten eine Steh- und Ganganalyse durchgeführt.

Der aufrechte, beidbeinige Stand war bei 35 Patienten (81,4 Prozent) unauffällig. Sechs Patienten (14 Prozent) wiesen eine Dysmetrie der beim Unfall verletzten unteren Extremität auf. Zwei Patienten (4,6 Prozent) klagten über erhebliche Schmerzen im Zweibeinstand. Das einbeinige Stehen auf dem ehemals verletzten Bein war bei einem Patienten, der bei seinem Unfall eine Chopart-Luxationsfraktur erlitten hatte, nicht möglich. Beim beidbeinigen Zehenstand klagten acht Patienten über Schmerzen. Der beidbeinige Hackenstand war für fünf Patienten nicht oder nur unter Schmerzen möglich.

Bei 38 Patienten (88,4 Prozent) wurde der normale Gang als unauffällig eingestuft. Bei drei Patienten (7 Prozent) fiel ein leichtes Hinken auf. Bei einem Patienten, der sich bei seinem Unfall eine Chopart-Luxationsfraktur zugezogen hatte und bei einem Patienten, der bei seinem Unfall eine Luxationsfraktur des Os naviculare erlitten hatte, wurde ein schweres Hinken beobachtet.

Der Zehengang bereitete vier Patienten Schmerzen. Drei Patienten, von denen zwei eine Lisfranc-Luxation oder-Luxationsfraktur und einer eine Chopart-Luxationsfraktur hatten, konnten den Zehengang nicht ausführen. Vier Patienten konnten nicht auf ihren Hacken laufen. Drei dieser Patienten hatten beim Unfall eine Chopart-Luxationsfraktur und ein Patient eine Lisfranc-Luxationsfraktur erlitten. Der mediale Kantengang war für fünf Patienten schmerzhaft. Drei Patienten konnten den medialen Kantengang nicht ausführen. Der laterale Kantengang bereitete fünf Patienten Schmerzen. Drei Patienten konnten nicht auf dem lateralen Fußrand gehen.

Von den 31 Patienten, bei denen bei der klinischen Untersuchung ein normaler oder teilweise unsicherer Gang (normaler Gang, Zehengang, Hackengang, Kantengang) festgestellt wurde, hatten 21 (68 Prozent) keine bis mäßige Arthrosezeichen (Grad 0-II). Bei den übrigen zehn Patienten (32 Prozent) wurde eine mittelgradige bis ausgeprägte Arthrose (Grad III und IV) festgestellt.

Insgesamt 12 Patienten klagten bei der klinischen Untersuchung über Schmerzen beim Gehen. Ein Drittel dieser 12 Patienten hatten keine bis mäßige Arthrosezeichen, bei den restlichen zwei Dritteln dieser Patienten wurde eine mittelgradige bis ausgeprägte Arthrose diagnostiziert.

Posttraumatische Störungen des Gangbildes sind zum einen durch die eingeschränkte Beweglichkeit der Fußgelenke bedingt. Zum anderen entwickeln die Patienten aufgrund ihrer Schmerzen im Fuß Schonhaltungen, welche zu abnormen Gangbildern führen.

In der Folge von Verletzungen der distalen Fußwurzel kommt es häufig zu Veränderungen der Fußarchitektur bis hin zu Fußdeformitäten [87, 125, 126, 172].

Zwipp et al [1999] haben festgestellt, dass es bei Lisfranc-Luxationsfrakturen oftmals zum Zusammenbruch der Längswölbungen des Fußes auf Höhe der tarso-metatarsalen Gelenke kommt. Das Resultat hieraus ist die Entwicklung eines posttraumatischen Pes plano valgus. Seltener resultiert bei persistierender dorsolateraler Luxationsfraktur ein schmerzhafter Pes cavus anterior.

Mit dem eigens angefertigten Pedoskop wurde bei allen 43 nachuntersuchten Patienten eine Transilluminationspedoskopie durchgeführt und der Chippaux-Smirak-Index berechnet.

Im eigenen Patientenkollektiv waren die Längswölbungen des Fußes bei 25 Patienten (58,1 Prozent) der 43 nachuntersuchten Patienten seitengleich ausgebildet. Bei 14 Patienten (32,6 Prozent) kam es im Seitenvergleich zu einer Abflachung der Längswölbungen des beim Unfall verletzten Fußes. Einen posttraumatischen Plattfuß entwickelten acht Patienten mit einer Lisfranc-Luxation oder –Luxationsfraktur, zwei Patienten mit einer Chopart-Luxationsfraktur, ein Patient mit einer Fraktur des Os naviculare, zwei Patienten mit einer Fraktur des Os cuboideum und ein Patient mit einer cuneo-naviculären Luxationsfraktur.

Bei vier Patienten (9,3 Prozent) kam es im Vergleich mit dem nicht verletzten Fuß zu einer Erhöhung der Längswölbungen des beim Unfall verletzten Fußes. Einen posttraumatischen Hohlfuß entwickelten zwei Patienten mit Chopart-Luxationsfrakturen, eine Patient mit einer Lisfranc-Luxationsfraktur und ein Patient mit einer Fraktur des Os naviculare.

In Anbetracht der Beobachtung, dass acht von 17 Patienten mit Lisfranc-Luxationen oder –Luxationsfrakturen einen posttraumatischen Plattfuß entwickelten, sollte bei der chirurgischen Versorgung eher zum leichten Hohlfuß korrigiert werden.

Zukünftige Nachuntersuchungen sind notwendig, um zu klären, ob die posttraumatische Abflachung der Fußwölbungen durch eine chirurgische Korrektur zum leichten Hohlfuß verhindert bzw. gemildert werden kann und der Fuß auch posttraumatisch seine wichtige Stoßdämpfer- und Boden Anpassungsfunktion wieder erfüllen kann.

Randt et al [1999] haben außerdem festgestellt, dass Verletzungen der distalen Fußwurzel oftmals mit Valgus- oder Varusfehlstellungen des Vorfußes einhergehen. Zwipp et al [1999] weisen darauf hin, dass dies zum einen zu einer Fehlbelastung des Vorfußes und zum anderen zu einem gestörten Abrollverhal-

ten führt. Im weiteren Verlauf kommt es häufig zu einer Subluxation in der Art. talonaviculare und zu einer Rotation im Subtalargelenk im Sinne eines Rückfuß-Valgus.

Bei der Analyse der Achsenverhältnisse der Füße des eigenen Patientengutes wurden in 18 Fällen (41,9 Prozent) normale Fußachsen festgestellt, d.h. die Fersenachse wurde durch die IV. Zehe verlängert. Bei 13 Patienten (30,2 Prozent) wurde auf beiden Seiten eine Varisierung der Fersenachse (Rückfuß-Varus) diagnostiziert. Sieben Patienten (16,3 Prozent) hatten einen beidseitigen Rückfuß-Valgus. Bei einem Patienten mit einer Lisfranc-Luxation und einem Patienten mit einer Fraktur des Os naviculare kam es zu einer posttraumatischen Varisierung der Fersenachse des beim Unfall verletzten Fußes. Bei zwei Patienten mit Lisfranc-Luxationsfrakturen und einem Patienten mit einer Fraktur des Os naviculare kam es zu einer posttraumatischen Valgisierung der Fersenachse des beim Unfall verletzten Fußes.

Eine veränderte Architektur der Fußachsen führt zu unphysiologischen Belastungen der Fußgelenke und die Ausbildung von arthrotischen Veränderungen wird begünstigt.

Bei allen 43 Patienten wurde im Rahmen der Nachuntersuchung eine Baropodoskopie durchgeführt. Die Lokalisationen der Maximallasten unter den verletzten Fußsohlen wurden analysiert und die Höhe der Druckbelastungen wurde ermittelt. Weiterhin wurde im Seitenvergleich untersucht, inwiefern es bei den Patienten zu einer Gewichtsumverteilung auf den gesunden bzw. auf den verletzten Fuß gekommen ist und ob eine Gewichtsverteilung nach medial/lateral bzw. auf den Vorfuß oder Rückfuß stattgefunden hat.

Die Ermittlung der Maximallasten aus den Baropedogrammen kann mit dem hier angewandten Verfahren nur semiquantitativ erfolgen. Dabei werden die unterschiedlich hohen Lichtintensitäten, welche unterschiedlich hohe Drücke unter den Fußsohlen repräsentieren, in vier Farbbereiche zusammengefaßt. Somit können Aussagen darüber getroffen werden, in welcher Größenordnung Druck auf die Kunststoffmatte ausgeübt wird. Eine grammgenaue Quantifizie-

rung der Drücke unter den Fußsohlen ist nur mit kapazitiven Druckverfahren (z.B. EMED-System) möglich.

Von den 43 nachuntersuchten Patienten belasteten zehn Patienten (23,3 Prozent) beide Füße gleich stark. Bei 19 Patienten (44,2 Prozent) zeigte sich eine größere Belastung des beim Unfall verletzten Fußes. Bei insgesamt 14 Patienten (32,5 Prozent) kam es zu einer größeren Belastung des gesunden Fußes. Interessanterweise wurde festgestellt, dass Patienten, die nach ihrem Unfall einen posttraumatischen Plattfuß entwickelten, den beim Unfall verletzten Fuß vermehrt belasten. Eine mögliche Erklärung dafür, dass fast die Hälfte der Patienten den beim Unfall vermehrten Fuß vermehrt belasten könnte sein, dass die Patienten denken, durch vermehrte Belastung des verletzten Fußes ein „besseres“ Pedogramm erzeugen zu können und ein Abbild des gesunden Fußes wohl weniger wichtig sei.

Verglichen mit dem gesunden Fuß, verlagerten sieben Patienten (16,3 Prozent) ihr Körpergewicht vermehrt nach lateral auf dem ehemals verletzten Fuß. Im Vergleich zum gesunden Fuß verlagerten neun Patienten (20,9 Prozent) ihr Körpergewicht vermehrt auf den Rückfuß des ehemals verletzten Fußes. Diese Gewichtsverteilungen dienen vermutlich dazu, die posttraumatisch veränderte Fußarchitektur auszugleichen. Durch eine Gewichtsverlagerung auf den Rückfuß kann eine erhöhte Druckbelastung des Vorfußes zum Teil vermieden werden.

Die Maximallast unter den Fußsohlen im Bereich des Vorfußes war bei drei Patienten (7 Prozent) von insgesamt 43 nachuntersuchten Patienten geringer als 1000 g / cm^2 . Bei dreizehn Patienten (30,2 Prozent) wurden Maximallasten zwischen 1000 und 1500 g / cm^2 gemessen. Insgesamt 15 Patienten (34,9 Prozent) hatten unter dem Vorfuß des ehemals verletzten Fußes Spitzenlasten zwischen 1500 und 2200 g / cm^2 . Bei zwölf Patienten (27,9 Prozent) wurden Maximallasten von mehr als 2200 g / cm^2 gemessen. Bei diesen 12 Patienten handelte es sich in sechs Fällen um Lisfranc-Luxationen oder –Luxations-

frakturen, in drei Fällen um Chopart-Luxationsfrakturen, zweimal um Frakturen des Os naviculare und einmal um eine Fraktur des Os cuboideum.

Bei allen nachuntersuchten Patienten wurde ebenfalls der Fußabdruck des beim Unfall nicht verletzten Fußes analysiert. In 37 Fällen (86 Prozent) lag die Hauptlast des Körpergewichtes im Vorfußbereich unter den Metatarsalköpfchen II bis IV. In vier Fällen wurde das Köpfchen des Os metatarsale I am stärksten belastet. Bei zwei Patienten wurde das Os metatarsale V hauptsächlich belastet.

Dies spricht gegen eine Dreipunktunterstützung (Hauptlast unter der Ferse und den Metatarsalköpfchen I und V), wie sie von DuVries [1959], Kapandji [1985] und Pisani [1998] beschrieben wurde und für eine Zweipunktunterstützung des Fußes (Hauptlast unter der Ferse und im mittleren Vorfußbereich), wie sie von Hennig und Milani [1993] und Luger et al [1999] angenommen wird.

Bei den im Rahmen dieser Arbeit angefertigten Pedogrammen handelt es sich um Momentaufnahmen der Fußabdrücke der ruhig stehenden Patienten und somit um statische Zustände.

Die Anwendbarkeit der gewonnenen Erkenntnisse auf dynamische Zustände wie Gehen und Laufen muß deshalb kritisch hinterfragt werden [97, 98].

Die Untersuchungen von Hennig und Milani [1993] und von Debrunner [1998] haben gezeigt, dass sich der Fuß auch beim Gehen nicht auf das „Dreibein“ Ferse, Metatarsale I und Metatarsale V abstützt. Allerdings ist zu bedenken, dass es bei diesen Untersuchungen um Druckanalysen der Füße von gesunden Probanden handelte und die Ergebnisse nicht einfach auf Patienten angewendet werden können, die im Rahmen eines Unfalles ein schweres Fußtrauma erlitten haben.

Mittlmeier et al [1996] haben in ihren dynamischen Druckanalysen festgestellt, dass es bei Lisfranc-Luxationsfrakturen und bei Chopart-Luxationsfrakturen, bei denen die mediale oder laterale Fußsäule verletzt worden ist, in allen Fällen zu einer postoperativen Gewichtsumverteilung auf die nicht verletzte Fußsäule gekommen ist.

Zenkl et al [1991] kommen in ihren dynamischen Druckuntersuchungen zu einem ähnlichen Ergebnis. Allerdings sind die Fallzahlen von Zenkl et al statistisch nur schlecht verwertbar. Zenkl et al [1991] untersuchten nur sechs Patienten mit Luxationen und/oder Frakturen in der Lisfranc-Gelenklinie.

Es sind weitere Untersuchungen notwendig, bei denen im Rahmen einer Nachuntersuchung dynamische Druckanalysen für alle Verletzungsarten der distalen Fußwurzel durchgeführt werden.

Mit Hilfe von Schuheinlagen kann die Fußarchitektur stabilisiert werden. Aus diesem Grund ist die Einlagenversorgung im Rahmen der Rehabilitation essentiell [126]. Durch die Anfertigung eines Baropodogrammes können Fußsohlenareale mit erhöhten Drücken identifiziert werden. Anhand des Druckreliefs können dann druckentlastende Schuheinlagen angefertigt werden.

4.6 Anwendung von Bewertungsscores

Die Auswertung der Untersuchungsprotokolle (*Anhänge 3 bis 6*) erfolgte anhand zweier unterschiedlicher Bewertungsscores. Zum einen wurden die Ergebnisse der Nachuntersuchungen mit dem Midfoot Clinical Rating System ausgewertet, zum anderen mittels eines neu entwickelten 250-Punkte-Scores.

Das Midfoot Clinical Rating System wurde von der American Orthopaedic Foot and Ankle Society entwickelt. Es dient als standardisierte Methode zur Beurteilung des klinischen Zustandes des Mittelfußes und kann für distale Fußwurzelfrakturen und –Luxationen angewendet werden [75]. Die Höchstpunktzahl bei diesem Score beträgt 100 Punkte. Insgesamt 45 Punkte entfallen auf Funktion (Einschränkungen im täglichen Leben, spezielles Schuhwerk, maximale Gehstrecke und Gangabnormalitäten). Mit 40 Punkten sind Schmerzen in diesem Score repräsentiert. Für die Fußarchitektur werden 15 Punkte vergeben.

Von den 100 Punkten, die beim Midfoot Clinical Rating System erreichbar sind, erzielten die 43 nachuntersuchten Patienten im Durchschnitt 78,9 Punkte. Das maximal erzielte Ergebnis betrug 100 Punkte, das minimal erreichte Ergebnis betrug 12 Punkte.

In der Vergangenheit wurde das Midfoot Clinical Rating System nur selten angewandt, um Nachuntersuchungsergebnisse von distalen Fußwurzelverletzungen zu bewerten.

Myerson et al [1986] haben diesen Bewertungsscore leicht modifiziert und auf ihre Nachuntersuchungsergebnisse von Lisfranc-Luxationsfrakturen angewandt. Von den 55 nachuntersuchten Patienten erzielten 6 (10,9 Prozent) sehr gute (90 bis 100 Punkte) und 21 Patienten (38,2 Prozent) gute Ergebnisse (75 bis 89 Punkte). 12 Patienten (21,8 Prozent) erzielten befriedigende (60 bis 74 Punkte) und 16 Patienten (29,1 Prozent) erzielten schlechte Ergebnisse (weniger als 60 Punkte).

Im eigenen Patientengut erzielten die 17 Patienten mit Lisfranc-Luxationen oder –Luxationsfrakturen im Durchschnitt 76,2 Punkte. Drei Patienten (17,6 Prozent) erreichten ein sehr gutes Ergebnis, sieben Patienten (41,2 Prozent) ein gutes Ergebnis, fünf Patienten (29,4 Prozent) ein befriedigendes und zwei Patienten (11,8 Prozent) ein schlechtes Ergebnis.

Für andere Verletzungen der distalen Fußwurzel finden sich in der Literatur keine Angaben über die Anwendung des Midfoot Clinical Rating Systems.

Das Midfoot Clinical Rating System ist auf das subjektive Empfinden des Patienten fokussiert. Neben einer Patientenbefragung findet nur eine Inspektion des Fußes und eine Beurteilung des Gangbildes des Patienten statt. Eine radiologische Untersuchung und die Anfertigung von Pedogrammen sind für diesen Bewertungsscore nicht notwendig. Objektivierbare Untersuchungsbefunde wie Bewegungsausmaße der Fußgelenke und die Entwicklung einer posttraumatischen Arthrose finden in diesem Score keine Berücksichtigung.

Aus diesen Gründen wurde in Anlehnung an das +/- 200 Punkte Schema „Calcaneus-Fraktur“ von Zwipp [1994] und den Scores für Lisfranc-Luxationsfrakturen von Latourette et al [1980] und Wiss et al [1988] ein 250-Punkte-Score für Verletzungen der distalen Fußwurzel entwickelt, welcher alle bei der Nachuntersuchung angewandten Untersuchungsmethoden berücksichtigt. Insgesamt 85 Punkte entfallen bei diesem Score auf die Patientenbefragung, 85 Punkte auf die klinischen Untersuchungen und jeweils 40 Punkte auf die radiologischen und die pedoskopischen Untersuchungen. Somit kann das subjektive Empfinden des Patienten auf dem Hintergrund von objektiven Untersuchungsergebnissen (Klinische Untersuchung, Radiologie und Pedoskopie) gesehen werden. Bei Anwendung des 250-Punkte-Scores auf die 43 nachuntersuchten Patienten erreichten 25 Patienten (58,1 Prozent) eine Punktzahl zwischen 180 und 250 Punkten und damit ein gutes Ergebnis. Insgesamt 16 Patienten (37,2 Prozent) erreichten mit 125 bis 179 Punkten ein befriedigendes Ergebnis. Bei zwei Patienten (4,7 Prozent) wurde bei der Nachuntersuchung mit einer Punktzahl von weniger als 125 Punkten ein schlechtes Ergebnis festgestellt. Von den maximal erreichbaren 250 Punkten wurden im Durchschnitt 186,4 Punkte erreicht. Die 17 Patienten mit Lisfranc-Luxationen oder –Luxationsfrakturen erzielten im Mittel 181,1 Punkte (achtmal gut, neunmal befriedigend), die 11 Patienten mit Chopart-Luxationsfrakturen erreichten durchschnittlich 176,5 Punkte (viermal gut, sechsmal befriedigend und einmal schlecht). Bei den sechs Patienten, die

sich bei ihrem Unfall eine Fraktur des Os naviculare zugezogen hatten betrug die Gesamtpunktzahl im Durchschnitt 203,8 Punkte (fünfmal gut und einmal befriedigend). Die vier Patienten mit Frakturen des Os cuboideum erzielten im Mittel 205,5 Punkte. Alle vier Patienten erreichten bei der Nachuntersuchung ein gutes Ergebnis. Die beiden Patienten mit Luxationsfrakturen des Os cuneiforme intermedium erzielten mit 197 und 224 Punkten jeweils ein gutes Ergebnis. Der Patient mit der Fraktur des Os cuneiforme mediale erreichte bei der Nachuntersuchung mit 222 Punkten ein gutes Ergebnis. Der Patient, der sich bei seinem Unfall eine Luxationsfraktur des Os naviculare zugezogen hatte, erreichte mit 119 Punkten ein schlechtes Ergebnis. Der Patient, der eine cuneonavikuläre Luxationsfraktur erlitten hatte, erzielte mit 189 Punkten ein gutes Ergebnis.

Da es sich um einen neu entwickelten Bewertungsscore handelt, ist es nicht möglich die Punktzahlen mit Angaben in der Literatur zu vergleichen.

Nur die konsequente Anwendung von etablierten Bewertungsscores auf die Nachuntersuchungsergebnisse von distalen Fußwurzelverletzungen wird es in Zukunft möglich machen, Ergebnisse verschiedener Autoren zu vergleichen. Dazu eignet sich das Midfoot Clinical Rating System. Trotz der oben beschriebenen Nachteile ist es ein einfaches Bewertungssystem, welches als standardisierte Methode zur Beurteilung des klinischen Zustandes der distalen Fußwurzel angewendet werden kann.

4.7 **Schlußfolgerungen**

- In Übereinstimmung mit den Angaben in der Literatur sind Frakturen des Os naviculare die häufigsten isolierten Frakturen der distalen Fußwurzel, gefolgt von isolierten Frakturen des Os cuboideum und Frakturen der Ossa cuneiformia. Bei den Luxationsverletzungen überwiegen Lisfranc-Luxationen und Luxationsfrakturen. Luxationsfrakturen des Chopart-Gelenkes werden am zweithäufigsten diagnostiziert. Sonstige Luxationen von Knochen der distalen Fußwurzel sind sehr seltene Ereignisse.
- Fußwurzelverletzungen entstehen größtenteils durch grobe direkte oder indirekte Gewalt, zumeist bei Verkehrsunfällen, Stürzen aus großer Höhe sowie bei Überroll- bzw. Einklemmungsunfällen. Es muß beachtet werden, dass bei älteren Menschen und bei Sportlern Fußwurzelverletzungen auch ohne große vordergründige Gewalteinwirkungen entstehen können.
- In der Praxis werden Verletzungen der distalen Fußwurzel insbesondere beim polytraumatisierten Patienten oft übersehen. In vielen Fällen kann durch eine gezielte Anamnese darauf geschlossen werden, welche Anteile des Fußes verletzt worden sein könnten. Röntgenaufnahmen in drei Ebenen sind unverzichtbar. Mit Hilfe der Computertomographie können okkulte Frakturen und Gelenkinkongruenzen erkannt werden. Die Magnetresonanztomographie hilft Weichteilverletzungen zu identifizieren.
- Die anatomische und stabile Wiederherstellung der Fußarchitektur ist Voraussetzung für ein gutes funktionelles Ergebnis. Einfache isolierte Frakturen der kleinen Fußwurzelknochen werden in der Regel konservativ im Unterschenkel-Gehgips behandelt. Luxationen und Luxationsfrakturen der distalen Fußwurzel werden grundsätzlich operativ versorgt. Insbesondere bei Luxationen und Luxationsfrakturen im Lisfranc-Gelenk sollte das Repositionsergebnis mit Hilfe von Schrauben und nicht mit Hilfe von Kirschnerdrähten fixiert werden, um Reluxationen vorzubeugen.

- Frühkomplikationen (Wundinfektionen und Dystrophien) werden nach der Versorgung von Verletzungen der distalen Fußwurzel relativ häufig beobachtet. Bei den Spätkomplikationen steht die Ausbildung einer posttraumatischen Arthrose der Fußgelenke ganz im Vordergrund. Sie kann zu chronischen Schmerzen und Bewegungseinschränkungen des Fußes führen. Dies hat gravierende Folgen für die Lebensqualität und die Arbeitsfähigkeit der Patienten. Die wichtigsten Faktoren für die Ausbildung einer posttraumatischen Arthrose sind zum einen die Traumaschwere und zum anderen die Qualität der Reposition von Luxationen. Insbesondere die Nachuntersuchung von Patienten mit Lisfranc-Luxationen und – Luxationsfrakturen hat gezeigt, dass nicht exakt anatomisch reponierte Verletzungen mit erheblichen arthrotischen Veränderungen einhergehen.
- Mit Hilfe der durchgeführten Transilluminationspedoskopie wurde festgestellt, dass es bei einem Drittel des Patientenkollektives zu einer posttraumatischen Abflachung der Längswölbungen des beim Unfall verletzten Fußes gekommen ist. Zukünftige Untersuchungen müssen zeigen, ob durch eine Überkorrektur zum leichten Hohlfuß die Ausbildung eines posttraumatischen Plattfußes gemildert werden kann.
- Anhand der durchgeführten statischen Baropedoskopie wurde ermittelt, dass es bei vielen Patienten posttraumatisch zu einer Veränderung der Lastverteilung unter der Fußsohle des verletzten Fußes gekommen ist. Die Identifikation von Fußsohlenarealen mit erhöhten Drücken ist Voraussetzung für die Anfertigung von druckentlastenden Schuheinlagen.
- Der im Rahmen dieser Arbeit entwickelte 250-Punkte-Score berücksichtigt zwar alle Aspekte der Nachuntersuchung, aufgrund seiner Komplexität ist er jedoch nicht zur Anwendung auf breiter Basis geeignet. Das Midfoot Clinical Rating System ist ein einfaches Bewertungssystem, welches bei konsequenter Anwendung in Zukunft die Ergebnisse verschiedener Autoren vergleichbar machen kann.

5. Zusammenfassung

Im Rahmen dieser Arbeit wurden die Krankenakten und Röntgenbilder von 83 Patienten ausgewertet, die im Zeitraum von 1980 bis 1995 eine Verletzung der distalen Fußwurzel erlitten hatten. Insgesamt 53 Patienten wurden in den Jahren 1998 und 1999 in der BGU Tübingen nachuntersucht. Die Nachuntersuchungsergebnisse von zehn Patienten konnten nicht weiter verwertet werden.

Von den 83 ausgewerteten Patienten zogen sich 24 eine isolierte Fraktur eines Knochens der distalen Fußwurzel zu. In 13 Fällen war das Os naviculare, zehnmal das Os cuboideum und einmal das Os cuneiforme mediale gebrochen. Bei insgesamt 59 Patienten wurde eine Luxation oder Luxationsfraktur der distalen Fußwurzelreihe diagnostiziert. In 29 Fällen war das Lisfranc-Gelenk, in 21 Fällen das Chopart-Gelenk, fünfmal das Os naviculare, dreimal das Os cuneiforme intermedium und einmal die cuneo-naviculäre Gelenklinie betroffen.

Bei der Nachuntersuchung wurden eine Patientenbefragung und eine klinische Untersuchung der unteren Extremitäten durchgeführt. Es wurden konventionelle Röntgenaufnahmen in zwei Ebenen von beiden Füßen angefertigt. Mit dem eigens konstruierten Pedoskop wurde eine Transilluminationspedoskopie und eine Baropedoskopie durchgeführt. Die Nachuntersuchungsergebnisse wurden zum einen mit dem Midfoot Clinical Rating System und zum anderen mit einem neu entwickelten 250-Punkte-Score bewertet.

Von den 100 Punkten, die beim Midfoot Clinical Rating System erreichbar sind, erzielten die 43 nachuntersuchten Patienten im Durchschnitt 78,9 Punkte. Bei Anwendung des 250-Punkte-Scores erreichten 25 Patienten (58,1 Prozent) ein gutes Ergebnis. Insgesamt 16 Patienten (37,2 Prozent) erzielten ein befriedigendes, zwei Patienten (4,7 Prozent) ein schlechtes Ergebnis.

Für die befriedigenden und schlechten Ergebnisse waren in erster Linie die Traumaschwere, das Auftreten von Kombinationsverletzungen und/oder eine zu flexible Fixation des Repositionsergebnisses verantwortlich, die das Auftreten einer posttraumatischen Arthrose der Fußgelenke verbunden mit chronischen Schmerzen und Bewegungseinschränkungen des Fußes zur Folge hatten. Dies hatte teilweise gravierende Auswirkungen auf die Lebensqualität und die Arbeitsfähigkeit der Patienten.

6. Literaturverzeichnis

1. Aitken, A.P., Poulson, D. (1963)
Dislocations of the tarsometatarsal joint
J Bone Joint Surg [Am] 45, 246-260
2. Akesson, E.J. (1987)
Anatomy of foot and ankle
in: Shephard, R.J., Tannton, J.E.: Foot and ankle in sport and exercise;
Karger, Basel
3. Alexander, I.J. (1991)
Der Fuß: Untersuchung und Diagnostik
Springer, Berlin, Heidelberg
4. Amon, K. (1990)
Luxationsfraktur der kuneonaviculären Gelenklinie
Unfallchirurg 93, 431-434
5. Antoni, C., Paul, D., Schumann, H.D. (1974)
Luxationen und Luxationsfrakturen im Fußwurzelbereich und ihre Behandlungsergebnisse
Zentralbl Chir 99, 1622-1627
6. Arcan, M., Brull, M.A. (1976)
A fundamental characteristic of the human body and foot, the foot-ground pressure pattern
J Biomech 9, 453-457
7. Aritomi, H., Morita, M., Yonemoto, K. (1983)
A simple method of measuring the footsole pressure of normal subjects using prescale pressure-detecting sheets
J Biomech 16, 157-165
8. Arntz, C.T., Hansen, S.T. (1987)
Dislocations and fracture dislocations of the tarsometatarsal joints
Orthop Clin North Am 18, 105-114
9. Arntz, C.T., Veith, R.G., Hansen, Jr., S.T. (1988)
Fractures and fracture-dislocations of the tarsometatarsal joint
J Bone Joint Surg [Am] 70, 173-181
10. Babst, R., Simmen, B.R., Regazzoni, P. (1989)
Klinische Bedeutung und ein Behandlungskonzept der Lisfrancluxation und –luxationsfraktur
Helv Chir Acta 56, 603-607

11. Balázs, S., Kazár, G., Nagy, E., Nyári, T. (1979)
Kahnbeinbrüche des Fußes, Einteilung, Behandlung, Spätergebnisse
Hefte Unfallheilkd 134, 116-118
12. Barnett, C.H. (1954)
A plastic pedograph
Lancet ii, 273
13. Bauman J.H., Brand, P.W. (1963)
Measurement of pressure between foot and shoe
Lancet 1, 629-632
14. Beely, F. (1882)
Zur Merchanik des Stehans
Langenbecks Arch Chir 27, 457-468
15. Benninghoff, Alfred (1994)
Anatomie, Band 1
15. Aufl., Urban & Schwarzenberg, München, Wien, Baltimore
16. Bertoldi L., Molinari, M., Soldini, A., Mora, R. (1991)
Isolated fracture-dislocation of the second cuneiform bone
Acta Orthop Scand 62, 604-605
17. Betts, R.P., Duckworth, T. (1978)
A device for measuring plantar pressures under the sole of the foot
Eng Med 7, 223-228
18. Betts, R.P. (1979)
A simple grey-scale to colour converter
J Med Eng Tech 3, 31-37
19. Betts, R.P., Duckworth, T., Austin, I.G. (1980)
Critical light reflection at a plastic/glass interface and its application to
foot pressure measurements
J Med Eng Tech 4, 136-142
20. Bojsen-Möller, F. (1979)
Calcaneocuboid joint and stability of the longitudinal arch of the foot at
high and low gear push off
J Anat 129, 165-176
21. Brunet, J.A., Wiley, J.J. (1987)
The late results of tarsometatarsal joint injuries
J Bone Joint Surg [Br] 69, 437-440

22. Brutscher, R. (1991)
Frakturen und Luxationen des Mittel- und Vorfußes
Orthopäde 20, 67-75
23. Buckup, K. (1995)
Klinische Tests an Knochen, Gelenken und Muskeln
Thieme, Stuttgart, New York
24. Buzzard, B.M., Briggs, P.J. (1998)
Surgical management of acute tarsometatarsal fracture dislocation in the adult
Clin Orthop 353, 125-133
25. Curtis, M., Myerson, M., Szura, B. (1993)
Tarsometatarsal joint injuries in the athlete
Am J Sports Med 21, 497-502
26. Debrunner, H.U. (1974)
Zur Biomechanik des Fußes
Orthopäde 3, 127-134
27. Debrunner, H.U. (1980)
Statische Anatomie und Gelenkmechanik des Fußes
Orthop Praxis 16, 422-426
28. Debrunner, H.U., Jacob, H.A.C. (1998)
Biomechanik des Fußes
2. Aufl., Enke, Stuttgart
29. DeLee, J.C. (1986)
Fractures and dislocations of the foot
in: Mann, R.A.: Surgery of the foot;
Mosby, St. Louis, Toronto, Princeton
30. Denton, J.R. (1980)
A complex Lisfranc fracture-dislocation
J Trauma 20, 526-529
31. Detlefsen, M. (1968)
Die Luxation im Lisfrancschen Gelenk als typische Verletzung des Motorradfahrers
Beitr Orthop 15, 242-244
32. Dhillon, M.S., Nagi, O.N. (1999)
Total dislocations of the navicular: are they ever isolated injuries?
J Bone Joint Surg [Br] 99, 881-885

33. Diebschlag, W. (1982)
Die Druckverteilung an der Fußsohle des Menschen im Stehen und Gehen, barfuß und im Schuh
Z Orthop 120, 814-820
34. Dihlmann, S.W., Meenen, N.M., Bruns, J. (1992)
Die Frakturlinien des Fußes
Unfallchirurg 95, 148-151
35. Donatelli, R. (1990)
The biomechanics of the foot and ankle
F.A: Davis Company, Philadelphia
36. Drummond, D.S., Hastings, D.E. (1969)
Total dislocation of the cuboid bone
J Bone Joint Surg [Br] 51, 716-718
37. Duckworth, T., Betts, R.B., Franks, C.I., Burke, J. (1982)
The measurement of pressures under the foot
Foot Ankle 3, 130-141
38. Duckworth, T., Boulton, A.J.M., Betts, R.P., Franks, C.I., Ward, J.D. (1985)
Plantar pressure measurement and the prevention of ulceration in the diabetic foot
J Bone Joint Surg [Br] 67, 79-85
39. Duckworth, T. (1988)
Pedobarography
in: Helal, B., Wilson, D.: The Foot (Volume 1);
Churchill Livingstone, Edinburgh, New York
40. DuVries, H. (1959)
Surgery of the foot
Mosby, St.Louis
41. Dvorák, J., Dvorák, V. (1995)
Die orthopädische Untersuchung des Fußes: Auffrischkurs
Sportverl Sportschad 9, 19-29
42. Echtermeyer, V. (1991)
Das Kompartmentsyndrom des Fußes
Orthopäde 20, 76-79
43. Elftman, H. (1934)
A cinematic study of the distribution of pressure in the human foot
Anat Rec 59, 481-491

44. Elsenberger, M. (1992)
Verletzungen der Fußwurzel beim Sport
Med. Dissertation, Technische Universität München
45. Englanoff, G., Anglin, D., Hutson H.R. (1995)
Lisfranc fracture-dislocation: a frequently missed diagnosis in the emergency department
Ann Emerg Med 26, 229-233
46. Faciszewski, T., Burks, R.T., Manaster, B.J. (1990)
Subtle injuries of the Lisfranc joint
J Bone Joint Surg [Am] 72, 1519-1522
47. Fagel, V.L., Ocon, E., Cantarella, J.C., Feldman, F. (1982)
Case report 183: Dislocation of the cuboid bone without fracture
Skeletal Radiol 7, 287-288
48. Felder-Johnson, K.L., Murdoch, D.P., McGanity, P. (1995)
Lisfranc's fracture-dislocation
Clin Podiatr Med Surg 12, 565-602
49. Fox, I.M., Collier, D. (1997)
Imaging of injuries to the tarsometatarsal joint complex
Clin Podiatr Med Surg 14, 357-368
50. Freund, K.G. (1989)
Isolated dislocation of the tarsal navicular
Injury 20, 117-118
51. Golney, R.C., Connell, D.G., Nichols, D.M. (1985)
CT evaluation of tarsometatarsal fracture-dislocation injuries
Am J Roentgenol 144, 985-990
52. Goossens, M., De Stoop, N. (1983)
Lisfranc's fracture-dislocations: etiology, radiology, and results of treatment
Clin Orthop 176, 154-162
53. Gough, D.T., Broderick, D.F., Januzik, S.J., Cusack, T.J. (1988)
Dislocation of the cuboid bone without fracture
Ann Emerg Med 17, 1095-1097
54. Graff, K.H., Krahl, H., Kirschberger, R. (1986)
Streßfrakturen des Os naviculare pedis
Z Orthop 124, 228-237

55. Habekost, H.J., Meeder, P.J., Weller, S. (1980)
Therapie und Behandlungsergebnisse frischer Verletzungen des Fußes distal der Chopart'schen Gelenklinie
Akt Traumatol 10, 215-223
56. Haike, H. (1957)
Die isolierte Luxation des Os naviculare pedis
Mschr Unfallheilkd 60, 149-154
57. Hardcastle, P.H., Reschauer, R., Kutscha-Lissberg, E., Schoffmann, W. (1982)
Injuries to the tarsometatarsal joint
J Bone Joint Surg [Br] 64, 349-356
58. Heckman, J.D., Champine, M.J. (1989)
New techniques in the management of foot trauma
Clin Orthop 240, 105-114
59. Heidinger, F., Kurz, B., Selbach, R., Diebschlag, W. (1987)
Einsatzmöglichkeiten eines Druckverteilungsmeßgerätes zur anthropometrischen Fußdatenerfassung
Z Orthop 125, 201-205
60. Hendrich, V. (1986)
Frakturen und Luxationen am Mittel- und Vorfuß
Radiologe 26, 333-336
61. Hennig, E.M., Milani, T.L. (1993)
Die Dreipunktunterstützung des Fußes
Z Orthop 131, 279-284
62. Henßge, J., Jensen, I. (1975)
Langzeitverläufe von 21 Kahnbeinfrakturen
Z Orthop 113, 713-714
63. Hesp, W.L.E.M., van der Werken, C., Goris, R.J.A. (1984)
Lisfranc dislocations: fractures and/or dislocations through the tarso-metatarsal joints
Injury 15, 261-266
64. Hicks, J.H. (1953)
The mechanics of the foot, I. The joints
J Anat 87, 345-357
65. Hicks, J.H. (1954)
The mechanics of the foot, II. The plantar aponeurosis and the arch
J Anat 88, 25-31

66. Hicks, J.H. (1955)
The mechanics of the foot, III. The foot as a support
Acta Anat 25, 34-45
67. Holbein, O., Bauer, G., Kinzl, L. (1998)
Die dislozierte Kuboidfraktur
Unfallchirurg 101, 214-221
68. Holden, T.S., Muncey, R.W. (1953)
Pressures on the human foot during walking
Aust J App Sci 4, 404-417
69. Huang, C-K., Kitaoka, H.B., An, K-N., Chao E.Y.S. (1993)
Biomechanical evaluation of longitudinal arch stability
Foot Ankle 14, 353-357
70. Jahn, H., Freund, K.G. (1989)
Isolated fractures of the cuboid bone
J Foot Surg 28, 512-515
71. Jeffreys, T.E. (1963)
Lisfranc´ s fracturedislocation
J Bone Joint Surg [Br] 45, 546-551
72. Käppler, T. (1989)
Zum Fuß bei Sportlern – Verhalten von Längs- und Quergewölbe im Röntgenbild
Med. Dissertation. Akademie für ärztliche Fortbildung der Deutschen Demokratischen Republik
73. Kapandji, J.A. (1985)
Funktionelle Anatomie der Gelenke: 2.Bd. Untere Extremität
Enke, Stuttgart
74. Karasick, D. (1994)
Fractures and dislocations of the foot
Semin Roentgenol 29, 152-175
75. Kitaoka, H.B., Alexander, I.J., Adelaar, R.S., Nunley, J.A., Myerson, M., Sanders, M. (1994)
Clinical rating systems for the ankle-hindfoot, midfoot, hallux, and lesser toes
Foot Ankle Int 15, 349-353
76. Koebke, J. (1993)
Funktionelle Anatomie der unteren Extremität, speziell des Fußes
Sportverl Sportschad 7, 163-166

77. Kotter, A., Wieberneit, J., Braun, W., Rüter, A. (1997)
Die Chopart-Luxation
Unfallchirurg 100, 737-741
78. Kreeb, H-D.J. (1999)
Fußverletzungen bei KFZ-Unfällen
Med. Dissertation, Universität Tübingen
79. Lanz, T., Wachsmuth, W. (1972)
Praktische Anatomie, I. Band, 4. Teil, Bein und Statik
Springer, Berlin, Heidelberg
80. LaTourette, G., Perry, J., Patzakis, M.J., Moore, T.M., Harvey, J.P.
(1980)
Fractures and dislocations of the tarsometatarsal joint
in: Bateman, J.E., Trott, A.W.: The foot and ankle
Thieme, Stuttgart, New York
81. Leenen, L.P.H., van der Werken C. (1992)
Fracture-dislocations of the tarsometatarsal joint, a combined anatomical
and computer tomographic study
Injury 23, 51-55
82. Lelièvre, J. (1967)
Pathologie du pied
3. Aufl., Masson, Paris
83. Lereim, P., Serck-Hanssen, F. (1973)
A method of recording pressure distribution under the sole of the foot
Bull Prosthet Res 49, 118-125
84. Lewis, O.J. (1989)
Functional morphology of the evolving hand and foot
Clarendon, Oxford
85. Lippert, H., Laakso, U.K. (1972)
Druckfestigkeit menschlicher Fußwurzelknochen
Z Orthop 110, 556-563
86. Lippert, H. (1993)
Lehrbuch Anatomie
3. Aufl., Urban & Schwarzenberg, München, Wien, Baltimore
87. Lu, J., Ebraheim, N.A., Skie, M., Porshinsky, B., Yeasting, R.A. (1997)
Radiographic and computed tomographic evaluation of Lisfranc dislocation: A cadaver study
Foot Ankle Int 18, 351-355

88. Lüthi, S. (1987)
Die quantitative Beurteilung des menschlichen Ganges
Swiss Med 9, 31-34
89. Luger, E.J., Nissan, M., Karpf, A., Steinberg, E.L., Dekel, S. (1999)
Patterns of weight distribution under the metatarsal heads
J Bone Joint Surg [Br] 81, 199-202
90. Lynch, J.R., Cooperstein, L.A., DiGioia, A.M. (1995)
Plantar medial subluxation of the medial cuneiform
Foot Ankle Int 16, 299-301
91. Maerschalk, P. (1982)
Luxationsfrakturen im Lisfrancschen Gelenk
Unfallchirurgie 8, 112-124
92. Mann, R.A. (1986)
Surgery of the foot
Mosby, Princeton, St. Louis, Toronto
93. Mantas, J.P., Burks, R.T. (1994)
Lisfranc injuries in the athlete
Clin Sports Med 13, 719-730
94. McGlinchey, J.J. (1981)
Dislocation of the intermediate cuneiform bone
Injury 12, 501-502
95. Meister, K., Demos, H.A. (1994)
Fracture dislocation of the tarsal navicular with medial column disruption
of the foot
J Foot Ankle Surg 33, 135-137
96. Meuli, H.C. (1970)
Zur Röntgenuntersuchung des Fußes
Z Unfallmed Berufskrank, 89-97
97. Mittlmeier, T., Morlock, M.M. (1991)
Statische und dynamische Belastungsmessungen am posttraumatischen
Fuß
Orthopäde 20, 22-32
98. Mittlmeier, T. (1995)
Funktionsstörungen des Fußes nach Verletzung – diagnostische Mög-
lichkeiten
Krankengymnastik 47, 1410-1424

99. Mittlmeier, T., Krowiorsch, R., Brosinger, S., Hudde, M. (1996)
Gait function after fracture-dislocation of the midtarsal and/or tarsometatarsal joints
EMED Scientific Meeting 17-20th August, 1996, Pennstate
100. Mooney, M., Maffey-Ward, L. (1994)
Cuboid plantar and dorsal subluxations: Assessment and treatment
J Orthop Sports Phys Ther 20, 220-226
101. Müller, M. (1997)
Chirurgie für Studium und Praxis
4. Aufl., Medizinische Verlags- und Informationsdienste Breisach
102. Müller-Limmroth, W., Beierlein, H-R., Diebschlag W. (1977)
Die Druckverteilung unter der menschlichen Fußsohle: Qualitative und quantitative Meßergebnisse
Z Orthop 115, 929-936
103. Murphy, N. Olney, D. (1994)
Lisfranc joint injuries: trauma mechanisms
J Trauma 36, 464-465
104. Myerson, M.S., Fisher, R.T., Burgess, A.R., Kenzora, J.E. (1986)
Fracture dislocations of the tarsometatarsal joints: End results correlated with pathology and treatment
Foot Ankle 6, 225-242
105. Myerson, M.S. (1989)
The diagnosis and treatment of injuries to the Lisfranc joint complex
Orthop Clin North Am 20, 655-664
106. Myerson, M.S. (1999)
The diagnosis and treatment of injury to the tarsometatarsal joint complex
J Bone Joint Surg [Br] 81, 756-763
107. Norfray, J.F., Geline, R.A., Steinberg, R.I., Galinski A.W., Gilula, L.A. (1981)
Subtleties of Lisfranc fracture-dislocations
Am J Roentgenol 137, 1151-1156
108. Novozamsky, V. (1974)
Die Form der Fußwölbung unter Belastung in verschiedenen Fußstellungen
Z Orthop 112, 1137-1142

109. Nyska, M., Margulies, J.Y., Barbarawi, M., Mutchler, W., Dekel, S., Segal, D. (1989)
Fractures of the body of the tarsal navicular bone
J Trauma 29, 1448-1451
110. Oestern, H.J. (1974)
Verletzungen der Fußwurzel
9. Unfallseminar MHH 19.10.1974
111. Palme, E. (1993)
Der Fuß: Anatomie, Untersuchung, Erkrankungen, orthopädische Versorgung
Kohlhammer, Stuttgart, Berlin, Köln
112. Paralis, C. (1992)
Nachuntersuchungsergebnisse von überwiegend schweren Fußquetschungen
Med. Dissertation Universität Tübingen
113. Perriard, M., Deterlé, J., Jeannet, E. (1970)
Les lésions traumatiques récentes comprises entre les articulations de Chopart et de Lisfranc, incluses
Z Unfallmed Berufskrank, 318-328
114. Pfister, U. (1973)
Luxation in der Lisfrancschen Gelenklinie
Mschr Unfallheilkd 76, 423-425
115. Pfürringer, W., Stolz, P. (1991)
Die Behandlung der frischen fibularen Kapselbandläsion
Sportverl Sportschad 5, 142-148
116. Pisani, G. (1998)
Fußchirurgie
Thieme, Stuttgart, New York
117. Platzer, W. (1981)
Funktionelle Anatomie des Fußskelettes
in: Murri A. (Hrsg.): Der Fuß
Medizinische Literarische Verlagsgesellschaft mbH, Uelzen
118. Preidler, K.W., Wang, Y-C., Brossmann, J., Trudell, D., Daenen, B., Resnick, D. (1996)
Tarsometatarsal joint: Anatomic details on MR images
Radiology 199, 733-736

119. Preidler, Brossmann, J. (1996)
MR imaging of the tarsometatarsal joint
Am J Roentgenol 167, 1217-1222
120. Preidler, K.W., Peicha G., Lajtai, G., Seibert, F-J., Fock, C., Szolar, D.M., Raith, H. (1999)
Conventional radiography, CT, and MR imaging in patients with hyperflexion injuries of the foot
Am J Roentgenol 173, 1673-1677
121. Proschka, G.W., Konzert-Wenzel, J. (1973)
Die isolierte Fraktur des Os cuboides
Fortschr Med 91, 1390-1393
122. Prokuski, L.J., Saltzman, C.L. (1997)
Challenging fracture of the foot and ankle
Radiol Clin North Am 35, 655-670
123. Quénu E., Küss, G. (1909)
Etude sur les luxations du metatarses
Rev Chir 39, 281-336, 720-791, 1093-1134
124. Rabl, C., Nyga, W. (1994)
Orthopädie des Fußes
7. Aufl., Enke, Stuttgart
125. Randt, T., Dahlen, C., Schikore, H., Zwipp, H. (1998)
Luxationsfrakturen im Mittelfußbereich – Verletzungen des Chopart- und Lisfranc-Gelenkes
Zentralbl Chir 123, 935-949
126. Randt, T., Schikore, H., Dahlen, C., Zwipp, H. (1998)
Verletzungen der Fußwurzel und des Mittelfußes
Unfallchirurg 101, 935-949
127. Reichelt, S., Zwipp, H., Prokop, M. (1989)
Röntgendiagnostik des Fußes
Unfallchirurg 92, 103-109
128. Reimann, R., Marlovits, S. (1992)
Biomechanik des Großzehenbogens
Acta Anat 144, 30-35
129. Richter, M., Thermann, H., von Rheinbaden, H., Schratt, E., Otte, D., Zwipp, H., Tscherne, H. (1999)
Frakturen der Fußregion bei PKW-Insassen
Unfallchirurg 102, 429-433

130. Riechers, Dörte (1993)
Röntgendiagnostik von Verletzungen der Subtalar-, Chopart- und Lisfranc-Gelenke
Med. Dissertation Medizinische Hochschule Hannover
131. Rogers, L.F., Campbell, R.E. (1978)
Fractures and dislocations of the foot
Semin Roentgenol 13, 157-166
132. Ruano-Gil, D. (1988)
Embryology
in: Helal, B., Wilson, D.: The Foot (Volume 1);
Churchill Livingstone, Edinburgh, New York
133. Rüter, A., Trentz, O., Wagner, M. (1995)
Unfallchirurgie
Urban & Schwarzenberg, München, Wien, Baltimore
134. Rüttimann, B. (1982)
Medizinhistorische Fuß-Noten
Orthop Praxis 7, 569-578
135. Sammarco, G.J. (1988)
Anatomy of the foot
in: Helal, B., Wilson, D.: The Foot (Volume 1);
Churchill Livingstone, Edinburgh, New York
136. Sangeorzan, B.J., Mayo, K.A., Hansen, S.T. (1993)
Intraarticular fractures of the foot
Clinical Orthop 292, 135-141
137. Sartoris, D.J., Resnick, D. (1987)
Pictorial review: Cross-sectional imaging of the foot and ankle
Foot Ankle 8, 57-80
138. Scholder, P. (1970)
Anatomie fonctionnelle et biomécanique du pied
Z Unfallmed Berufskrank, 258-280
139. Schreinlechner, P. (1979)
Die Frakturen des Os naviculare pedis und Luxationsfrakturen der Fußwurzel – primäre und sekundäre Therapie
Z Orthop 177, 574-580
140. Scranton, P.E., McMaster, J.H. (1976)
Momentary distribution of forces under the foot
J Biomech 9, 45-48

141. Silvino, N., Evanski, P.M., Waugh, T.R. (1980)
The Harris and Beath footprinting mat: Diagnostic validity and clinical use
Clin Orthop 151, 265-269
142. Simon, J.P., van Delm, I., Fabry, G. (1993)
Fracture dislocation of the tarsal navicular
Acta Orthop Belg 59, 222-224
143. Solomon, M.A., Gilula, L.A., Oloff, L.M., Oloff J., Compton, T. (1986)
CT scanning of the foot and ankle: 1. Normal anatomy
Am J Roentgenol 146, 1192-1203
144. Stein, R.E. (1983)
Radiological aspects of the tarsometatarsal joints
Foot Ankle 3, 286-289
145. Stott, J.R.R., Hutton, W.C., Stokes, I.A.F. (1973)
Forces under the foot
J Bone Joint Surg [Br] 55, 335-344
146. Stratmann, B., Strosche, H., Beyer, H.K. (1988)
Zur Diagnostik der Os cuneiforme-I Frakturen und der Verletzungen des medialen Lisfranc-Gelenks mit einer modifizierten Röntgenaufnahme-technik
Unfallchirurg 91, 282-285
147. Suren, E.G., Zwipp, H. (1986)
Akute ligamentäre Verletzungen der Chopart- und Lisfranc-Gelenklinie
Orthopäde 15, 479-486
148. Suren, E.G., Zwipp, H. (1989)
Luxationsfrakturen im Chopart- und Lisfranc-Gelenk
Unfallchirurg 92, 130-139
149. Susman, R.L. (1983)
Evolution of the human foot: Evidence from plio-pleistocene hominids
Foot Ankle 3, 365-376
150. Swoboda, B., Scola, E., Zwipp, H. (1991)
Operative Behandlung und Spätergebnisse des Fußkompartmentsyndroms
Unfallchirurg 94, 262-266
151. Talke, M., Kölbl, R. (1975)
Verletzungen der distalen Fußwurzelknochen
Z Orthop 113, 718-720

152. Terk, M.R., Kwong, P.K. (1994)
Magnetic resonance imaging of the foot and ankle
Clinics Sports Med 4, 883-907
153. Thordarson, D.B., Schmotzer, H., Chon, J., Peters, J. (1995)
Dynamic support of the human longitudinal arch
Clin Orthop 316, 165-172
154. Tillmann, B. (1977)
Beitrag zur funktionellen Anatomie des Fußes
Orthop Praxis 7, 504-509
155. Torg, J.S., Pavlov, H., Cooley, L.H., Bryant, M.H., Arnoczky, S.P., Bergfeld, J., Hunter, L.Y. (1982)
Streß fractures of the tarsal navicular
J Bone Joint Surg [Am] 64, 700-712
156. Trevino, S.G., Kodros, S. (1995)
Controversies in tarsometatarsal injuries
Orthop Clin North Am 26, 229-238
157. Turchin, D.C., Schemitsch, E.H., McKee, M.D., Waddell, J.P. (1999)
Do foot injuries significantly affect the functional outcome of multiply injured patients?
J Orthop Trauma 13, 1-4
158. Vogt, M., Meeder, P.J. (1987)
Die Bohrdrahtosteosynthese bei Verletzungen des Fußes
Akt Traumatol 17, 131-137
159. Vuori, J-P., Aro, H.T. (1993)
Lisfranc joint injuries: Trauma mechanisms and associated injuries
J Trauma 35, 40-45
160. Wang, C-L., Shieh, J-Y., Wang, T-G., Hsieh, F-J. (1999)
Sonographic detection of occult fractures in the foot and ankle
J Clin Ultrasound 8, 421-425
161. Weise, K. (1987)
Die Bohrdrahtosteosynthese
Akt Traumatol 17, 93-99
162. Weller, S. (1970)
Zur Behandlung offener Gelenkverletzungen
Therapiewoche 20, 1312-1317

163. Wicke, L. (1995)
Röntgen-Anatomie Normalbefunde
5. Aufl., Urban & Schwarzenberg, München, Wien, Baltimore
164. Wiley, J. (1971)
The mechanism of tarso-metatarsal joint injuries
J Bone Joint Surg [Br] 53, 474-482
165. Wilppula, E. (1973)
Tarsometatarsal fracture-dislocation
Acta Orthop Scand 44, 335-345
166. Wilson, W. (1972)
Injuries of the tarso-metatarsal joints
J Bone Joint Surg [Br] 54, 677-686
167. Wiss, D.A., Kull, D.M., Rerry, J. (1988)
Lisfranc fracture-dislocations of the foot: A clinical-kinesiological study
J Orthop Trauma 1, 267-274
168. Zenkl, M., Bensele, R., Schierle, M., Bauer, G., Becker, H.P. (1991)
Gait after tarsal and metatarsal fractures compared to normals – a post-operative evaluation with the EMED-system
EMED User Meeting 1-3rd November, 1991, Wien
169. Zwipp, H., Tscherner, H., Berger, A. (1989)
Rekonstruktive Fußchirurgie nach Komplextraumen des Fußes
Unfallchirurg 92, 140-154
170. Zwipp, H. (1994)
Chirurgie des Fußes
Springer, Wien, New York
171. Zwipp, H., Dahlen, C., Randt, T., Gavlik, J.M. (1997)
Komplextrauma des Fußes
Orthopäde 26, 1046-1056
172. Zwipp, H., Rammelt, S., Holch, M., Dahlen, C. (1999)
Die Lisfranc-Arthrodese nach Fehlheilung
Unfallchirurg 102, 918-923

7. Anhänge

Anhang 1: PATIENTENANSCHREIBEN

Herrn
Max Mustermann
Musterstr. 1

72070 Musterstadt

Tübingen, den 19.08.1998

Sehr geehrter Herr Mustermann,

wegen einer Verletzung im Fußwurzelbereich sind Sie in unserer Unfallklinik behandelt worden.

Zum Wohle unserer Patienten wollen wir nun die Ergebnisse der Fußwurzelbehandlungen der letzten Jahre zusammenfassen, um daraus Schlüsse für andere Patienten zu ziehen und unsere Behandlungsmethoden zu optimieren.

Aus diesem Grund bitten wir Sie, sich für eine Nachuntersuchung zur Verfügung zu stellen.

Als Nachuntersuchungstermin haben wir für Sie den **10.09.1998** oder alternativ den **20.10.1998** vorgesehen. Bitte melden Sie sich an dem für Sie günstigsten Termin im Röntgen. Sollten Sie beide Termine nicht wahrnehmen können, bitten wir um einen entsprechenden Hinweis auf beigefügter Antwortkarte.

Die Nachuntersuchung ist für Sie völlig kostenfrei. Leider übernehmen die Krankenkassen keinerlei entstehende Nebenkosten (Fahrtkosten, Verdienstaufschlag)

Insbesondere möchten wir Sie darauf hinweisen, daß die Ergebnisse dieser Nachuntersuchung keinerlei Auswirkungen auf laufende Rentenanträge, bestehende Renten oder Berufsunfähigkeitsverfahren haben.

Für Ihr Verständnis und Ihre Bemühungen, sich für eine Untersuchung zur Verfügung zu stellen, bedanken wir uns im voraus, eine frankierte Antwortkarte liegt bei.

Mit freundlichen Grüßen

Priv.-Doz. Dr. Maurer
Oberarzt

Cand. med. Ulrich Spreng

Anhang 2: DATENERHEBUNGSBOGEN (Krankenakte)

Pat.-Nr. _____			
A Persönliche Angaben			
A 10	Geschlecht:	männlich	weiblich
A 20	Alter in Jahren	_____	Jahre
A 30	Alter beim Unfall	_____	Jahre
A 40	Beruf	_____	
B Vorgeschichte			
B 10	Vorschaden	nein	ja
B 20	Art des Vorschadens	_____	
B 30	Jahre vor Unfall:	_____	Jahre
B 40	MdE vor Unfall	_____	%
C Unfalldaten			
C 10	Unfalldatum	___/___/___	vor _____ Jahren
C 20	Unfallzeit	_____	. _____ Uhr
C 30	Unfallort	_____	
C 31	Arbeitsstelle	_____	
C 32	Wohnung	_____	
C 33	Verkehrsunfall	_____	
C 34	Sportunfall	_____	
C 35	_____	_____	
C 40	Unfallursache	_____	
C 41	Sturz	_____	
C 42	Überrolltrauma	_____	
C 43	Einklemmung, Quetschung	_____	
C 44	Auto	_____	
C 45	Motorrad	_____	
C 46	_____	_____	
C 50	Unfallhergang	_____	
D Klinischer Verlauf extern			
D 10	Vorbehandlung in externer Klinik	nein	ja, in
D 20	Dauer der Vorbehandlung	_____	Tage
D 40	Auswärtige Therapie:	_____	

E-O Klinischer Verlauf BGU Tübingen**E Allgemeines**

E 10 Zeit Unfall --> Aufnahme _____ Tage

E 20 Diagnose Monotrauma Polytrauma

F Fußverletzungen

F 10 verletzte Seite rechts links

F 20 + F 30 Frakturen (Form):

F 21 Keine

F 22 Calcaneus _____

F 23 Talus _____

F 24 Os naviculare _____

F 25 Os cuboideum _____

F 26 Os cuneiforme I _____

F 27 Os cuneiforme II _____

F 28 Os cuneiforme III _____

F 29 Metatarsale _____

F 30 Phalanx _____

F 40 offene Fraktur nein ja _____

F 50 Fragmentdislokation nein ja _____

F 60 Luxationen

F 61 Keine

F 62 Os naviculare _____

F 63 Os cuboideum _____

F 64 Os cuneiforme _____

F 65 Chopart-Gelenk _____

F 66 Lisfranc-Gelenk _____

G Weichteilverletzung

G 10 Keine

G 20 Schwellung minimal mittel maximal

G 30 Hämatom minimal mittel maximal

G 40 Blasenbildung nein ja _____

G 50 Gefäßverletzung nein ja _____

G 60 Nervenverletzung nein ja _____

G 70 Bandverletzung nein ja _____

G 80 Muskelverletzung nein ja _____

H Begleitverletzungen

H 10	Keine	
H 20	Untere Extremität:	
H 21	Tibia, gleichseitig	
H 22	Tibia, gegenseitig	
H 23	Fibula, gleichseitig	
H 24	Fibula, gegenseitig	
H 25	Knie, gleichseitig	
H 26	Knie, gegenseitig	
H 30	Becken	_____
H 40	Abdomen	_____
H 50	Wirbelsäule	_____
H 60	Thorax	_____
H 70	Obere Extr.	_____
H 80	Schädel	_____

J-K Therapie (frühe)**J Konservative Therapie**

J 10	Konservativ nach _____	Tagen		
J 20	Hochlagerung			
J 30	Gipsfixation	Liegegips	_____	Wochen
J 40	Gipsfixation	Gehgips	_____	Wochen

K Operative Therapie

K 10	Operativ	nach _____	Tagen	
K 20 - 40	Maßnahmen			
K 20	geschlossene Reposition			
K 21	offene Reposition			
K 22	Entfernung von Knochenteilen			
K 25	percutane Kirschnerdrähte			
K 26	offene Kirschnerdrähte			
K 27	Spongiosaschraube			
K 28	Fixateur externe			
K 29	Fascienspaltung			
K 30	Spongiosaplastik			
K 31	Gipsfixation	Liegegips	_____	Wochen
K 32	Gipsfixation	Gehgips	_____	Wochen

L Therapie (spätere)

- L 10 Therapie (spätere) nach _____ Tagen
- L 11 Keine
- L 12 Meshgraft
- L 13 Knochenresektion
- L 14 Spongiosaplastik
- L 15 Fascienspaltung
- L 16 Stabilisierung von Osteosynthesematerial
- L 17 Arthrodesse _____

- L 20 Entfernung Osteosynthesematerial
- L 21 Keine Osteosynthese
- L 22 entfernt nach _____ Tagen
- L 23 teilweise entfernt nach _____ Tagen, belassen: _____
- L 24 nicht entfernt
- L 25 nicht bekannt

M Komplikationen

- M 10 Keine
- M 20 Infektion
- M 30 Kompartmentsyndrom US
- M 40 Kompartmentsyndrom Fuß
- M 50 gestörte Wundheilung
- M 60 Durchblutungsstörungen
- M 70 Neurologische Störungen

N Rehabilitation

- N 10 Krankengymnastik
- N 20 Gangschulung
- N 30 orthopädische Verordnungen
- N 31 Kompressionsstrümpfe
- N 32 Einlagen
- N 33 orthopädische Schuhe

O Sonstiges

- O 10 Krankenhaustage _____
- O 20 _____

Pat.-Nr. _____

1. Unfallhergang

1.1 Was für einen Unfall haben Sie erlitten ?

Arbeitsunfall

Sturz aus _____ Meter Höhe

Einklemmung in _____

Überrollen des Fußes durch _____

Autounfall

Frontalzusammenstoß mit _____

Seitenaufprall mit _____

Fahrer Beifahrer Rückbank

angeschnallt nicht angeschnallt

PKW-Marke _____ Modell _____ BJ _____

Motorradunfall

Zusammenstoß mit _____

Fahrer Sozus

Fahrradunfall

Sportunfall _____

Sonstiger Unfall _____

2. Schmerzen

2.1 Bestehen Schmerzen im Bereich des ehemals verletzten Fußes ?

vollständige Schmerzlosigkeit

sehr leichte und intermittierende Schmerzen, die eine normale Tätigkeit nicht verhindern

Schmerzen nur nach dem Gehen, verschwinden schnell in Ruhe

starke, aber erträgliche Schmerzen mit beschränkter Berufsausübung

starke Schmerzen beim Gehen, die die Berufsausübung verhindern

sehr starke Schmerzen, die den Schlaf verhindern

sehr starke ständige Schmerzen

2.2 Haben Sie in bestimmten Situationen Schmerzen ?

besonders morgens nach dem Aufstehen
besonders abends
bei Wetterumschwüngen
beim Stehen
in der Kälte
in der Wärme
beim Heben von schweren Lasten

2.3 Wo bestehen diese Schmerzen ?

2.4 Haben Sie Schmerzen im nicht verletzten Fuß ?

Nein
Ja und zwar folgende:

3. Gang

3.1 Wie gut können Sie am Stück gehen ?

mehr als 10 Kilometer ohne Beschwerden
zwischen 5 und 10 Kilometer
zwischen 1 und 5 Kilometer
zwischen 500 Meter und 1 Kilometer
weniger als 500 Meter

3.2 Haben Sie ein unsicheres Gefühl beim Gehen ?

auf unebenen Böden
beim Treppensteigen
ohne besonderes Schuhwerk (Einlagen, Strümpfe usw.)
beim Barfußgehen
im Dunkeln

4. Steifheit der Fußgelenke, Schwellneigung, Gefühlsstörungen

4.1 Verspüren Sie Steifheit der Fußgelenke ?

Nein
selten
ab und zu, z.B. bei: _____
immer

Wo verspüren Sie diese Steifheit ?

4.2 Besteht eine Schwellneigung im Bereich des Fußes?

Nie
besonders nach langem Stehen
besonders abends
besonders morgens
nach längerer Belastung
immer (auch in Ruhe)

4.3 Haben Sie Gefühlsstörungen im Fuß ?

Nein
Ameisenlaufen
Kribbeln
Taubheitsgefühl

5. Gehhilfen

5.1 Welche Gehhilfen benutzen Sie ?

Keine
orthopädische Strümpfe
Einlagen und zwar: _____
orthopädische Schuhe
Stock
Krücken

5.2 Wann benutzen Sie diese Gehhilfen ?

immer
nur bei der Arbeit
nur in meiner Freizeit

6. Soziales

6.1 Beruf

erlernter Beruf _____

ausgeübter Beruf _____

Ist Ihre Erwerbsfähigkeit durch die Verletzung dauernd vermindert ?

Nein Ja, MdE _____%

Mußten Sie Ihren Beruf wegen der Verletzung wechseln ?

Nein

Nein, aber es wurden folgende Maßnahmen von Seiten des Betriebes getroffen: _____

Ja, Beruf vor Unfall: _____

Beruf heute: _____

Kommen Sie in Ihrem jetzigen Beruf zurecht ?

Ja Nein, weil _____

6.2 Freizeit / Hobbys

Betreiben Sie Sport ?

- Nein
- Radfahren
- Laufen
- Schwimmen
- Wandern

Gibt es Aktivitäten, die Sie seit dem Unfall nicht mehr ausüben können ?

- Nein
- Ja und zwar : _____

7. Vorgeschichte

7.1 Hatten Sie schon vor dem Unfall Fußbeschwerden ?

- Nein
- Ja und zwar _____

7.2 Wurden bei Ihnen vor dem Unfall Fußdeformitäten festgestellt ?

- | | |
|----------|-----------|
| Nein | Hohlfuß |
| Plattfuß | Spreizfuß |

8. Abschließende Betrachtung

8.1 Wie sind Sie mit der Behandlung allgemein zufrieden ?

- sehr zufrieden
- zufrieden
- unzufrieden

8.2 Wie sind Sie mit Ihrem Behandlungsergebnis zufrieden ?

- sehr zufrieden
- zufrieden
- unzufrieden

8.3 Was stört Sie jetzt noch am meisten ?

8.4 Wie sieht Ihr Gesamturteil aus ?

- | | |
|--------------|-------------|
| sehr gut | ausreichend |
| gut | mangelhaft |
| befriedigend | schlecht |

Anhang 4: PROTOKOLL KLINISCHE UNTERSUCHUNG

Pat.-Nr. _____	
Verletzter Fuß ist	rechts links
verletzt / gesund	/
<u>Allgemeinzustand</u>	
altersentsprechend	
nicht altersentsprechend _____	
Größe	_____ cm
Gewicht	_____ kg
<u>1. Weichteile: Inspektion und Palpation</u>	
1.1 Druck	
/	kein Schmerz
/	leichter Schmerz ---> _____
/	starker Schmerz ---> _____
1.2 Narben	
/	keine
/	mit der Unterlage verschieblich
/	nicht verschieblich
/	breites Keloid
/	reizlos
/	schmerzempfindlich
/	Taubheitsgefühl
1.3 Schwellung	
/	keine
/	leicht ---> _____
/	deutlich ---> _____
1.4 Sensibilität	
/	intakt
/	Hypästhesie
/	Dysästhesie

1.5 Durchblutung

Pulse	rechts	links		
A. tibialis post.			+	vorhanden
A. dorsalis pedis			(+)	abgeschwächt
			-	fehlt

Rekapillarisation
/ bis 2 Sekunden
/ über 2 Sekunden

1.6 Haut

/ normale Farbe
/ blaß
/ livide
/ zyanotisch
/ gerötet
/ braun verfärbt
/ normale Feuchtigkeit
/ trocken
/ feucht
/ normale Temperatur
/ warm
/ kalt

1.7 Reflexe

/ Patellarsehnenreflex
/ Achillessehnenreflex

1.8 Sonstiges

/ Beschwiellung der Fußsohle _____
/ Fistelbildung _____
/ Ulcera _____
/ _____

2. Bewegungsausmaß und Umfänge (nach der Neutral – 0 – Methode)

	Rechts			Links		
Hüftgelenke:						
Streckung / Beugung						
Abspreizen / Anführen						
Drehung auswärts / einwärts (Hüftgelenk 90° gebeugt)						
Drehung auswärts / einwärts (Hüftgelenk gestreckt)						
Kniegelenke:						
Streckung / Beugung						
Obere Sprunggelenke:						
Heben / Senken des Fußes						
Untere Sprunggelenke: (Bruchteile der normalen Beweglichkeit)						
Fußaußenrand heben / senken						
Abduktion / Adduktion						
Zehngelenke: (Bruchteile der normalen Beweglichkeit)						
Umfangmaße in cm:						
20 cm oberhalb innerem Knie-Gelenkspalt						
10 cm oberhalb innerem Knie-Gelenkspalt						
Kniescheibenmitte						
15 cm unterhalb innerem Knie-Gelenkspalt						
Unterschenkel, kleinster Umfang						
Knöchelumfang						
Ristumfang über dem Kahnbein						
Umfang Vorfußballen						
Beinlänge in cm: (Spina iliaca ant. sup. -> Malleolus lat.)						

3. Statik (Stehanalyse)

3.1 Zweibeinstand

normal
Genu valgum
Genu varum
Dysmetrie _____

3.2 Einbeinstand

/ keine Probleme
/ unsicher
/ weniger als 10 Sekunden möglich
/ nicht möglich

3.3 Zehenstand (zweibeinig)

keine Probleme
unsicher
schmerzhaft
nicht möglich

3.4 Hackenstand (zweibeinig)

keine Probleme
unsicher
schmerzhaft
nicht möglich

3.5 In die Hocke gehen

keine Probleme
schmerzhaft
nur mit Anheben rechter linker Ferse möglich
nicht möglich

4. Dynamik (Ganganalyse)

4.1 Normaler Gang

barfuß **beschuh**

/

/

unauffällig

/

/

leichtes Hinken

/

/

schweres Hinken

/

/

Schönhinken

/

/

Verkürzungshinken

/

/

Lähmungshinken

/

/

normale Schrittlänge

/

/

verkürzte Schrittlänge

4.2 Zehengang

barfuß **beschuh**

/

/

gut möglich

/

/

unsicher

/

/

schmerzhaft

/

/

nicht möglich

4.3 Hackengang

barfuß **beschuh**

/

/

gut möglich

/

/

unsicher

/

/

schmerzhaft

/

/

nicht möglich

4.4 medialer Kantengang

barfuß **beschuh**

/

/

gut möglich

/

/

unsicher

/

/

schmerzhaft

/

/

nicht möglich

4.5 lateraler Kantengang

barfuß **beschuh**

/

/

gut möglich

/

/

unsicher

/

/

schmerzhaft

/

/

nicht möglich

b) **laterale Aufnahme**

Talonavicular	_____	_____	_____
Calcaneocuboidal	_____	_____	_____
Navi/Cun I	_____	_____	_____
Cun II / Meta II	_____	_____	_____
Cun I / Meta I	_____	_____	_____

c) Ausziehungen _____
Randwülste _____
Gelenkstruktur verwaschen _____
Entrundung der Gelenkfläche _____
subchondrale Sklerosierung der Spongiosa _____

Arthrosegrad nicht beurteilbar
Grad 0 _____
Grad I _____
Grad II _____
Grad III _____
Grad IV _____

Arthrodese nein ja _____
Stufenbildung (lat.) nein ja _____

Kalksalzgehalt normal
lokal sklerosiert _____
generalisiert sklerosiert◇ _____

Fußlänge verletzt _____ cm
gesund _____ cm
seitengleich ja nein ◇ Abweichung ____ mm
Fußverdrehung nein ja, nach _____

Längsgewölbe verletzt _____ cm
gesund _____ cm
Ratio Länge:Höhe verletzt = ____
Ratio Länge:Höhe gesund = ____
seitengleich normal
nicht beurteilbar
seitengleich abgeflacht
seitengleich erhöht
verletzt abgeflacht
verletzt erhöht
gesund abgeflacht
verletzt erhöht

5. Verhältnis Isthmus / Vorfußbreite

Isthmusbreite	verletzt ____ cm	gesund ____ cm
Vorfußbreite	verletzt ____ cm	gesund ____ cm
Verhältnis verletzt:	____ zu 1;	Verhältnis gesund: ____ zu 1
1/3 zu 1	normal	verletzt gesund
<1/3 zu 1	(Pes planus)	verletzt gesund
>1/3 zu 1	(Pes excavatus)	verletzt gesund

6. Achsenverhältnisse

Mittelachse durch	verletzt ____ /	gesund ____	Zehe verlängert
normal	verletzt	gesund	
Rückfuß-Varus	verletzt	gesund	
Rückfuß-Valgus	verletzt	gesund	

7. Fußlänge

seitengleich			
geringe Seitendifferenz;	verletzte Seite	länger/	kürzer
ausgeprägte Seitendifferenz;	verletzte Seite	länger/	kürzer

Danksagung

Mein Dank gilt Herrn Professor Dr. med. Franz Maurer für die Überlassung des Themas, die freundliche Unterstützung sowie die wertvollen Hinweise bei der Abfassung dieser Arbeit.

Bei Herrn Dr. med. Peter de Zwart bedanke ich mich für seine Unterstützung bei der Beurteilung der Röntgenbilder und der Auswertung der Untersuchungsergebnisse.

Der Firma Konrad Weinmann Präzisions-Drehteile in Gosheim danke ich für die Hilfe bei der Fertigung des Pedoskopes und des Eichzylinders.

Bei meinen Eltern bedanke ich mich für die orthographische Korrektur meiner Arbeit.

Knut Magne Kolstadbraaten danke ich für seine Mithilfe bei formalen Fragen.

Bei Frau Keßler und Frau Ott bedanke ich mich für ihre Unterstützung beim organisatorischen Teil der Arbeit.

Lebenslauf

Name: Ulrich Johannes Spreng
Geburtsdatum: 23. Juni 1972
Geburtsort: Tuttlingen

Eltern: Vater: Gerold Spreng, Realschulrektor a.D.
Mutter: Gisela Spreng, geb. Bachmann, Hausfrau

Schulausbildung: 1978-1982 Grundschule Gosheim
1982-1984 Realschule Gosheim-Wehingen
1984-1991 Gymnasium Spaichingen (Juni 1991 Abitur)

Ausbildung 1991-1994 duales Studium an der Berufsakademie
Schwenningen und praktische Ausbildung
bei der Kreissparkasse Tuttlingen
30.09.1994 Prüfung zum Diplom-Betriebswirt (BA)

Zivildienst 1995-1996 Rettungssanitäter DRK Rottweil

Studium April 1996 Beginn Studium der Humanmedizin an der
Universität Tübingen
April 1998 Ärztliche Vorprüfung
14.04.1999 Erstes Staatsexamen
August 1999-
Juni 2000 DAAD-Stipendium für ein Akademisches
Jahr an der Universität Oslo, Norwegen
10.04.2002 Zweites Staatsexamen
09.05.2003 Drittes Staatsexamen