

Aus der
Universitätsklinik für Neurochirurgie
Neurochirurgie

**Persistierender Tinnitus nach Vestibularisschwannom-
Operationen: Klinische und bildgebende Hinweise
auf Neuroplastizität**

**Inaugural-Dissertation
zur Erlangung des Doktorgrades
der Medizin**

**der Medizinischen Fakultät
der Eberhard Karls Universität
zu Tübingen**

**vorgelegt von
Trakolis, Leonidas**

2020

Dekan: Professor Dr. B. Pichler

1. Berichterstatter: Professor Dr. M. Tatagiba
2. Berichterstatter: Professor Dr. H. Löwenheim

Tag der Disputation: 14.08.2020

Inhalt

1.	Einleitung.....	8
1.1	Sporadische Vestibularisschwannome.....	9
1.2	Operative Therapie der Vestibularisschwannome.....	11
1.3	Pathophysiologie des VS-assoziierten Tinnitus.....	12
1.4	Zentrale Neuroplastizität als Ursache des Tinnitus.....	14
1.5	Zielsetzung der vorliegenden Arbeit	15
2.	Material und Methoden.....	17
2.1	Studie 1 zu den klinischen Prädiktoren des postoperativen Tinnitus nach VS-Resektion.....	17
2.1.1	Patienten	17
2.1.2	Klinische Evaluation der VS Patienten.....	18
2.1.3	Klassifizierung der Hörminderung.....	18
2.1.4	Klassifizierung der Tumorgröße	19
2.1.5	Statistik.....	20
2.2	Studie 2 zu volumetrischen Änderungen bei persistierendem Tinnitus nach VS-Resektion.....	20
2.2.1	Patienten	20
2.2.2	Klinische Evaluation der VS Patienten.....	21
2.2.3	MRT Daten und Bearbeitung.....	21
2.2.4	Surface-based morphometry (SBM).....	21
2.2.5	Statistik.....	23
3.	Ergebnisse	25
3.1	Studie 1 zu den klinischen Prädiktoren des postoperativen Tinnitus nach VS-Resektion.....	25
3.1.1	Klinische Unterschiede in VS-Patienten mit und ohne postoperativen Tinnitus	25
3.1.2	Verhältnis zwischen prä- und postTN in VS Patienten	26
3.1.3	Verhältnis zwischen Hörvermögen und postoperativen Tinnitus (postTN).....	27
3.2	Studie 2 zu volumetrischen Änderungen bei persistierendem Tinnitus nach VS Resektion.....	31
3.2.1	Charakteristika der Patientenkohorte.....	31
3.2.2	Volumetrische Änderungen aufgrund einer präoperativen Hörminderung.....	34
3.2.3	Volumetrische Änderungen aufgrund eines präoperativen Tinnitus.....	34
3.2.4	Volumetrische Änderungen bei postoperativ persistierenden Tinnitus.....	34

4.	Diskussion.....	37
4.1	Evolution des VS-assozierten Tinnitus nach der Tumorresektion.....	37
4.2	Abhängigkeit der postoperativen Sistierung des VS-assozierten Tinnitus vom Funktionserhalt	38
4.3	Hinweise auf einen peripheren Ursprung des VS-assozierten Tinnitus	40
4.4	Hinweise auf einen zentralen Ursprung des VS-assozierten Tinnitus.....	42
4.5	Übergang zwischen peripherem zu zentralem Tinnitus – zentrale Neuroplastizität..	42
4.6	Beitrag zum Verständnis der Pathophysiologie des Tinnitus	48
4.7	Auswirkungen auf die Patientenversorgung.....	50
4.8	Limitationen der Studien.....	52
5.	Zusammenfassung.....	53
6.	Literaturverzeichnis.....	55
7.	Erklärung zum Eigenanteil.....	74
8.	Veröffentlichungen	75
9.	Danksagung	76
10.	Lebenslauf	Fehler! Textmarke nicht definiert.

Abbildungsverzeichnis

Abbildung 1: Automatisierte Atlas-Registrierung	23
Abbildung 2: Verhältnis zwischen dem postoperativen Tinnitus und der Entwicklung des Hörvermögens nach der Operation (gemäß Trakolis et al., 2018).	29
Abbildung 3: Anatomische Lokalisation der signifikanten volumetrischen Änderungen in Patienten mit VS-assoziierten Tinnitus	36
Tabelle 1: Klassifizierung der Tumorgröße nach Hannover	10
Tabelle 2: Klassifizierung nach Hörentwicklung	19
Tabelle 3: Klassifizierung der Tumorgröße nach Koos	19
Tabelle 4: Klinische Unterschiede zwischen Patienten ohne (postTN-) und mit postoperativen (post+TN) Tinnitus (gemäß Trakolis et al., 2018).....	26
Tabelle 5: Verhältnis zwischen prä- (preTN) und postoperativen (postTN) Tinnitus (gemäß Trakolis et al., 2018).	27
Tabelle 6: Verhältnis zwischen Hörvermögen und postoperativen Tinnitus (postTN) (gemäß Trakolis et al., 2018).	28
Tabelle 7: Verhältnis zwischen einem postoperativen Tinnitus und der Erhaltung des N. cochlearis	30
Tabelle 8: Ergebnis der binären logistischen Regression bzgl. der Prädiktoren eines postoperativen Tinnitus nach VS-Operation.....	31
Tabelle 9: Charakteristika der Patientenkohort in Studie 2	33
Tabelle 10: Studien über die Tinnitus-assoziierte Größenzunahme in frontotemporalen Netzwerken	44

Abkürzungsverzeichnis

AEP akustisch evozierte Potenziale

CNR Nervus cochlearis-Resektion

CSF cerebrospinal fluid (Liquor)

dmPFC dorsomedialer prefrontaler Kortex

GM graue Substanz (grey matter)

GR Gartner & Robinson

HNO Hals-Nasen-Ohren

IOM intraoperatives Monitoring

MANOVA multivariate Varianzanalyse

MEP motorisch evozierte Potenziale

OR Odds-Ration (Quotenverhältnis)

postopTN postoperativer Tinnitus

preopHI präoperatives Hörvermögen

preopTN präoperativer Tinnitus

PTA Pure-Tone-Audiogramm

ROI Region-of-Interest

SBM Surface-basierte Morphometrie

SD Standardabweichung

SEP sensorisch evozierte Potenziale

SDS Sprachdiskriminationstest

susTN persistierender Tinnitus

VBM Voxel-basierte Morphometrie

vmPFC ventromedialer prefrontaler Kortex

VS Vestibularisschwannom

WM weiße Substanz (white matter)

ZNS zentrales Nervensystem

1. Einleitung

Vestibularisschwannome (VS) sind gutartige Tumore des VIII. Hirnnervs, die meistens durch rezidivierende Hörstürze oder eine progrediente Hörminderung auf dem betroffenen Ohr auffällig werden. Bei 63-75% der Patienten kommt es zu einem sogenannten Tinnitus (Myrseth *et al.*, 2007; Kameda *et al.*, 2010; Naros *et al.*, 2017) und bei 10% der Patienten mit VS ist der Tinnitus das führende Symptom (Moffat *et al.*, 1998). Zu den weiteren Symptomen der Vestibularisschwannome gehören Gleichgewichtsstörungen, Schwindel, Schluckstörungen sowie eine Beeinträchtigung des N. trigeminus (Schmerzen, Spasmen oder Hypästhesien) (Matthies and Samii, 1997). Therapie der Wahl ist in den meisten Fällen eine mikrochirurgische Entfernung des Tumors im Rahmen eines chirurgischen Eingriffes (Tatagiba *et al.*, 2014). Angesichts der Biologie der Erkrankung ist eine Erhaltung der Hörfunktion, abhängig von der präoperativen Tumorgroße, nicht immer möglich (Samii, Gerganov and Samii, 2008). Meist kommen die Patienten im Alltag problemlos ohne Einschränkungen der Lebensqualität zurecht, können aber durch nicht-invasive (z.B. Hörgeräte) und invasive (z.B. das auditorische Hirnstammimplantat) Maßnahmen unterstützt werden (Matthies *et al.*, 2000). Im Gegensatz hierzu entzieht sich der Tinnitus bisher jeglicher Therapie (Baguley, McFerran and Hall, 2013). Eine Operation verbessert einen präoperativ bestehenden Tinnitus in ca. 50% der Fälle, bei einem Teil der Patienten tritt jedoch postoperativ ein neuer Tinnitus auf (Kameda *et al.*, 2010). Die Lebensqualität der Patienten wird durch den Tinnitus soweit eingeschränkt, dass eine Assoziation zu Suiziden und Suizidversuchen diskutiert wird (Turner, Windfuhr and Kapur, 2007; Langguth *et al.*, 2011). Versuche, den Tinnitus medikamentös, operativ oder durch auditorische Reizung zu therapieren, vermochten die Symptomatik nur geringgradig zu beeinflussen (Baguley, McFerran and Hall, 2013). Die Pathophysiologie des VS-assoziierten Tinnitus ist bisher noch gänzlich ungeklärt (Baguley, McFerran and Hall, 2013) und wird von bisherigen Studien nur unzureichend adressiert (O'Connor, France

and Morrison, 1981; Sahley, Nodar and Musiek, 1997; Møller, 2003; Susan E Shore, Roberts and Langguth, 2016).

1.1 Sporadische Vestibularisschwannome

Vestibularisschwannome sind primär gutartige Tumoren des N. vestibularis, (Demetriades *et al.*, 2010). In den meisten Fällen treten sie inzidentell auf (sporadische Vestibularisschwannome) oder als sekundäre Tumormanifestation im Rahmen einer Neurofibromatose (Tos, Charabi and Thomsen, 1998). Im zweiten Fall sind sie häufig beidseitig (bilateral) anzutreffen. Vestibularisschwannome machen etwa 6-7 % der intrakraniellen Tumoren bei Erwachsenen und 80-90% der Kleinhirnbrückenwinkelprozesse (Brackmann and Bartels, 1980; Tos, Charabi and Thomsen, 1998) aus. Eine klare Ursache für sporadische Vestibularisschwannome ist bis dato nicht identifiziert worden. Die Entwicklung der Vestibularisschwannome ist üblicherweise in 3 Phasen eingeteilt: Die Symptomatik beginnt zunächst mit einer vorübergehenden Schwindelsymptomatik durch die Irritation des N. vestibularis. Nach einigen Monaten oder Jahren kommt es zu rezidivierenden Hörstürzen und bei weiterem Wachstum des Tumors können Hörverlust, Gleichgewichtstörungen, Gangstörungen, Trigeminaffektion und Schwindel hinzukommen (Matthies and Samii, 1997). Bei 10% der Patienten ist der Tinnitus das führende Symptom (Moffat *et al.*, 1998). Bei größeren Vestibularisschwannomen kann es zu einer Hirnstammkompression und einer Verlagerung des IV. Ventrikels kommen mit konsekutivem Liquoraufstau. Da der N. facialis sehr robust ist, tritt eine Fazialisparese erst relativ spät auf und ist daher prognostisch ein schlechtes Zeichen für die Funktion des Nervs nach einer Tumorresektion (Samii and Matthies, 1995; Gharabaghi *et al.*, 2007; Samii, Gerganov and Samii, 2008). Die meisten Vestibularisschwannome werden nach rezidivierenden Hörstürzen mittels MRT Untersuchung des Neurokraniums diagnostiziert. Die Tumorgöße wird nach der Hannover-Klassifizierung in 6 Kategorien eingeteilt (T1-T4b)

(Matthies and Samii, 1997) (**Tabelle 1**). Eine weitere Klassifizierung ist diese von Koos(Erickson *et al.*, 2019), die später erwähnt wird.

Tabelle 1: AKN Klassifikation nach Hannover-Klassifizierung

Klassifikation	Beschreibung
T1	rein intrameataler Tumor
T2	intra- und extrameataler Tumoranteil
T3a	Tumor füllt die cerebellopontine Zisterne
T3b	Tumor erreicht den Hirnstamm
T4	Tumor komprimiert den Hirnstamm
T4b	Tumor verlagert den Hirnstamm und den vierten Ventrikel

Vestibularisschwannome sind primär langsam-wachsende gutartige Tumore des N. vestibularis, obwohl in seltenen Fälle von einer Malignisierung berichtet wird (Demetriades *et al.*, 2010). Die Therapie der Wahl hängt von verschiedenen Faktoren ab und kann eine mikrochirurgische Resektion, ein konservatives Vorgehen oder eine Bestrahlung (oder Kombination davon) sein. Bei kleineren Tumoren (z.B. T1 oder T2) wird in der Regel ein konservatives Vorgehen entschieden (Wait-and-See). Bei größeren Tumoren, die gegebenenfalls den Hirnstamm erreicht haben, besteht in der Regel die Indikation zur mikrochirurgischen Resektion oder Bestrahlung. Eine mikrochirurgische komplette Resektion führt bei den meisten Patienten zu einer Ausheilung der Erkrankung (Samii, Gerganov and Samii, 2008). Da der Tinnitus durch die Irritation des N. cochlearis stammt, wirkt hier die Bestrahlung eher negativ auf dessen Entwicklung (Park *et al.*, 2014). Eine mikrochirurgische Resektion birgt wiederum das Risiko einer Verschlechterung des Hörvermögens. Eine Bestrahlung führt initial zu keiner Verschlechterung des Hörvermögens, allerdings wird häufig eine sekundäre Verschlechterung beobachtet (Dade Lunsford *et al.*, 2005; Timmer *et al.*, 2009).

1.2 Operative Therapie der Vestibularisschwannome

Die Indikation zu einer mikrochirurgischen Resektion besteht bei Patienten mit einem größenprogredienten Tumor und einer Hirnstammkompression. Weitere Indikationen zur Operation sind VS bei jüngeren Patienten oder eine ausgeprägte Schwindelsymptomatik (Matthies and Samii, 1997). Zur operativen Entfernung des Vestibularisschwannoms stehen drei Zugänge zur Verfügung: transtemporal, translabyrinthär und retrosigmoidal. In unserer Klinik werden Vestibularisschwannome über einen retrosigmoidalen Zugang operiert. Der retrosigmoidale Zugang erlaubt eine breite und direkte Exposition des Kleinhirnbrückenwinkels und die Entfernung von Tumoren aller Größen T1 bis T4b. Durch diesen Zugang ist darüber hinaus ein Hörerhalt prinzipiell möglich, was z.B. durch einen translabyrinthären Zugang nicht möglich ist (Tatagiba *et al.*, 1992, 2014; Feigl *et al.*, 2014). Eine mikrochirurgische Resektion über einen retrosigmoidalen Zugang erfolgt in der Regel intraoperativ unter kontinuierlichem elektrophysiologischem Monitoring (IOM) mittels sensorisch, motorisch und akustisch evozierter Potenziale (SEPs, MEPs, AEPs). Im Falle eines T4 Tumors nach Hannover Klassifizierung werden zusätzlich die kaudalen Hirnnerven miteingeschlossen (Acioly, Gharabaghi and Carvalho, 2011). Kleinere Tumore (T1 oder T2) werden in Rückenlagerung entfernt, größere Tumore (T3 oder T4) in halbsitzender Lagerung operiert. Die Schnittführung erfolgt retroaurikulär und ist ca. 10cm lang. Bei jüngeren Patienten und Kinder wird eine osteoplastische Kraniotomie angestrebt, bei älteren eine osteoklastische Kraniektomie um eine Sinusverletzung bei adhärenter Dura zu vermeiden (Tatagiba *et al.*, 2014). Bei intrameatalen Vestibularisschwannomen erfolgt die Tumorentfernung durch eine Eröffnung und Dekompression des inneren Gehörgangs. Auch bei größeren Tumoren gelingt in der Regel eine vollständige Tumorsektion mit anatomischen Erhalt des N. facialis (Samii, Gerganov and Samii, 2008). Das Hörvermögen wird am besten bei Patienten mit kleineren Tumoren (T1 und T2) erhalten (Gharabaghi *et al.*, 2007; Samii, Gerganov and Samii, 2008). Die Schonung des Labyrinths

spielt eine wichtige Rolle bei dem Erhalten des postoperativen Hörvermögens (Tatagiba *et al.*, 1992).

1.3 Pathophysiologie des VS-assoziierten Tinnitus

Die Pathophysiologie des VS-assoziierten Tinnitus ist bisher noch nicht gänzlich geklärt (Baguley, McFerran and Hall, 2013). Man geht jedoch im Allgemeinen von einer ähnlichen Pathophysiologie wie beim idiopathischen Tinnitus aus (Naros *et al.*, 2017). Diskutiert werden sowohl ein peripherer als auch ein zentraler Ursprung des Tinnitus (Moffat *et al.*, 1998; Myrseth *et al.*, 2007; Lloyd *et al.*, 2010). Bei einem peripheren Ursprung soll eine Schädigung der Cochlea (z.B. durch ein Knalltrauma) oder des N. cochlearis (z.B. durch ein Vestibularisschwannom) zu einer Störung der Signaltransmission zum Hirnstamm führen. Diese Fehlsignale werden vom ZNS schließlich als Pfeifen oder Rauschen fehlinterpretiert, sodass der Sinneseindruck eines Tinnitus entsteht (Møller, 2003). Für eine periphere Ursache des VS-assoziierten Tinnitus sprechen die Tatsachen, dass die operative Entfernung des Tumors oder die Verbesserung des Hörens (z.B. durch ein Hörgerät oder durch ein Cochlea-Implantat) einen Tinnitus verbessern können (Ramakers *et al.*, 2017). Gleichzeitig deuten Forschungsergebnisse auf eine maladaptive Neuroplastizität als zentrale Ursache des Tinnitus hin (Saunders, 2007). Hierbei wird davon ausgegangen, dass eine Schädigung der Cochlea oder N. cochlearis zu neuroplastischen Veränderungen in den nachfolgenden Synapsen führt, welche eine Hyperexzitabilität und damit störende Ohrgeräusche verursachen können (Schaette and McAlpine, 2011; Roberts, Bosnyak and Thompson, 2012; Baguley, McFerran and Hall, 2013). Hinweise hierfür ergeben sich aus der elektrophysiologischen Evaluation dieser Patienten mit Hilfe der akustisch evozierten Potentiale (AEPs) (Schaette and McAlpine, 2011; Roberts, Bosnyak and Thompson, 2012) und mittels der MRT-basierten Diffusionsbildgebung (engl. diffusion tensor imaging, DTI) (Sedley *et al.*, 2015). Unterstützt werden diese Beobachtungen durch die Tatsache, dass die Durchtrennung des N. cochlearis

bei einer operativen Entfernung eines Vestibularisschwannoms häufig zu keiner Besserung des Tinnitus führt (Kameda *et al.*, 2010; Bell *et al.*, 2016).

Diese scheinbare Dichotomie kann aufgelöst werden, wenn man beide Hypothesen zur Pathophysiologie des Tinnitus als zeitliches Kontinuum betrachtet. In der initialen Phase führt eine Schädigung der Cochlea oder des N. cochlearis durch nicht-funktionale Signale zum Sinneseindruck eines Tinnitus. Als Folge dieser kontinuierlichen Störung des Signal-Rausch-Verhältnisses kommt es auf Ebene des Hirnstamms und der Hörrinde zu einer synaptischen Hyperexzitabilität, welche schließlich in der chronischen Phase in neuroplastischen Veränderungen resultiert (Saunders, 2007). Nach Chronifizierung emanzipiert sich der Sinneseindruck folglich von den peripheren Eingangssignalen, sodass man auch von Phantom-Ohrgeräuschen spricht, was die Ähnlichkeit zur Pathophysiologie der Phantomschmerzen unterstreichen soll (Møller, 2003).

Der VS-assoziierte Tinnitus ist eine der wenigen Situationen, bei denen die auslösende Ursache bekannt und tatsächlich kausal therapierbar ist (Baguley, McFerran and Hall, 2013; Langguth *et al.*, 2013). Ein Vestibularisschwannom soll durch Ischämie, biochemische Prozesse (O'Connor, France and Morrison, 1981) oder durch tumorbedingte Kompression (Sahley, Nodar and Musiek, 1997; Møller, 2003) zu einer Schädigung und zu einer Dysfunktion des N. cochlearis führen (Møller, 2003; Baguley *et al.*, 2006; Han *et al.*, 2009). In der Tat konnte unsere Arbeitsgruppe kürzlich eine positive Korrelation zwischen Hörminderung und dem Auftreten von Tinnitusbeschwerden bei Vestibularisschwannompatienten darstellen (Naros *et al.*, 2017). Bemerkenswerterweise zeigte sich ein kompletter Hörverlust präventiv für die Entwicklung eines Tinnitus (Nondahl *et al.*, 2011; Chovanec *et al.*, 2015; Naros *et al.*, 2017). Sofern noch keine Chronifizierung des Tinnitus aufgetreten ist, sollte eine Resektion des Tumors zu einem Sistieren des Tinnitus führen. In der Tat zeigen verschiedene Studien, dass die Entfernung des VS eine Besserung der Tinnitusbeschwerden verursacht (Ruckenstein *et al.*, 2001; Baguley and Atlas,

2007; Blasco and Redleaf, 2014; Holder *et al.*, 2017). Auch eine Resektion des N. cochlearis scheint in einigen Fällen den VS-assoziierten Tinnitus zu therapieren (Langguth *et al.*, 2013; Kohno *et al.*, 2014). Diese Beobachtungen sprechen für einen peripheren Ursprung des VS-assoziierten Tinnitus. Dem gegenüber stehen Studien, die über eine Persistenz des Tinnitus trotz Tumorresektion und/oder Durchtrennung des N. cochlearis berichten (Susan E Shore, Roberts and Langguth, 2016) und eher für einen zentralen Ursprung des Tinnitus sprechen.

1.4 Zentrale Neuroplastizität als Ursache des Tinnitus

Eine Vielzahl von Studien haben versucht neuroplastische Vorgänge als Ursache des Tinnitus im MRT darzustellen, allerdings bis dato mit sehr inhomogenen und teilweise widersprüchlichen Ergebnissen (Adjajian *et al.*, 2014; Scott-Wittenborn *et al.*, 2017). Bei diesen Untersuchungen werden mit Hilfe der voxel- (VBM) oder vertex-basierten (SBM) Morphometrie die Volumina unterschiedlicher Hirnregionen bei Patienten mit und ohne Tinnitus miteinander verglichen (Husain *et al.*, 2011; Adjajian *et al.*, 2014; Vanneste, Van De Heyning and De Ridder, 2015; Scott-Wittenborn *et al.*, 2017).

Diese inhomogenen Ergebnisse können einerseits durch eine methodische Limitierung erklärt werden (Adjajian *et al.*, 2014). Die meisten Studien haben eine VBM verwendet (Mühlau *et al.*, 2006; Landgrebe *et al.*, 2009; Husain *et al.*, 2011; Leaver *et al.*, 2011, 2012; Schecklmann *et al.*, 2013, 2012; Boyen *et al.*, 2013; Melcher, Knudson and Levine, 2013; Vanneste, Van De Heyning and De Ridder, 2015; Krick *et al.*, 2015; Allan *et al.*, 2016). Nur wenige Studien wurden mit einer SBM durchgeführt (Allan *et al.*, 2016; Meyer *et al.*, 2016; Schmidt *et al.*, 2018). Letztere haben konkretere und zuverlässigere Ergebnisse als die VBM basierten Studien geliefert (Clarkson *et al.*, 2011; Li *et al.*, 2015).

Ein zusätzlicher Grund für die inhomogene Ergebnisse bei den MRT-Studien kann andererseits die Heterogenität der analysierten Patientenkohorten sein

(Scott-Wittenborn *et al.*, 2017). Manche Studien benutzten keine Kontrollgruppe, manche hatten sowohl eine Patientengruppe als auch eine Kontrollgruppe und manche hatten die Patienten mit Hörminderung als Kontrollgruppe benutzt. Darüber hinaus waren die Ausnahmekriterien ebenso sehr unterschiedlich. In 5 Studien wurden Patienten mit psychiatrischen Erkrankungen, in 4 Studien Patienten mit Hörminderung (ggf. Verlust) und in 3 Studien Patienten mit tumorassoziierten Tinnitus ausgeschlossen. Mit Ausnahme von drei MRT-Studien, die Tinnitus-assoziierten Hirnänderungen evaluieren (Mahoney *et al.*, 2011; Boyen *et al.*, 2013; Allan *et al.*, 2016), wurden die Patienten mit anatomischen Tinnitusursachen (d.h. Vestibularistumore) nicht berücksichtigt (Scott-Wittenborn *et al.*, 2017). Bis heute gibt es keine Studie, die nur Patienten mit VS-assoziierten Tinnitus als homogene Gruppe analysiert hat (Naros *et al.*, 2017).

1.5 Zielsetzung der vorliegenden Arbeit

Mit der vorliegenden Arbeit erhoffen wir, die Ursache und Entwicklung des VS-assoziierten Tinnitus besser zu verstehen und dadurch die individuelle Therapieentscheidungen verbessern zu können. So ist es bisher nicht möglich, einen VS-Patienten präoperativ bzgl. der Entwicklung des Tinnitus nach VS-Resektion zu beraten. Dies hätte jedoch in vielen Fällen aufgrund folgender Tatsachen eine direkte Auswirkung auf die Therapieentscheidung:

- 1) Der postoperative Tinnitus schränkt trotz der Resektion des Tumors die Lebensqualität des Patienten langfristig und signifikant ein (van der Schaaf *et al.*, 2002; Cheng *et al.*, 2009; Grauvogel, Kaminsky and Rosahl, 2010; Del Río *et al.*, 2012; Susan E Shore, Roberts and Langguth, 2016).
- 2) Im Gegensatz zu den anderen Therapieoptionen (Wait-and-See oder Radiatio) hat lediglich die Operation das Potential, den Tinnitus positiv zu beeinflussen (Park *et al.*, 2014).
- 3) Es ist weiterhin unklar, ob und in welchen Fällen eine intentionale Resektion des N. cochlearis zur Therapie des VS-assoziierten Tinnitus

sinnvoll ist (Pulee and Angeles, no date; Symposium, 2009; Kohno *et al.*, 2014).

- 4) Das Risiko eines neu-entstehenden Tinnitus nach Tumorresektion wird häufig vernachlässigt (Trakolis *et al.*, 2018).

Wir vermuten, dass ein Sistieren des Tinnitus nach VS-Resektion mehrerer Voraussetzungen bedarf:

- 1) Die Resektion muss ohne weitere Schädigung des Hörnervens (d.h. funktionserhaltend) erfolgen.
- 2) Die Resektion muss vor einer möglichen Chronifizierung und vor dem Einsetzen der entsprechenden neuroplastischen Vorgänge erfolgen.
- 3) Nach Chronifizierung wird weder eine Tumorresektion noch eine intentionale Resektion des N. cochlearis den VS-assoziierten Tinnitus positiv beeinflussen können.

Die Verbindung zwischen dem Funktionserhalt (d.h. dem postoperativen Hörvermögen) und Tinnitus ist bisher noch unklar (Catalano and Post, 1996; Kanzaki, Satoh and Kunihiro, 1999; Kameda *et al.*, 2010; Chovanec *et al.*, 2015). Des Weiteren ist bisher nicht bekannt, ob die MR-Volumetrie neuroplastische Veränderungen bei chronischen VS-assoziierten Tinnitus detektieren und die Evolution des Tinnitus nach Tumorresektion vorhersagen kann.

Diese Dissertation hat daher ein doppeltes Ziel. Zuerst werden die klinischen Prädiktoren für das Sistieren des Tinnitus untersucht. Insbesondere möchte die vorliegende Arbeit den Zusammenhang zwischen dem Funktionserhalt (bzw. die Beeinträchtigung des Hörvermögens durch die Operation) und dem postoperativen Tinnitus untersuchen. Das zweite Ziel der Arbeit ist es mit Hilfe von SBM die kortikale und subkortikale Neuroplastizität bei Patienten mit einem persistierenden Tinnitus trotz Tumorresektion zu identifizieren.

2. Material und Methoden

2.1 Studie 1 zu den klinischen Prädiktoren des postoperativen Tinnitus nach VS-Resektion

2.1.1 Patienten

Dies ist eine prospektive Auswertung von retrospektiv gesammelten Daten. Alle Patienten wurden mit einem unilateralen Vestibularisschwannom der Tübinger Universitätsklinik für Neurochirurgie zwischen 2013 und 2015 operiert. Bei allen Patienten wurde ein retrosigmoidaler Zugang bei der Operation verwendet. Alle Operationen sind unter kontinuierlichem intraoperativen Monitoring (IOM) durchgeführt worden, inklusive akustisch evozierter Potenziale (AEP) (Gharabaghi *et al.*, 2007; Tatagiba *et al.*, 2014). Es wurde in allen Fällen während der Operation versucht, den N. cochlearis anatomisch zu erhalten. Die Patienten mit einer Neurofibromatose Typ II, einem beidseitigen VS, einem Rezidiv-Tumor, einem Zustand nach Bestrahlung, einer bekannten Hörminderung auf der Gegenseite (Gardner und Robinson Skala >2) oder unvollständigen Informationen wurden in dieser Studie nicht eingeschlossen. Am Ende konnten wir 208 Patienten in dieser retrospektiven Studie einschließen bei einem mittleren Alter von 47.9 ± 13.1 Jahren. 115 davon waren weiblich, 93 waren männliche Patienten. Bei allen Patienten erfolgte präoperativ eine klinische Beurteilung über die VS-assoziierten Symptome durch einen erfahrenen Neurochirurgen, eine klinische Beurteilung des Hörvermögens (Sprachdiskriminationstest und Tonaudiogramm) durch einen erfahrenen Hals-Nasen-Ohren (HNO) Arzt sowie eine Kernspintomographie des Schädels mit und ohne Kontrastmittel. Die Studie wurde durch die Ethikkommission der Eberhardt Karls Universität in Tübingen akzeptiert (Registrierungsnummer: 513/2017B02).

2.1.2 Klinische Evaluation der VS Patienten

Wie bereits erwähnt, wurde bei allen Patienten eine ausführliche klinische Evaluation durch einen erfahrenen Neurochirurgen durchgeführt. Die häufigsten Symptome für Vestibularisschwannome (Schwindel, Hörminderung, Tinnitus, Gleichgewichtstörungen, Dysästhesie im Bereich des N. trigeminus oder Fazialispareesen, Übelkeit, Erbrechen, Schluckstörungen) wurden aufgenommen. Das Vorhandensein eines prä- und oder postoperativen Tinnitus wurde aus statistischen Gründen dichotomisiert (0: kein Tinnitus vorhanden, 1: Tinnitus vorhanden). Die Evaluation, ob der Tinnitus sich postoperativ zurückgebildet hat, ist 3 Monaten nach der Operation erfolgt.

2.1.3 Klassifizierung der Hörminderung

Die Klassifizierung der Hörminderung ist nach der Gardner und Robertson (GR) Skala (Gardner and Robertson, 1988) basierend auf den Ergebnissen des Tonaudiograms (PTA) und des Sprachdiskriminationstest (SDS) erfolgt. Daraus sind die folgende 5 Kategorien entstanden: GR 1 (gut, PTA 0-30 dB und SDS 70-100%), GR 2 (funktionell, PTA 31-50 dB und SDS 50-69%), GR 3 (nicht funktionell, PTA 51-90 dB und SDS 5-49%), GR 4 (schlecht, PTA 51-90 dB und SDS 1-4%) und GR 5 (taub, PTA 0 dB und SDS 0%). Für unsere Studie haben wir die Klassifizierung in 3 Kategorien angepasst, (i) GRm1: funktionelles Hörvermögen (GR1 und GR2), GRm2: (ii) nicht funktionelles Hörvermögen (GR3 und GR4) und GRm3: (iii) taub (GR5) (Kameda *et al.*, 2010; Chovanec *et al.*, 2015). Das Hörvermögen wurde sowohl präoperativ (preGRm) als auch postoperativ (postGRm) untersucht. Zusätzlich wurden die Patienten nach dem postoperativen Hörvermögen (Δ GRm) klassifiziert in (i) unverändertes Hörvermögen preGRm1->postGRm1 oder preGRm2->postGRm2 (Δ GRm0), (ii) Verschlechterung des präoperativen funktionellen Hörvermögens preGRm1->postGRm2/3 (Δ GRm1), (iii) Verschlechterung des präoperativen nicht

funktionellen Hörvermögens preGRm2->postGRm3 (Δ GRm2), und (iv) kompletter präoperativer Hörverlust (Δ GRm3) (**Tabelle 2**).

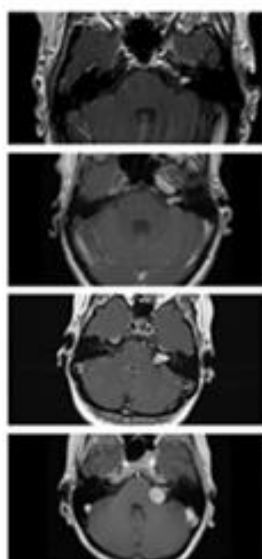
Tabelle 2: Klassifizierung nach Hörentwicklung

Δ GRm0	preGRm1->postGRm1 oder preGRm2->postGRm2
Δ GRm1	preGRm1->postGRm2/3
Δ GRm2	preGRm2->postGRm3
Δ GRm3	kompletter präoperativer Hörverlust

2.1.4 Klassifizierung der Tumorgroße

Bei allen Patienten erfolgte präoperativ eine MRT Untersuchung des Schädels mit und ohne Kontrastmittel (Gadolinium). Die Tumorgroße wurde nach der Koos Klassifizierung (Erickson *et al.*, 2019) in 4 Kategorien eingeteilt: T1 (nur intrameataler Tumor), T2 (intra- und extrameataler Tumor), T3 (Füllung der cerebellopontinen Zisternen) und T4 (Hirnstamm Kompression) **Tabelle 3**. Da die T1 Tumore meistens nicht operativ behandelt werden, haben wir die T1 und T2 Tumore in unserer Analyse zusammengeführt (T1/2).

Tabelle 3: AKN Klassifikation nach Koos-Klassifizierung



T1 rein intrameataler Tumor

T2 intra- und extrameataler Tumoranteil

T3 Tumor füllt die cerebellopontine Zisterne

T4 Tumor komprimiert den Hirnstamm

2.1.5 Statistik

Alle statistischen Analysen wurden mit SPSS (IBM SPSS Statistics for Windows, Version 22.0. Armonk, NY, USA: IBM Corp.) durchgeführt. Die Gruppenunterschiede der verschiedenen klinischen Faktoren (Geschlecht, Alter, Tumorgröße, Tumorseite, prä- und postoperatives Hörvermögen) wurden durch Student's t-test oder Chi-Square Test evaluiert. Eine binäre logistische Regression („backward step-wise“ Methode) wurde benutzt, um den prognostischen Wert des Alters, des Geschlechts, der Tumor Größe und Seite, des präoperativen Tinnitus (preTN), des präoperativen (preGRm) und des postoperativen Hörvermögens (postGRm) sowie der Änderung des Hörvermögens durch die Operation (Δ GRm) in der Entwicklung (beziehungsweise Erhalten) eines postoperativen Tinnitus zu untersuchen. Die „backward step-wise“ Methode entfernt die explanatorische Variablen basierend auf einem Wahrscheinlichkeitskriterion. Dieses Kriterium ist der sicherste Weg, um ein Bias durch Kollinearität zu vermeiden (Bewick, Cheek and Ball, 2005). Prognostische Werte der eingeschlossenen Variablen werden durch das Quotenverhältnis (OR) zusammen mit dem 95% Konfidenzintervallen (95% CI) angegeben. Die Daten werden als Mittelwerte \pm Standardabweichung (SD) angezeigt. Die statistische Signifikanz wird bei $p < 0.05$ vorgenommen.

2.2 Studie 2 zu volumetrischen Änderungen bei persistierendem Tinnitus nach VS-Resektion

2.2.1 Patienten

Auch diese Studie ist eine prospektive Auswertung von retrospektiv gesammelten Daten, wobei 46 Patienten mit unilateralen sporadischen VS eingeschlossen wurden. Alle Patienten sind in der Tübinger Klinik für Neurochirurgie zwischen Januar 2008 und Januar 2015 operiert worden. Bei

allen Patienten wurde ein retrosigmoidaler Zugang bei der Operation verwendet. Alle Patienten waren zwischen 18 und 80 Jahre alt und hatten präoperativ ein hochauflösendes MRT des Schädels mit 3D-T1-Datensatz erhalten. Die Operationsverfahren waren bei allen Patienten identisch (Tatagiba *et al.*, 2014). Bei allen Patienten erfolgte sowohl präoperativ als auch 3 Monate nach der Operation eine klinische Beurteilung über die VS-assoziierten Symptome durch einen erfahrenen Neurochirurgen. Die Studie wurde durch die Ethikkommission der Eberhardt-Karls Universität genehmigt (Registrierungsnummer: 513/2017B02).

2.2.2 Klinische Evaluation der VS Patienten

Die klinische Evaluation erfolgte wie bereits in 2.1.2 beschrieben. Auch für diese Studie erfolgten die gleichen Klassifizierungen.

2.2.3 MRT Daten und Bearbeitung

Die MRT Untersuchungen wurden aus diagnostischen und präoperativen Gründen an unterschiedlichen MR-Geräten durchgeführt (43 Fälle in 1.5 Tesla und 3 Fälle in 3 Tesla Geräte). Allerdings wurden nur Patienten mit einem präoperativen hochauflösenden 3D-T1-Datensatz (isovoxel 0.8-2mm) in der sagittalen Ebene in diese Studie eingeschlossen. Um die hohe Qualität der MRT Daten zu sichern (z.B. Bewegungsartefakten), wurden alle Daten durch den Author inspiziert.

2.2.4 Surface-based morphometry (SBM)

Obwohl nur wenige Studien die VBM- und SBM-Methoden miteinander vergleichen (Clarkson *et al.*, 2011; Li *et al.*, 2015), scheint die VBM-Methode weniger akkurat zu sein aufgrund der limitierten Auflösung des Voxels. Zusätzlich kommt es häufiger zu unscharfen Segmentierungen durch Artefakte und sie ist unzuverlässig bei der Evaluation tieferer Sulci und subkortikaler Strukturen

(Acosta *et al.*, 2009). Im Gegenteil dazu zeigt die SBM eine höhere räumliche Auflösung (Fischl and Dale, 2000), und zeigt sich robuster im Vergleich von Daten unterschiedlicher MR-Geräte (z.B. im Hinblick unterschiedlicher Magnetfeldintensität, Gerät-Upgrades oder unterschiedlicher Hersteller) (Han *et al.*, 2006). Dadurch soll diese Technik eine höhere Sensitivität als VMB-basierte Techniken haben (Lerch *et al.*, 2005). In dieser Studie haben wir die Daten einer frei verfügbaren Software (Freeware) namens „Brainsuite“ analysiert, geeignet für SBM (Shattuck and Leahy, 2002). Nach einer manuellen Einstellung der „skull-stripping“ Parametern, erfolgte eine automatisierte Extraktion des Kortexes. Brainsuite nutzt anatomische Merkmale und Informationen von Oberfläche-Modellen und Volumen des Gehirns. Mit diesem Weg ist eine akkurate Coregistrierung (SVReg) zwischen Patientendata und einen Referenzierungsatlas erfolgt (http://brainsuite.org/svreg_atlas_description/) (Joshi *et al.*, 2004; A. A. Joshi *et al.*, 2007; A. Joshi *et al.*, 2007) (**Abbildung 1**). Am Ende der Analyse haben wir 96 Hirnregionen (region-of-interest, ROI) bekommen, von der weißen und grauen Substanz, sowie das Volumen des intrazerebralen Liquors. Die SVReg-Ergebnisse wurden manuell überprüft, um eine regelrechte Segmentierung und Registrierung zu sichern. Eine detaillierte Beschreibung der Schritte für die Analyse sind in <http://brainsuite.org> (Shattuck and Leahy, 2002) zu finden. Für die ROI-basierte Analyse, das Volumen der grauen Substanz wurden für jede ROI normalisiert durch Teilung des gesamten kortikalen Volumens (GM+WM) (Chan *et al.*, 2001; Whitwell *et al.*, 2001), sodass es für die globalen Effekte, wie z.B. Kopf Größe, Alter und Geschlecht, korrigiert wird (Barnes *et al.*, 2010; Peelle, Cusack and Henson, 2012). Normalerweise wird das gesamte intrakranielle Volumen durch die Summe der grauen und der weißen Substanz sowie des Liquors berechnet (GM+WM+CSF) (Rudick *et al.*, 1999; Courchesne *et al.*, 2000; Lemaître *et al.*, 2005; Smith *et al.*, 2007). Allerdings bei Vestibularisschwannomen kommt es häufiger zu einem Hydrocephalus occlusus oder malresorptivus (Briggs *et al.*, 1993; Bloch *et al.*, 2003), sodass das Volumen des Nervenwassers, im Gegensatz zur weißen und grauen Substanz, nicht normal verteilt war (Kolgomorov-Smirnov-Test, $p=0.023$) und daher nicht in der Normalisierung aufgenommen wurde.

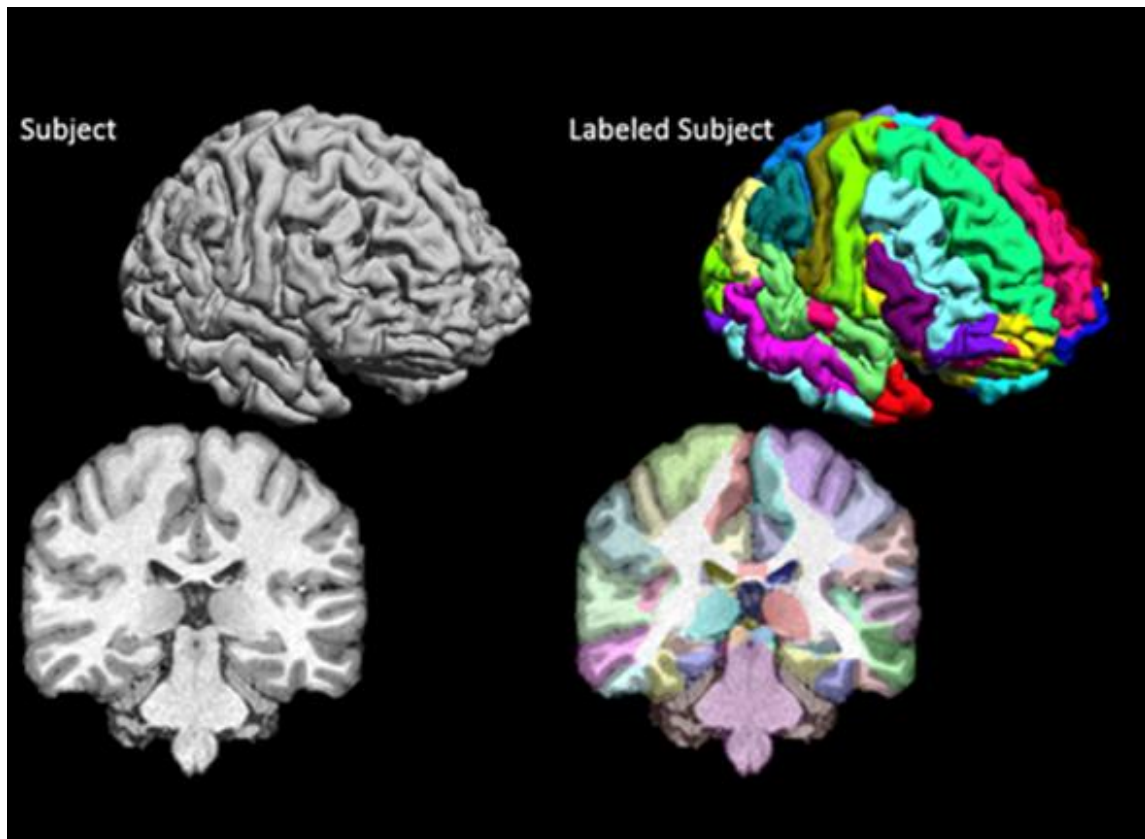


Abbildung 1: Automatisierte Atlas-Registrierung

(A) Beispiel nach Entfernung der Schädelknochen (skull stripping) und Extraktion des Gehirns (Brain extraction) (B) zunächst erfolgte eine automatisierte Registrierung in einem Atlas, welche uns am Ende der Analyse die volumetrischen Ergebnisse von 96 Hirnregionen (region-of-interest, ROI) gibt, in Werten der weißen (WM) und grauen (GM) Substanz.

2.2.5 Statistik

Auch für diese Studie wurden alle statistischen Tests mit SPSS durchgeführt. Da wir im Vergleich zu ähnlichen Studien (Scott-Wittenborn *et al.*, 2017), eine ziemlich große Patientenzahl hatten, wurde eine Untergruppenanalyse innerhalb dieser Studie die Größe jeder Gruppe weiterhin limitieren. Daher erfolgte keine vertex- bzw. voxel-basierte Analyse, um eine statistische Korrektur für multiple Vergleiche zu vermeiden (Voormolen *et al.*, 2010). Für die ROI-basierte Analyse wurde der Einfluss des prä- (preTN) als auch des postoperativen Tinnitus (susTN) sowie das präoperative Hörvermögen (preopHI) auf die normalisierten ROI Volumina mit Hilfe einer multivariaten Varianzanalyse (MANOVA)

untersucht. Eine MANOVA schützt per se gegen einen Typ I-Fehler, sodass keine zusätzliche Korrektur für multiple Vergleiche notwendig ist. Die Daten wurden als Mittelwerte \pm Standardabweichung (SD) gezeigt. Eine statistische Signifikanz wurde bei $p < 0.05$ angenommen.

3. Ergebnisse

3.1 Studie 1 zu den klinischen Prädiktoren des postoperativen Tinnitus nach VS-Resektion

Wir haben in dieser retrospektiven Studie 208 Patienten mit unilateralen sporadischen VS eingeschlossen (47.9 ± 13.1 Jahre alt, 115 weibliche zu 93 männliche). 32.2% (67/208) hatten einen T1 oder T2, 40.4% (84/208) einen T3 und 27.4% (57/208) einen T4 Tumor nach der Hannover-Klassifikation. 63% der Patienten (131/208) hatten vor der Operation ein funktionelles Hörvermögen (preGR_m1), 19.7% (41/208) ein nicht funktionelles Hörvermögen (preGR_m2) und 17.3% (36/208) waren präoperativ taub (preGR_m3). Präoperativ haben 58.7% (122/208) der Patienten einen Tinnitus (preTN+). Postoperativ zeigten 48.1% (63/131) der Patienten ein funktionelles Hörvermögen (postGR_m1) nach der Operation.

3.1.1 Klinische Unterschiede in VS-Patienten mit und ohne postoperativen Tinnitus

Die klinischen Eigenschaften der Patienten mit und ohne postoperativen Tinnitus (postTN+ und postTN-) sind in **Tabelle 4** zusammengefasst. 49% (102/208) der Patienten hatten einen postoperativen Tinnitus. Diese Patienten waren jünger im Vergleich zu den postTN- Patienten (ohne postoperativen Tinnitus). Es gab keine weiteren relevanten Unterschiede bzgl. der Tumorgröße, der Tumorseite oder des Patientengeschlechts.

Tabelle 4: Klinische Unterschiede zwischen Patienten ohne (postTN-) und mit postoperativen (post+TN) Tinnitus (gemäß Trakolis et al., 2018).

		postTN-	postTN+	
		106/208 51.0%	102/208 49.0%	
Alter		49.8 ± 14.5	46.0 ± 11.2	t(206)=2.11 p=0.036
Geschlecht	m	46 43,4%	47 46,1%	X(1)=0.151 p=0.697
	w	60 56,6%	55 53,9%	
Seite	L	45 42,5%	47 46,1%	X(1)=0.277 p=0.599
	R	61 57,5%	55 53,9%	
Größe	T1/2	37 34,9%	30 29,4%	X(2)=1.857 p=0.395
	T3	38 35,8%	46 45,1%	
	T4	31 29,2%	26 25,5%	

3.1.2 Verhältnis zwischen prä- und postTN in VS Patienten

Die meisten Patienten mit postoperativen Tinnitus (81.4% oder 83/102) haben bereits einen präoperativen Tinnitus gehabt. Nur 40.6% (43/106) der Patienten mit postoperativer Tinnitus-Freiheit (postTN-) litten präoperativ an Tinnitus (preTN+). 67.5% (85/126) der Patienten mit präoperativem Tinnitus haben den Tinnitus auch postoperativ gehabt. Nur bei 32.5% (41/126) der Patienten mit präoperativem Tinnitus war der Tinnitus nach der Operation sistiert. Zusätzliche 20.7% (17/82) der Patienten ohne präoperativen Tinnitus haben einen postoperativen entwickelt, während 79.3% (65/82) der Patienten ohne präoperativen Tinnitus auch postoperativ keinen gehabt haben (**Tabelle 5**).

Tabelle 5: Verhältnis zwischen prä- (preTN) und postoperativen (postTN) Tinnitus (gemäß Trakolis et al., 2018).

		postTN-	postTN+	
		106/208 51.0%	102/208 49.0%	
preTN	preTN-	63 59,4%	23 22,5%	X(1)=29.161 p<0.001
	preTN+	43 40,6%	79 77,5%	

3.1.3 Verhältnis zwischen Hörvermögen und postoperativem Tinnitus (postTN)

Die Patienten, die bereits präoperativ taub waren (preGR_{m3}), haben eine niedrigere Wahrscheinlichkeit postoperativ einen Tinnitus zu entwickeln als die Patienten mit Resthörvermögen [$X(2) = 15.016$; $p = 0.001$]. Genau 26.4% (28/106) der Patienten ohne postoperativen Tinnitus waren präoperativ taub (preGR_{m3}). Nur 7.8% (8/102) der Patienten mit postoperativem Tinnitus hatten präoperativ einen kompletten Hörverlust (preGR_{m3}). Und obwohl es kaum einen Unterschied im postoperativen Hörvermögen (postGR_m) gab, zeigte sich ein signifikanter Unterschied in der Änderung des Hörvermögens durch die Operation (ΔGR_m). Die meisten Patienten mit postoperativem Tinnitus (postTN+) zeigten ein unverändertes (ΔGR_m0) oder sogar ein verschlechtertes Hörvermögen (ΔGR_m1) im Vergleich zum präoperativen funktionellen Hörvermögen. Die Patienten ohne postoperativen Tinnitus (postTN-) zeigten eine höhere Wahrscheinlichkeit für einen postoperativen Hörverlust (ΔGR_m2 und ΔGR_m3) (**Tabelle 6**).

Tabelle 6: Verhältnis zwischen Hörvermögen und postoperativem Tinnitus (postTN) (gemäß Trakolis et al., 2018).

		postTN-	postTN+	
		106/208 51.0%	102/208 49.0%	
preGR_m	preGR_{m1}	55 51,9%	76 74,5%	X(2)=15.016 p=0.001
	preGR_{m2}	23 21,7%	18 17,6%	
	preGR_{m3}	28 26,4%	8 7,8%	
postGR_m	postGR_{m1}	27 25,5%	36 35,3%	X(2)=4.743 p=0.093
	postGR_{m2}	26 24,5%	30 29,4%	
	postGR_{m3}	53 50,0%	36 35,3%	
ΔGR_m	ΔGR_{m0}	35 33,0%	46 45,1%	X(3)=16.782 p=0.001
	ΔGR_{m1}	28 26,4%	40 39,2%	
	ΔGR_{m2}	15 14,2%	8 7,8%	
	ΔGR_{m3}	28 26,4%	8 7,8%	

Das Verhältnis zwischen der Entwicklung des Hörvermögens durch die Operation und dem postoperativen Tinnitus werden in **Abbildung 2** graphisch dargestellt. Bemerkenswert ist, dass die Patienten mit präoperativ schlechtem Hörvermögen (preGR_{m3}) und keinem präoperativen Tinnitus eine sehr niedrige Wahrscheinlichkeit hatten, einen Tinnitus zu entwickeln (**Abbildung 2A**). Zusätzlich war eine postoperative Taubheit, nachdem der Patient präoperativ ein nicht funktionelles Hörvermögen hatte, assoziiert mit dem Sistieren des präoperativen Tinnitus (**Abbildung 2B**). Im Gegensatz dazu hatten Patienten mit einem präoperativ funktionellen Hörvermögen und einem postoperativ

unveränderten oder verschlechtertem Hörvermögen eine deutlich erhöhte Wahrscheinlichkeit weiterhin postoperativen Tinnitus zu haben (**Abbildung 2C**) oder diesen sogar neu zu entwickeln (**Abbildung 2D**).

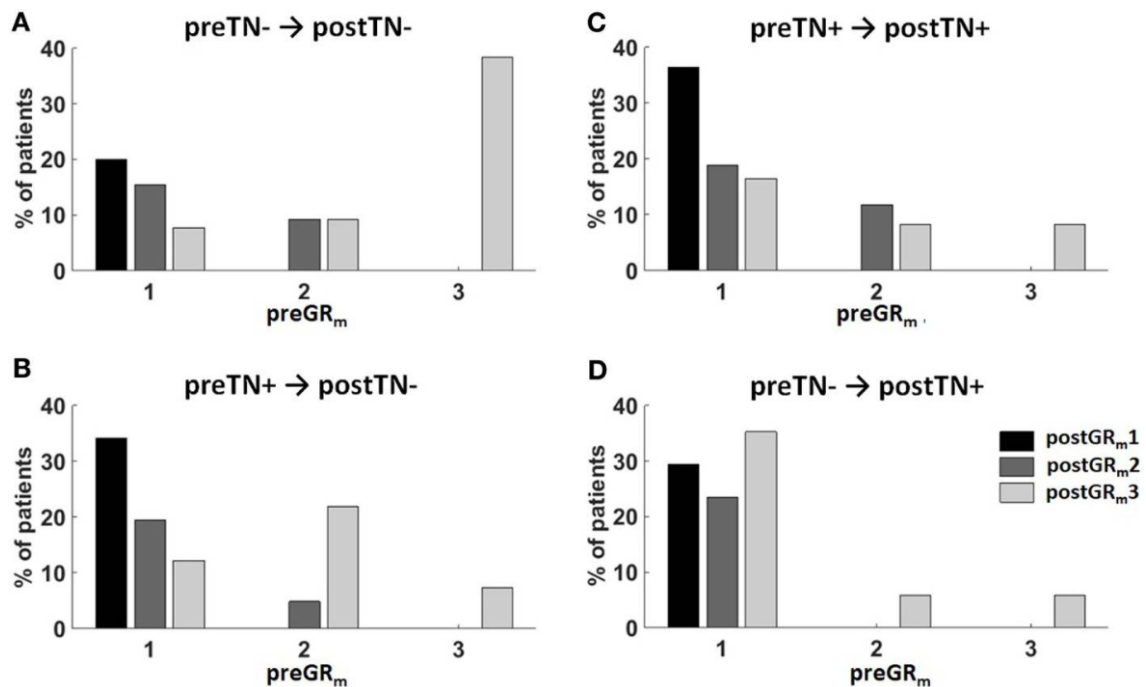


Abbildung 2: Verhältnis zwischen dem postoperativen Tinnitus und der Entwicklung des Hörvermögens nach der Operation (gemäß Trakolis *et al.*, 2018).

Die Patienten sind in 4 Gruppen je nach prä- und postoperativem Tinnitus klassifiziert: (A) preTN- → postTN-, (B) preTN+ → postTN-, (C) preTN+ → postTN+, and (D) preTN- → postTN+. Die x-Achse zeigt die Distribution des präoperativen funktionellen Hörvermögens (preGRm1: funktionelles Hörvermögen; preGRm2: nicht funktionelles Hörvermögen; preGRm3: ipsilateraler Hörverlust) in der Gruppe. Die Farbkodierung zeigt das postoperative Hörvermögen (schwarz: postGRm1; dunkel grau: postGRm2; heller grau: postGRm3).

3.1.4 Verhältnis zwischen einem postoperativen Tinnitus und der intraoperativen Erhaltung des N. cochlearis

Bei 7.2% (15/208) der Patienten war es nicht möglich den N. cochlearis anatomisch zu erhalten. Es gab keinen signifikanten Unterschied im Auftreten eines postoperativen Tinnitus im Hinblick auf die Erhaltung des N. cochlearis (**Tabelle 7 Tabelle**).

Tabelle 7: Verhältnis zwischen einem postoperativen Tinnitus und der Erhaltung des N. cochlearis

		postTN-	postTN+	
		106/208 51.0%	102/208 49.0%	
CNR	nein	96 90,6%	97 95,1%	X(1)=1.596 p=0.207
	ja	10 9,4%	5 4,9%	

3.1.5 Prädiktoren des postoperativen Tinnitus nach VS Resektion

Wir haben eine binäre logistische Regression benutzt um den prädiktiven Effekt des Geschlechts, des Alters, der Tumorgröße, der Tumorseite, des präoperativen Tinnitus (preTN), des prä- (preGR_m) und postoperativen (postGR_m) Hörvermögens, der Durchtrennung des N. cochlearis und der Änderung des Hörvermögens (Δ GR_m) auf das Auftreten eines postoperativen Tinnitus zu evaluieren. Nach sieben Iterationen wurde eine statistische Signifikanz des Modells erreicht [$\chi^2_{(3)} = 41.08, p < 0.001$]. Nur der präoperative Tinnitus (preTN) und die Änderung des Hörvermögens (Δ GR_m) waren signifikante Prädiktoren für den postoperativen Tinnitus (**Tabelle 8**). Die Patienten mit präoperativem

Tinnitus hatten ein deutlich höheres Risiko einen postoperativen Tinnitus zu haben [odds ratio (OR) 4.63 (2.44–8.77); $p < 0.001$]. Auf der anderen Seite reduziert der präoperative Hörverlust (ΔGR_m3) sowie der postoperative Hörverlust des Patienten mit präoperativ nicht funktionellem Hörvermögen (ΔGR_m2) das Risiko für postoperativen Tinnitus (postTN) [OR 0.35 (0.14–0.93); $p = 0.035$ and OR 0.32 (0.12–0.89); $p = 0.029$]. Das bedeutet wiederum, dass die Patienten mit unverändertem Hörvermögen oder Verschlechterung des präoperativ funktionellen Hörvermögens ein erhöhtes Risiko haben, unter einem postoperativen Tinnitus zu leiden.

Tabelle 8: Ergebnis der binären logistischen Regression bzgl. der Prädiktoren eines postoperativen Tinnitus nach VS-Operation (gemäß Trakolis et al., 2018).

	<i>B</i>	<i>SE</i>	<i>Wald</i>	<i>Df</i>	<i>p</i>	<i>Odds Ratio</i>	<i>95% CI for Odds Ratio</i>	
							<i>Lower</i>	<i>Upper</i>
preTN	1,532	,326	22,035	1	,000	4,626	2,440	8,769
ΔGR_m			10,447	3	,015			
ΔGR_{m1}	,133	,356	,139	1	,710	1,142	,568	2,296
ΔGR_{m2}	-1,132	,518	4,783	1	,029	,322	,117	,889
ΔGR_{m3}	-1,039	,492	4,465	1	,035	,354	,135	,928
Constant	-,712	,319	4,990	1	,025	,490		

Note: ΔGR_m is compared to ΔGR_{m0} , preTN is compared to preTN-.

3.2 Studie 2 zu volumetrischen Änderungen bei persistierendem Tinnitus nach VS Resektion

3.2.1 Charakteristika der Patientenkohorte

Es wurden 46 Patienten in die Studie eingeschlossen, 23 Männer und 23 Frauen mit einem Alter zwischen 18 und 80 Jahren. Von den 46 Patienten haben mehr als die Hälfte (56.5% oder 26/46) einen präoperativen Tinnitus gehabt. Davon hatten 10 Patienten (10/46 oder 21.7%) auch postoperativ einen persistierenden

Tinnitus. Von den 20 Patienten ohne präoperativen Tinnitus, kam es zu einem neu aufgetretenen Tinnitus bei 2 Patienten (2/46 oder 4.4%). 82.6% (38/46) der Patienten hatten ein großes Vestibularisschwannom (T3 oder T4). Allerdings hatten 2/3 der Patienten (31/46 oder 67,4%) präoperativ ein funktionelles Hörvermögen. Patienten mit komplettem Hörverlust wurden in dieser Studie nicht miteingeschlossen.

Tabelle 9: Charakteristika der Patientenkohort in Studie 2

Alter	<i>47.5 ± 11.6 Jahre</i>
Geschlecht	
Weiblich	<i>50.0% (23/46)</i>
Männlich	<i>50.0% (23/46)</i>
Tumorgröße	
T1/2	<i>17.4% (8/46)</i>
T3	<i>50.0% (23/46)</i>
T4	<i>32.6% (15/46)</i>
präoperativer Tinnitus	<i>56.5% (26/46)</i>
postoperativer Tinnitus	
insgesamt	<i>26.1% (12/46)</i>
persistierender (chronischer) Tinnitus	<i>21.7% (10/46)</i>
neu aufgetretener Tinnitus	<i>4.4% (2/46)</i>
präoperatives Hörvermögen	
funktionelles Hörvermögen (GR °I/II)	<i>67.4% (31/46)</i>
nicht-funktionelles Hörvermögen (GR °III/IV)	<i>32.6% (15/46)</i>
Taub (GR °V)	<i>0% (0/46)</i>

3.2.2 Volumetrische Änderungen aufgrund einer präoperativen Hörminderung

67% (31/46) der Patienten hatten ein funktionelles Hörvermögen vor der Operation (GR1/2) und 33% (15/46) der Patienten hatten ein unilaterales nicht funktionelles Hörvermögen (GR 3/4). In dieser Studie hatten wir keinen Patienten mit Taubheit eingeschlossen. Um den Effekt der präoperativen Hörminderung (preopHI) in der grauen Substanz zu analysieren, haben wir eine multivariate Varianzanalyse (MANOVA) durchgeführt. In den 96 kortikalen und subkortikalen analysierten Regionen zeigte sich keine sichere statistische Signifikanz aufgrund der präoperativen Hörminderung ($F_{(44,1)} = 145.88$, $p = 0.066$; Wilks' $\Lambda < 0.001$).

3.2.3 Volumetrische Änderungen aufgrund eines präoperativen Tinnitus

57% (26/46) unserer Patienten in der Studie berichteten über präoperativen Tinnitus (preTN). Bei 62% (16/26) der Patienten hat der Tinnitus nach der Operation sistiert. Auch hier haben wir eine MANOVA durchgeführt, welche keine signifikante Änderung der grauen Substanz in dieser Patientengruppe gezeigt hat ($F_{(44,1)} = 1.17$, $p = 0.640$; Wilks' $\Lambda = 0.019$).

3.2.4 Volumetrische Änderungen bei postoperativ persistierendem Tinnitus

Nur 22% (10/46) der Patienten litten sowohl prä- als auch 3 Monate postoperativ an einem Tinnitus. Wir haben die Patienten erneut in 2 Gruppen klassifiziert (0: kein chronischer Tinnitus und 1: Patienten mit chronischem Tinnitus). In der univariaten ANOVA zeigte sich dieses Mal ein signifikanter multivariater Effekt der susTN Gruppe in der GM Volumetrie ($F_{(44,1)} = 987.50$, $p = 0.025$; Wilks' $\Lambda <$

0.001). Wir haben die signifikanten Ergebnisse nach Lokalisation (frontal, temporal oder subkortikal) aufgelistet.

Temporale Änderungen

Erwartungsgemäß zeigten die Patienten mit chronischem Tinnitus eine Zunahme des GM Volumens in den kontralateralen mittleren temporalen Gyrus (ROI 327; $12.9 \times 10^{-3} \pm 0.2 \times 10^{-3}$ and $14.7 \times 10^{-3} \pm 0.2 \times 10^{-3}$, $F_{(1,44)} = 4.59$, $p = 0.038$) und den Gyrus fusiformes (ROI 331; $7.3 \times 10^{-3} \pm 0.9 \times 10^{-3}$ and $8.3 \times 10^{-3} \pm 1.8 \times 10^{-3}$, $F_{(1,44)} = 6.02$, $p = 0.018$).

Frontale Änderungen

Gleichzeitig zeigte die Gruppe mit den VS Patienten des chronischen Tinnitus eine Zunahme des Volumens des kontralateralen medialen frontalen Gyrus (ROI 131; $12.5 \times 10^{-3} \pm 1.8 \times 10^{-3}$ and $13.9 \times 10^{-3} \pm 2.1 \times 10^{-3}$, $F_{(1,44)} = 4.76$, $p = 0.035$) und des pars orbitalis (ROI 147; $1.4 \times 10^{-3} \pm 0.4 \times 10^{-3}$ and $1.9 \times 10^{-3} \pm 0.8 \times 10^{-3}$, $F_{(1,44)} = 6.87$, $p = 0.012$). Allerdings zeigte sich noch eine signifikante Reduktion des Volumens im kontralateralen Lobulus paracentralis (ROI 183; $3.5 \times 10^{-3} \pm 1.5 \times 10^{-3}$ and $2.4 \times 10^{-3} \pm 1.1 \times 10^{-3}$, $F_{(1,44)} = 4.57$, $p = 0.038$).

Änderungen der subkortikalen Strukturen

Letztlich zeigte sich eine deutlich und statistisch signifikante Änderung, beziehungsweise Vergrößerung, sowohl des kontralateralen (ROI 613; $1.8 \times 10^{-3} \pm 0.6 \times 10^{-3}$ and $2.4 \times 10^{-3} \pm 0.2 \times 10^{-3}$, $F_{(1,44)} = 8.03$, $p = 0.007$) als auch des ipsilateralen Ncl. caudatus (ROI 612; $1.9 \times 10^{-3} \pm 0.5 \times 10^{-3}$ and $2.3 \times 10^{-3} \pm 0.2 \times 10^{-3}$, $F_{(1,44)} = 9.11$, $p = 0.004$). Weitere statistisch relevante Änderungen der Volumetrie zeigten sich in den ipsilateralen Colliculus superioris, ebenso mit einer Größenzunahme (ROI 670; $9.6 \times 10^{-5} \pm 3.8 \times 10^{-5}$ and $12.5 \times 10^{-5} \pm 4.3 \times 10^{-5}$, $F_{(1,44)} = 4.40$, $p = 0.042$). Alle Eigenschaften der Patienten sind in **Tabelle 9** zusammengefasst.

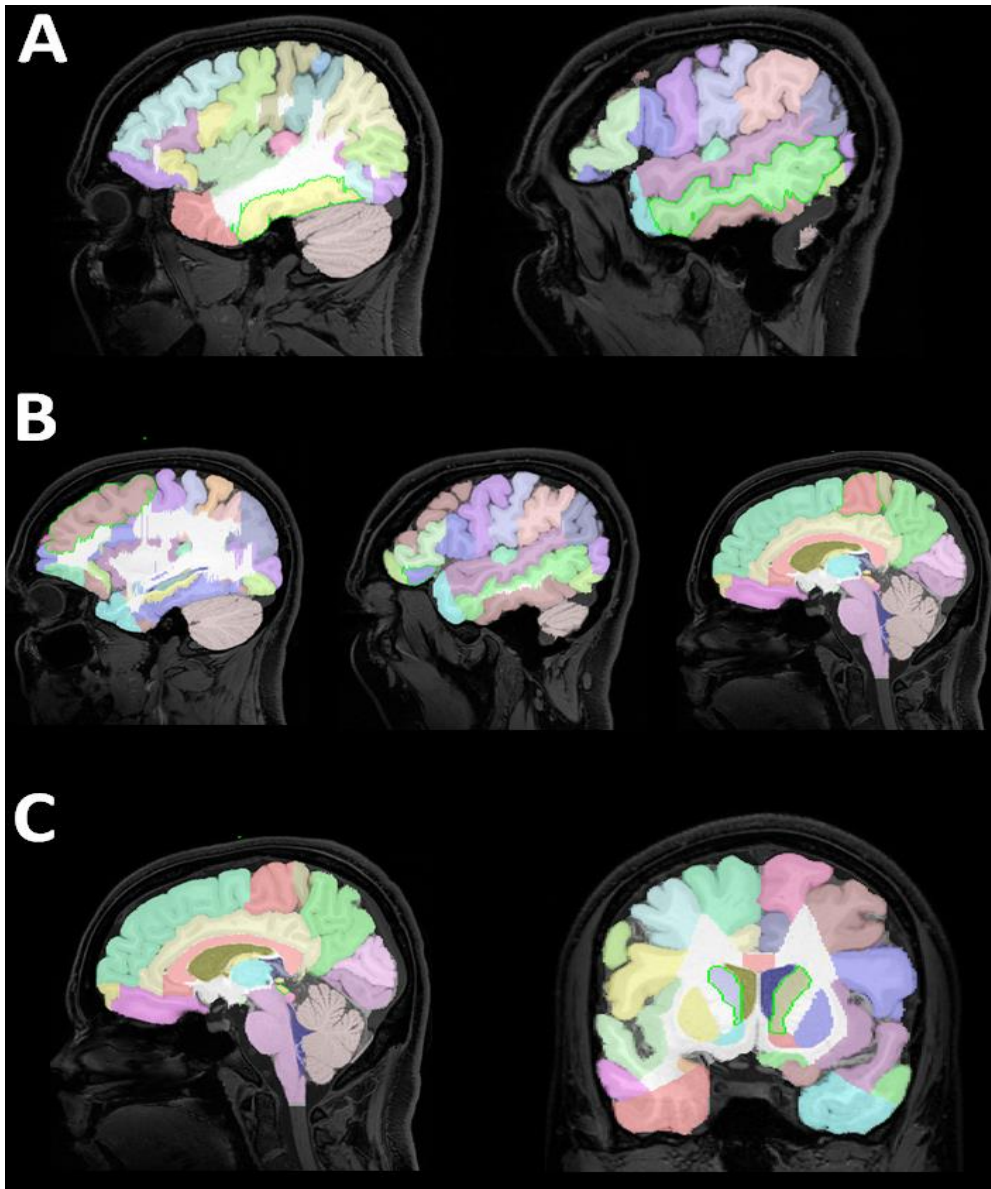


Abbildung 3: Anatomische Lokalisation der signifikanten volumetrischen Änderungen in Patienten mit VS-assoziiertem Tinnitus

Anatomische Lokalisation der signifikanten volumetrischen Änderungen bei Patienten mit VS-assoziiertem Tinnitus ist mit einem grünen Strich markiert in einem exemplarischen Patient für temporal (**A**) frontal (**B**) und subkortikal (**C**). Für den temporalen Kortex, zeigte sich eine signifikante Zunahme der Größe des kontralateralen medialen temporalen Gyrus (**A, linke Zeile**) und des Gyrus fusiformes (**A, rechte Zeile**) bei Patienten mit postoperativ persistierendem Tinnitus nach VS chirurgischer Resektion. In den frontalen Kortex zeigte sich eine Größenzunahme des kontralateralen medialen frontalen Gyrus (**B, linke Zeile**) und des pars orbitalis des inferioren frontalen Gyrus (**B, mittlere Zeilen**). Zusätzlich zeigte sich eine signifikante Volumenreduktion der GM in den kontralateralen Lobulus paracentralis (**B, mittlere Zeile**). Letztlich wurde es eine signifikante Zunahme des ipsilateralen Colliculus superioris (**C, linke Zeile**) sowie des Ncl. caudatus beidseits (**C, rechte Zeile**).

4. Diskussion

Das Ziel dieser Dissertation war zweifältig. Zuerst sollten die klinischen Prädiktoren für das Sistieren des Tinnitus insbesondere im Hinblick auf den Funktionserhalt (d.h. die Beeinträchtigung des Hörvermögens durch die Operation) untersucht werden. Das zweite Ziel der Arbeit war es mit Hilfe der SBM die kortikale und subkortikale Neuroplastizität bei Patienten mit einem persistierenden Tinnitus trotz Tumorresektion zu identifizieren.

4.1 Evolution des VS-assoziierten Tinnitus nach der Tumorresektion

In unserer Studie sistierte der Tinnitus nach Resektion des Tumors bei 32.5% der Patienten, während bei 67.5% der Patienten der präoperative Tinnitus auch postoperativ persistierte. 20.7% der Patienten hatten einen postoperativen Tinnitus entwickelt, obwohl sie präoperativ keinen hatten (sog. de-novo Tinnitus). 79.3% der Patienten ohne präoperativen Tinnitus hatten auch postoperativ keinen Tinnitus. Die wenige verfügbare Literatur zu diesem Thema zeigt eine große Variabilität, was sicher auch an den unterschiedlichen chirurgischen Herangehensweisen zu diesen Tumoren liegt (retrosigmoidal, translabyrinthär, transtemporal). Unsere Ergebnisse zeigen eine gute Korrelation mit Studien die einen ähnlichen retrosigmoidalen Zugang benutzt haben. In der Studie von Kameda et al. hat sich der Tinnitus bei 64.9% der Patienten postoperativ gebessert oder ist stabil geblieben, während bei 25.2% der Patienten mit präoperativen Tinnitus die Symptome postoperativ komplett sistierten. Allerdings nur 8.5% der Patienten entwickelten einen de-novo Tinnitus (Kameda *et al.*, 2010). Da in beiden Studien die Patienten mit postoperativ erhaltenem funktionellen Hörvermögen ca. 50% der Gruppe repräsentieren (51.9 gegen 48.1% in der aktuelle Studie) vermuten wir, dass die unterschiedlichen Ergebnisse bzgl. des de-novo Tinnitus an der unterschiedlichen Rate der

Durchtrennung des N. cochlearis (53.7 gegen 7.2% in unserer Studie), an der kleineren Tumorgröße (48.5% <2 cm gegen 32.2% T1/2 in unserer Studie), am höheren Patientenanteil mit präoperativem Tinnitus (70.7 gegen 58.7% in unserer Studie) sowie an dem höheren Patientenanteil an präoperativ funktionellem Hörvermögen (42.6 gegen 63.0% in unsere Studie) (Kameda *et al.*, 2010) liegen. Im Gegensatz dazu berichtete die Studie von Chovanec *et al.* ein Sistieren des präoperativen Tinnitus bei 66% der Patienten. Neu aufgetretener Tinnitus wurde bei 14% der Patienten berichtet. Das Hörvermögen der Patienten war bei 19.1% der Patienten postoperativ vergleichbar zur präoperativ (Chovanec *et al.*, 2015). Der Autor hat als mögliche prognostische Faktoren für einen persistierenden Tinnitus das junge Alter, die Tumorgröße und das präoperative Hörvermögen angeführt. Er hat die Resektion des N. cochlearis als mögliche Therapiemaßnahme des Tinnitus empfohlen (Kohno *et al.*, 2014), obwohl der Tinnitus in 37% der Fällen eine zentrale Herkunft hatte.

4.2 Abhängigkeit des postoperativen Sistierens des VS-assoziierten Tinnitus vom Funktionserhalt

Keine der o.g. Studien hat das Verhältnis zwischen dem Funktionserhalt (d.h. dem postoperativen Hörvermögen) und der Evolution des Tinnitus nach der Tumorsektion im Detail evaluiert. Wir vermuten, dass für das Sistieren des VS-assoziierten Tinnitus eine Resektion ohne weitere Schädigung des Hörnervens (d.h. funktionserhaltend) erfolgen muss.

Tinnitus entwickelt sich durch die tumorbedingte Irritation des N. cochlearis, welche zu einem progressiven Verlust der Funktion führt (Møller, 2003; Naros *et al.*, 2017). Die Patienten mit präoperativem Tinnitus hatten die höchste Wahrscheinlichkeit den Tinnitus postoperativ zu behalten. Die Änderung des Hörvermögens bei Patienten mit prä- und postoperativem funktionellem Hörvermögen war der zweitgrößte Prädiktor für postoperativen Tinnitus. Sie zeigen einen deutlichen prognostischen Wert der Entwicklung des Hörens nach VS-Resektion. Allerdings geht dieser prognostische Wert verloren, wenn man

isoliert entweder das prä- oder das postoperative Hörvermögen interpretiert. Die Tumorgröße, die Tumorseite, die Nerv-Durchtrennung, das Alter und Geschlecht der Patienten haben in unserer Studie eine untergeordnete Rolle gespielt.

Ein postTN war seltener bei Patienten, die präoperativ taub waren oder postoperativ ein nicht funktionelles Hörvermögen hatten und häufiger bei Patienten, die ein funktionelles Hörvermögen hatten. Das nicht funktionelle Hörvermögen, beziehungsweise das klinische Korrelat zu der inkompletten Schädigung des N. cochlearis, wurde bereits mit der Wahrscheinlichkeit eines präoperativen Tinnitus verbunden (Naros *et al.*, 2017). Ein präoperativ nicht funktionelles Hörvermögen wird die Tinnitusentwicklung akzentuieren, wobei ein Hörverlust die VS-Patienten vor einer Tinnitusentwicklung schützt (Nondahl *et al.*, 2011; Chovanec *et al.*, 2015; Naros *et al.*, 2017). In unserer Patientengruppe hatten diejenigen ein niedriges Risiko einen neuen Tinnitus zu entwickeln, die auch präoperativ keinen Tinnitus hatten und postoperativ taub wurden.

Nicht alle Studien haben diese Korrelation zwischen Hörvermögen und Tinnitus-Neuentwicklung gesehen. Es wurde im Gegenteil eine direkte Korrelation zwischen dem Erhalt des N. cochlearis und der Entwicklung eines postoperativen Tinnitus beschrieben. Chovanec *et al.* sahen eine deutliche Signifikanz zwischen postoperativem Tinnitus und dem anatomischen Erhalt des Nervus cochlearis bei Patienten, die postoperativ taub waren (Chovanec *et al.*, 2015). Genauer gesagt: es entwickelte sich kein Tinnitus bei Patienten, die bereits präoperativ taub waren und die meisten Fälle mit de-novo Tinnitus waren bei Patienten mit sowohl prä- als auch postoperativ nicht-funktionellen Hörvermögen. Zusätzlich wurde über eine höhere Wahrscheinlichkeit den Tinnitus postoperativ zu verlieren berichtet, wenn der N. cochlearis bei der Operation durchtrennt wird. Obwohl eine Tumorsektion zu der Erlösung des Tinnitus bei 2/3 der Patient führte, haben funktionelles Hören postoperativ und Resektion des N. cochlearis wenig Einfluss in der Tinnitusneuentwicklung gehabt (Catalano and Post, 1996; Kanzaki, Satoh and Kunihiko, 1999; Kameda *et al.*, 2010; Chovanec *et al.*, 2015). In unserer

Studie zeigte sich, dass die Durchtrennung des N. cochlearis keine signifikante Relevanz zu der Entwicklung eines postTN hat.

4.3 Hinweise auf einen peripheren Ursprung des VS-assozierten Tinnitus

Bzgl. der Pathophysiologie des Tinnitus werden sowohl ein peripherer als auch zentraler Ursprung in der Literatur diskutiert (Sahley, Nodar and Musiek, 1997; Roberts *et al.*, 2010; Schaette and McAlpine, 2011; Susan E Shore, Roberts and Langguth, 2016). Davon ausgehend, dass ein Vestibularisschwannom über eine Schädigung des N. cochlearis zu nicht-funktionellen Signalen führt, welche als Tinnitus interpretiert werden, ist eine Korrelation zwischen Hörbeeinträchtigung und dem Auftreten von Tinnitus zu erwarten. In der Tat konnte dieser Zusammenhang lange nicht dargestellt werden. In unserer eigenen Arbeitsgruppe konnte erstmals eine Korrelation zwischen der Hörminderung und der Tinnituswahrscheinlichkeit vor einer operativen Therapie bei VS Patienten dargestellt werden. Bemerkenswerterweise hatten Patienten mit einer kompletten Ertaubung das geringste Tinnitusrisiko (Naros *et al.*, 2017). Entsprechend eines peripheren Ursprungs des VS-assozierten Tinnitus lässt eine Resektion ohne weitere Schädigung des Hörnervens (d.h. funktionserhaltend) eine Besserung der Beschwerden erwarten. Im Gegensatz hierzu sollte eine intraoperative Schädigung des N. cochlearis (d.h. eine postoperative Hörverschlechterung) das Risiko für einen de-novo Tinnitus erhöhen. Schließlich sollte eine anatomische (d.h. Resektion des N. cochlearis) oder eine funktionelle (d.h. eine postoperative Taubheit) Deafferentierung zu einem Sistieren des Tinnitus führen. Sollte eine Deafferentierung bereits präoperativ ohne Tinnitus erfolgt sein, sollte auch postoperativ kein Tinnitus entstehen. Unsere Ergebnisse unterstützen diese Hypothesen teilweise.

Unsere Studie zeigt, dass eine funktionelle Deafferentierung (d.h. postoperative Taubheit) eines bereits geschädigten Hörnervens (mit präoperativ

nicht-funktionellem Hören) das Tinnitusrisiko erniedrigt. Gleichzeitig hatten die Patienten, welche bereits präoperativ komplett ertaubt waren und keinen Tinnitus hatten, das geringste Risiko für einen postoperativen Tinnitus. Im Gegensatz dazu hat eine intraoperative Schädigung eines bis dato unbeeinträchtigten N. cochlearis (d.h. mit präoperativ erhaltenem Hörvermögen) das Risiko eines postoperativen Tinnitus erhöht. Leider konnten wir nicht beweisen, dass eine Resektion des Tumors ohne zusätzliche Schädigung (d.h. mit unverändertem postoperativem Hörvermögen) das Tinnitusrisiko senkt (Trakolis *et al.*, 2018).

Diese Ergebnisse unterstützen einen peripheren Ursprung des Tinnitus und werfen die alte Frage auf, ob eine intentionale Resektion des N. cochlearis eine mögliche Behandlungsoption des VS-assoziierten Tinnitus darstellen könnte (Harcourt, Thomsen and Tos, 1997; Kohno *et al.*, 2014; Chovanec *et al.*, 2015). So empfiehlt Chovanec *et al.*, eine Resektion des N. cochlearis mit Tinnituspatienten mit präoperativ nicht-funktionellem Hörvermögen (Chovanec *et al.*, 2015).

Viele Studien haben die Durchtrennung des N. cochlearis als die Lösung des Tinnitusproblems empfohlen (Harcourt, Thomsen and Tos, 1997; Kohno *et al.*, 2014; Chovanec *et al.*, 2015), allerdings wurde bis dato die Effektivität dieser Idee nicht nachgewiesen (Kameda *et al.*, 2010; Chovanec *et al.*, 2015). Unsere Studie unterstützt jedoch nicht, dass eine anatomische Durchtrennung des N. cochlearis zur Risikoreduktion eines postoperativen Tinnitus generell empfohlen werden kann. Es gibt zahlreiche Argumente den N. cochlearis auch bei Patienten mit nicht funktionellem Hörvermögen oder sogar mit kompletten Hörverlust zu erhalten (siehe Kapitel 4.7).

4.4 Hinweise auf einen zentralen Ursprung des VS-assozierten Tinnitus

So sehr die o.g. Befunde für einen peripheren Ursprung des VS-assozierten Tinnitus sprechen, so liefert unsere Auswertung auch Ergebnisse, die eher für eine zentrale Genese sprechen. Erstens konnten wir nicht beweisen, dass eine Resektion des Tumors ohne zusätzliche Schädigung (d.h. mit unverändertem postoperativem Hörvermögen) das Tinnitusrisiko erniedrigt (Trakolis *et al.*, 2018). Zweitens war der stärkste Prädiktor für einen *postoperativen* Tinnitus die Existenz eines *präoperativen* Tinnitus, unabhängig von der Entwicklung des Hörvermögens. In 77,5% der Fälle persistierte der präoperative Tinnitus trotz Resektion des Tumors (Trakolis *et al.*, 2018). Diese Befunde sprechen für einen zentralen Ursprung des Tinnitus, welcher sich vom Funktionszustand der Cochlea und des N. cochlearis emanzipiert hat (siehe Kapitel 1.3). Eine Reihe an experimentellen Arbeiten sprechen für eine maladaptive zentrale Neuroplastizität als Ursprung des Tinnitus (Baguley, McFerran and Hall, 2013; Langguth *et al.*, 2013; Henry *et al.*, 2014; Susan E Shore, Roberts and Langguth, 2016).

Erfolgt eine VS Operation nach Abschluss dieser neuroplastischen Vorgänge wird weder eine Tumorresektion noch eine intentionale Durchtrennung des N. cochlearis den VS-assozierten Tinnitus positiv beeinflussen können.

4.5 Übergang zwischen peripherem zu zentralem Tinnitus – zentrale Neuroplastizität

Diese scheinbare Dichotomie zwischen einem peripheren und einem zentralen Ursprung des Tinnitus kann in unseren Augen damit aufgelöst werden, wenn man beide Hypothesen als zeitliches Kontinuum betrachtet. In der initialen Phase führt eine Schädigung der Cochlea oder des N. cochlearis durch nicht-funktionale Signale zum Sinneseindruck eines Tinnitus. Als Folge dieser kontinuierlichen

Störung des Signal-Rausch-Verhältnisses kommt es auf Ebene des Hirnstamms und der Hörrinde zu einer synaptischen Hyperexzitabilität, welche schließlich in der chronischen Phase in neuroplastischen Veränderungen resultiert (Saunders, 2007). Nach Chronifizierung emanzipiert sich der Sinneseindruck folglich von den peripheren Eingangssignalen (Møller, 2003). Dieser Übergang ist in der Literatur bisher schlecht untersucht (Schaette and McAlpine, 2011). Als Ursache hierfür ist zu nennen, dass beim idiopathischen Tinnitus häufig der genaue Zeitpunkt der Cochlea-Schädigung unbekannt ist und damit auch Daten zur Physiologie vor dem Einsetzen des Tinnitus fehlen (siehe Kapitel 4.6).

Eine Möglichkeit neuroplastische Vorgänge im menschlichen ZNS zu beobachten und beschreiben ist die MR-basierte Morphometrie (Husain et al., 2011; Vanneste, Van De Heyning and De Ridder, 2015; Scott-Wittenborn et al., 2017). Bei diesen Untersuchungen werden mit Hilfe von hochauflösenden MRT-Bildern die Volumina unterschiedlicher Hirnregionen bei Patienten mit und ohne Tinnitus miteinander verglichen (Husain et al., 2011; Schecklmann et al., 2012; Vanneste, Van De Heyning and De Ridder, 2015; Scott-Wittenborn et al., 2017). Eine Vielzahl von Studien mit entsprechenden Untersuchungen haben Tinnitus-assoziierte neuroplastische Vorgänge im Sinne einer Größenzunahme in frontotemporalen Netzwerken, incl. den akustischen Regionen und Teilen des limbischen Systems (Rauschecker, Leaver and Mühlau, 2010) gezeigt. Allerdings sind die Ergebnisse bis dato sehr inhomogen und teilweise widersprüchlich (Adjajian et al., 2014; Scott-Wittenborn et al., 2017). Eine Übersicht über die bisherige Literatur liefert die **Tabelle 10**.

Tabelle 10: Studien über die Tinnitus-assoziierte Größenzunahme in frontotemporalen Netzwerken

Author	Titel	Zeitschrift
Allan et al.	Neuroanatomical alterations in tinnitus assessed with magnetic resonance imaging (Allan <i>et al.</i> , 2016)	Frontiers in Aging Neuroscience (2016)
Boyen et al.	Gray matter in the brain: Differences associated with tinnitus and hearing loss (Boyen <i>et al.</i> , 2013)	Hearing Research (2013)
Husain et al.	Neuroanatomical Changes due to Hearing Loss and Chronic Tinnitus: A Combined VBM and DTI Study (Husain <i>et al.</i> , 2011)	Brain Research (2011)
Krick et al.	Cortical reorganization in recent-onset tinnitus patients by Heidelberg model of music theory (Krick <i>et al.</i> , 2015)	Frontiers in Neuroscience (2015)
Landgrebe et al.	Structural brain changes in tinnitus: gray matter decrease in auditory and non-auditory brain areas (Landgrebe <i>et al.</i> , 2009)	NeuroImage (2009)
Leaver et al.	Dysregulation of limbic and auditory networks in tinnitus (Leaver <i>et al.</i> , 2011)	Neuron (2011)
Leaver et al.	Cortico-limbic morphology separates tinnitus from tinnitus distress (Leaver <i>et al.</i> , 2012)	Frontiers in Systems Neuroscience (2012)
Mahoney et al.	Structural neuroanatomy of tinnitus and hyperacusis in semantic dementia (Mahoney <i>et al.</i> , 2011)	Journal of Neurology,

Author	Titel	Zeitschrift
		Neurosurgery and Psychiatry (2011)
Melcher et al.	Subcallosal brain structure: correlation with hearing threshold at supra-clinical frequencies (>8 kHz), but not with tinnitus(Melcher, Knudson and Levine, 2013)	Hearing Research (2013)
Mühlau et al.	Structural brain changes in tinnitus(Mühlau <i>et al.</i> , 2006)	Cerebral Cortex (2006)
Schecklmann et al.	Cluster analysis for identifying subtypes of tinnitus: a positron emission tomography and voxel-based morphometry study(Schecklmann <i>et al.</i> , 2012)	Brain Research (2012)
Schecklmann et al.	Auditory cortex is implicated in tinnitus distress: a voxel based morphometry study(Schecklmann <i>et al.</i> , 2013)	Brain Structure and Function (2013)
Vanneste et al.	Tinnitus: A Large VBM-EEG Correlational Study(Vanneste, Van De Heyning and De Ridder, 2015)	PLoS ONE (2015)

Das Besondere unserer Patientenkohorte ist, dass wir bei Persistenz des Tinnitus nach VS Resektion einen Hinweis auf die Chronifizierung des Tinnitus haben (siehe Kapitel 4.6). Wir stellten uns daher die Frage, ob wir bei diesen Patienten neuroplastische Prozesse mit Hilfe der VBM darstellen können. In der Tat haben wir in unserer zweiten Studie lediglich bei Patienten mit persistierendem Tinnitus nach VS Operation (d.h. nach vermeintlicher Chronifizierung) im Gegensatz zu Patienten mit sistiertem Tinnitus kortikale und subkortikale Volumenänderungen der grauen Substanz feststellen können. Es zeigte sich eine Größenzunahme der

GM des Nucleus caudatus beidseits, des kontralateralen Colliculus superioris, des Gyrus fusiformes, des mittleren frontalen und mittleren temporalen Gyrus, und des ipsilateralen Pars orbitalis. Zusätzlich wurde eine Volumenabnahme der grauen Substanz im kontralateralen Lobulus paracentralis festgestellt. Morphometrische Veränderungen aufgrund einer Hörminderung konnten wir im Gegensatz zu anderen Studien nicht darstellen (Schneider *et al.*, 2009; Wang *et al.*, 2016). Eine aktuelle Studie bei VS Patienten konnte z.B. eine positive Korrelation der Hörminderung zur Reduktion des kortikalen Volumens in der primären Hörrinde und des Gyrus temporalis superior (Wang *et al.*, 2016) zeigen. Die meisten unserer Patienten hatten jedoch ein funktionelles Hörvermögen und keiner unserer Patienten litt an einem kompletten Hörverlust. Das zusammen mit der relativ kleinen Patientenzahl unserer Studie führte am ehesten zu den unterschiedlichen Ergebnissen.

Unsere Studie liefert jedoch Hinweise auf Tinnitus-assoziierte morphometrische Veränderungen im Temporallappen. So konnten wir eine Vergrößerung des medialen temporalen Gyrus darstellen, was in guter Korrelation zu den vorbestehenden Studien über Patienten mit persistierendem Tinnitus steht (Mirz *et al.*, 1999; De Ridder, 2011; Boyen *et al.*, 2013; Meyer *et al.*, 2014; Chen *et al.*, 2017). Endstation des auditorischen Systems und damit des Tinnitus scheint der mediale temporale Lappen zu sein (Shulman, 1995). Der Gyrus fusiformes ist bis jetzt mit der Sprachverarbeitung und Tonerkennung assoziiert (Holcomb *et al.*, 1996; Röder *et al.*, 2002), allerdings nicht mit Tinnitus. In unsere Studie zeigte sich eine Vergrößerung, welche am ehesten auf eine Überfunktion der Region hindeutet. Eine mögliche Erklärung könnte eine zusätzliche Anstrengung der Tinnituspatienten bei der Erkennung und Verarbeitung von Sprache und Klang sein. Eine volumetrische Änderung des Lobulus paracentralis ist allerdings nicht neu (Schecklmann *et al.*, 2012). Eine PET-Untersuchung zeigte eine erhöhte Aktivität in dieser Region bei Tinnituspatienten (Mirz *et al.*, 1999; Reyes *et al.*, 2002). Der funktionelle Zusammenhang mit Tinnitus ist bis jetzt unklar. Zusätzlich zeigte sich eine Größenzunahme des kontralateralen medialen Gyrus frontalis, die Lokalisation des ventromedialen (vmPFC) und dorsomedialen prefrontalen Kortexes (dmPFC). Unsere Ergebnisse zeigen eine Diskrepanz zu früheren

Studien, die über eine Volumenreduktion in diesen Regionen berichten (Mühlau *et al.*, 2006; Husain *et al.*, 2011; Leaver *et al.*, 2011, 2012). So zeigen diese Studien eine *negative* Korrelation zwischen dem vmPFC und dmPVC sowie der Intensität und der Wahrnehmung des Tinnitus (Leaver *et al.*, 2012). Allerdings wurden für die o.g. Studien Patienten mit jahrelang, beziehungsweise jahrzehntelang bestehendem idiopathischen Tinnitus analysiert (Leaver *et al.*, 2012). In unserer Studie hingegen handelt es sich jedoch um VS-Patienten, welche in der Regel früher behandelt werden (siehe Kapitel 4.6). Eine genauere Betrachtung der vorhandenen Daten bzgl. der Tinnitusdauer zeigt eine *positive* Korrelation der vmPFC und der dmPFC Volumina mit der Intensität und Wahrnehmung des Tinnitus für Patienten mit unter 5 Jahren bestehendem Tinnitus (Leaver *et al.*, 2012). Das entspricht eher dem Zeitpunkt zwischen dem Auftreten der ersten Symptome und der Erstdiagnose bzw. Operation eines Vestibularisschwannoms. Für diese Zeitperiode zeigt sich eine gute Kongruenz unserer Daten zur vorhandenen Literatur. Die primäre Überaktivität dieser Hirnareale durch den Tinnitus sollte zu einer kurzfristigen Vergrößerung führen (Eggermont *et al.*, 2004; Eggermont, 2005; Diesch, 2012). Durch die chronische Überaktivität allerdings könnte die erhöhte Glutamatkonzentration über zytotoxische Effekte zu einer Atrophie der Hirnareale im Verlauf führen (Mattson, 2003). Unsere Hypothese ist, dass es nach der initialen Vergrößerung des mittleren frontalen Cortexes zu einer Atrophie durch Zelltod gekommen ist. So erklärt sich auch die Vergrößerung des Pars orbitalis des inferioren frontalen Gyrus, obwohl Mahoney *et al.* über eine Volumenreduktion gesprochen hat (Mahoney *et al.*, 2011).

Unsere Studie hat aber auch Änderungen im Bereich der Basalganglien und des Tektums gezeigt. Da VBM für die Analyse subkortikalen Strukturen suboptimal ist, sind solche Änderungen von früheren Studien nicht erfasst (Ashburner and Friston, 2000; Leaver *et al.*, 2012). Und obwohl die Rolle des Colliculus inferioris in der Hörbahn und seiner pathologischen Aktivierung bei Tinnituspatienten bekannt sind (Adams, 1979; Coleman and Clerici, 1987; Zook and Casseday, 1987; Guimaraes *et al.*, 1998; Melcher *et al.*, 2000; Berger and Coomber, 2015),

bleibt die Rolle des Colliculus superioris unklar (Allon and Wollberg, 1978; King and Palmer, 1983; Middlebrooks and Knudsen, 1984; Guimaraes *et al.*, 1998; Kohler *et al.*, 2002). Es ist bekannt, dass die tieferen Schichten des Colliculus superioris akustische Information vom Colliculus inferioris bekommen, um eine optische-akustische Integration der Sprache zu bilden (Calvert, Campbell and Brammer, 2000). Unsere Analyse zeigte eine signifikante Vergrößerung des Colliculus superioris, allerdings keine statistisch relevante Änderung des Colliculus inferioris. Diese könnte auf Grund der dünnen und feinen gyralen Struktur des Colliculus eine Limitierung unserer Methode sein (Lohmann, Preul and Hund-Georgiadis, 2003).

4.6 Beitrag zum Verständnis der Pathophysiologie des Tinnitus

Besonderheiten des VS-assoziierten Tinnitus

Das Vestibularisschwannom ist ein langsam wachsender Tumor, welcher zu einer langsamen, aber progredienten Störung des N. cochlearis führt. Im Gegensatz dazu führt das Knalltrauma, als häufigste Ursache eines idiopathischen Tinnitus, zu einer einmaligen, meist subtilen, Schädigung der Cochlea (Noreña and Eggermont, 2003; Nicolas-Puel *et al.*, 2006; Kreuzer *et al.*, 2012). Durch die Symptomprogredienz und dem Auftreten von weiteren Symptomen führt ein Vestibularisschwannom zu einer schnelleren Diagnose und Therapie nach dem Beginn der Tinnitussymptomatik als beim idiopathischen Tinnitus. Dadurch könnte der Übergang in die chronische Phase beim VS-assoziierten Tinnitus noch nicht vollendet sein (Leaver *et al.*, 2012). Leider liegen uns keine systematischen Daten zur zeitlichen Relation zwischen dem Einsetzen der Tinnitusbeschwerden und der Operation vor. In der Tat ist bisher völlig unklar, wie lange die Beschwerden vorliegen müssen, damit die angenommene Neuroplastizität abgeschlossen ist. Daten unserer Arbeitsgruppe deuten darauf hin, dass ein Vestibularisschwannom häufig zu einer kompletten Ertaubung führt,

bevor der Tinnitus chronifizieren kann. Entsprechend haben VS Patienten vor einer operativen Therapie mit einer kompletten Ertaubung das geringste Tinnitusrisiko (Naros *et al.*, 2017). Desweiteren ist beim idiopathischen Tinnitus häufig der genaue Zeitpunkt der Cochlear-Schädigung unbekannt. Damit fehlen auch Daten zur Physiologie vor dem Einsetzen des Tinnitus. Hier bildet v.a. der de-novo Tinnitus nach VS Resektion aufgrund der genauen zeitlichen Eingrenzung der Schädigung des N. cochlearis und dem Beginn der Tinnitusymptomatik eine einmalige Gelegenheit der Ausbildung von neuroplastischen Veränderungen bei der Chronifizierung des Tinnitus zu beobachten.

Das striatale „Gating Model“ des Tinnitus

Unser eindeutigster morphometrischer Befund war eine bilaterale Größenzunahme des Ncl. caudatus bei Patienten mit chronischen Tinnitus. Obwohl die Basalganglien nicht das primäre Ziel der Tinnitusforschung sind, gibt es zahlreiche Hinweise über eine erhöhte Konnektivität innerhalb der Basalganglien (Maudoux *et al.*, 2012) sowie über eine erhöhte Konnektivität der Basalganglien mit dem Kortex bei Patienten mit chronischem Tinnitus (Hinkley *et al.*, 2015). Bekannterweise ist der Ncl. caudatus sehr stark verbunden mit dem frontalen limbischen System (Jayaraman, 1985; Robinson *et al.*, 2012; Hinkley *et al.*, 2015) und dem vmPFC, welche in der Wahrnehmung des Tinnitus involviert und Teil des sog. „gating“ Systems ist (Rauschecker, Leaver and Mühlau, 2010). Laut dieser Theorie sind der vmPFC und der Nucleus accumbens Teil der zentralen Schaltstelle, wo die Übertragung der Tinnitus-Sinneswahrnehmung in unser Bewusstsein erfolgt. Eine Veränderung innerhalb dieses Systems durch langfristige Stimulation kann zu chronischem Tinnitus führen, da das System bei der „Geräuschstornierung“ versagt (Rauschecker, Leaver and Mühlau, 2010). Unsere Ergebnisse unterstützen die Rolle des Ncl. caudatus innerhalb des „gating“, d.h. der Transmission der Sinneswahrnehmung Tinnitus in unser Bewusstsein. Diese Erweiterung wird häufig als „striatal gating model“ bezeichnet, um die Bedeutung des Striatums in der Tinnituswahrnehmung zu

unterstreichen (Larson and Cheung, 2013). Diese Hypothese stammt von der paradoxen Nebenwirkung der tiefen Hirnstimulation der dorsalen striatalen Region LC in Patienten mit Bewegungsstörungen. Die Region LC befindet sich zwischen dem Kopf und dem Körper des Ncl. caudatus. Dieser paradoxe Effekt der Stimulation produzierte Phantom-Geräusche bei Patienten mit kompletten Hörverlust (Larson and Cheung, 2013). Eine Infarzierung dieser Region führt zusätzlich zu einer Reduktion der Tinnitusintensität (Larson and Cheung, 2013). Der genaue pathophysiologische Mechanismus ist noch unklar. Allerdings könnte die bekannte Verbindung des auditiven Kortexes mit dem frontalen limbischen System (z.n. vmPFC) (Robinson *et al.*, 2012; Hinkley *et al.*, 2015) in Kombination mit der "gating" Funktion des Ncl. caudatus der Schlüssel für das Verständnis und die Therapie des chronischen Tinnitus sein. Die vorliegende Studie zeigt erstmalig volumetrische Veränderungen in der grauen Substanz des Ncl. caudatus in Patienten mit chronischem Tinnitus und liefert weitere Evidenz für das „striatal gating model“.

4.7 Auswirkungen auf die Patientenversorgung

Mit der vorliegenden Arbeit erhofften wir die Ursache und Entwicklung des VS-assoziierten Tinnitus besser zu verstehen und dadurch die individuelle Therapieentscheidungen zu verbessern. So ist es bisher nicht möglich, einen VS-Patienten präoperativ bzgl. der Entwicklung des Tinnitus nach VS-Resektion zu beraten. Dies hätte jedoch in vielen Fällen aufgrund folgender Tatsachen eine direkte Auswirkung auf die Therapieentscheidung:

- 1) Der postoperative Tinnitus schränkt trotz der Resektion des Tumors die Lebensqualität des Patienten langfristig und signifikant ein (van der Schaaf *et al.*, 2002; Cheng *et al.*, 2009; Grauvogel, Kaminsky and Rosahl, 2010; Del Río *et al.*, 2012; Susan E. Shore, Roberts and Langguth, 2016).

- 2) Im Gegensatz zu den anderen Therapieoptionen (Wait-and-See oder Radiatio) hat lediglich die Operation das Potential, den Tinnitus positiv zu beeinflussen (Park *et al.*, 2014).
- 3) Es ist weiterhin unklar, ob und in welchen Fällen eine intentionale Resektion des N. cochlearis zur Therapie des VS-assoziierten Tinnitus sinnvoll ist (Pulee and Angeles, no date; Kohno *et al.*, 2014).

Da der Funktionserhalt des N. cochlearis sehr stark von der angewandten Operationstechnik und der Erfahrung des Chirurgen abhängt und offensichtlich ein Zusammenhang zwischen dem Funktionserhalt und der Tinnituspersistenz nach VS Resektion besteht, liefert die vorliegende Arbeit erstmalig zuverlässige Daten zur Wahrscheinlichkeit eines postoperativen Tinnitus in unserem Zentrum. Diese Daten können zur Konsultation des Patienten herangezogen werden, um über die Wahrscheinlichkeit eines Sistierens der Beschwerden oder gar der Entwicklung eines de-novo Tinnitus aufzuklären. Durch die Möglichkeit neuroplastische Veränderungen beim chronischen Tinnitus mit Hilfe der MR-basierten Volumetrie festzustellen, könnte in Zukunft eine entsprechende Untersuchung vor dem Eingriff zusätzliche Informationen zum Abschätzen des Risikos einer Tinnituspersistenz nach VS Resektion liefern. Bzgl. der Frage, ob eine intentionale Durchtrennung des N. cochlearis als Therapieoption in Betracht gezogen werden sollte, kann diese Arbeit keine endgültige Empfehlung aussprechen. Einerseits wurden diese Patienten mit der Intention einer Nervenerhaltung operiert, so dass von der Durchtrennung des N. cochlearis lediglich in ein paar wenigen Prozent der Fälle berichtet ist. Andererseits gibt es zahlreiche Argumente den N. cochlearis zu erhalten. Zunächst es ist schwer das postoperative Hörvermögen vorauszusagen, auch wenn die modernsten Methoden für Monitoring intraoperativ appliziert werden (z.B. AEP) (Matthies, Samii and Matthies, 1997; Chovanec *et al.*, 2015). Zusätzlich schließt eine Durchtrennung des N. cochlearis die Möglichkeit auf ein Cochleaimplantat aus. Das ist für die Patienten mit kompletten Hörverlust umso wichtiger, da aktuelle Studien eine deutliche Tinnitusreduktion nach Anlage eines Cochleaimplantats zeigen (Ruckenstein *et al.*, 2001; Baguley and Atlas, 2007; Arts *et al.*, 2012;

Blasco and Redleaf, 2014; Holder *et al.*, 2017; Ramakers *et al.*, 2017). Letztlich, wenn der Tinnitus sich chronifiziert hat, wird der Patient von einer Durchtrennung des N. cochlearis nicht profitieren.

4.8 Limitationen der Studien

Diese Studie weist eine Anzahl von Limitierungen auf, die zu bedenken sind. Zuerst, es handelt sich um 2 retrospektive Studien, wobei sich ein Selektionsbias ergeben kann. Die Erhebung des Tinnitus wurde nicht quantitativ verfolgt (z.B. mit Fragebögen, Tinnitus Matching oder einer visuellen Analogskala) und der genaue Zeitpunkt der Erstmanifestation, die Intensität und Frequenz des Tinnitus waren uns nicht bekannt. Solche Informationen wären äußerst wertvoll für eine zeitliche Orientierung des Begriffs „chronischer Tinnitus“ sowie für die bessere Klassifizierung der Patienten mit Tinnitus. Zusätzlich war die Gesamtzahl der Patienten in der volumetrischen Studie bei 46 eingeschränkt. Sicherlich ist es sinnvoll unsere Ergebnisse mit einer größeren Patientenzahl zu verifizieren. Zusätzlich stammten die MRT Untersuchungen von unterschiedlichen Geräten.

5. Zusammenfassung

Tinnitus ist ein bisher häufig unterschätztes Symptom der Vestibularisschwannome, welches die Lebensqualität der Patienten vor und nach einer operativen Behandlung signifikant einschränkt. Das Wissen über die genaue Pathophysiologie und die Entwicklung des Tinnitus nach der operativen Tumorentfernung hätte daher direkten Einfluss auf die Therapieentscheidung. Die Pathophysiologie des Tinnitus ist allerdings bisher nicht gänzlich geklärt. Nach initialer Phase einer peripheren Entstehung des Tinnitus durch die tumorbedingte Reizung des N. cochlearis soll es nach Chronifizierung des Tinnitus zu einer zentralen Neuroplastizität kommen, so dass sich der Sinneseindruck des Tinnitus vom peripheren Eingangssignal emanzipiert. Wir vermuteten, dass für ein postoperatives Sistieren des Tinnitus eine Resektion ohne weitere Schädigung des Hörnervens (d.h. funktionserhaltend) und vor dem Einsetzen der neuroplastischen Vorgänge erfolgen muss. Hierfür erfolgte in der vorliegenden Dissertation zunächst eine retrospektive Analyse der klinischen Prädiktoren der postoperativen Tinnitussistierung bei 208 Patienten nach retrosigmoidaler Resektion eines Vestibularisschwannoms. Es zeigt sich ein erhöhtes Risiko für einen postoperativen Tinnitus bei Verschlechterung eines präoperativ funktionellen Hörvermögens. Die Existenz eines präoperativen Tinnitus war jedoch der stärkste Prädiktor für einen postoperativen Tinnitus. Eine funktionelle Deafferentierung bei präoperativ nicht-funktionellem Hörvermögen reduzierte hingegen das Risiko für einen Tinnitus nach VS-Operation. Das geringste Risiko für einen postoperativen Tinnitus zeigten hingegen Patienten ohne präoperativen Tinnitus und mit bereits präoperativer funktioneller Deafferentierung. In einer zweiten Studie über 46 Fälle konnten volumetrische Veränderungen bei Patienten mit im Gegensatz zu Patienten ohne Tinnituspersistenz nach VS-Resektion nachgewiesen werden. Die Veränderungen betrafen die graue Substanz im Bereich des Frontal- und Temporallappens sowie in subkortikalen Regionen, insbesondere dem Ncl. caudatus. Die vorliegenden Ergebnisse sprechen sowohl für einen peripheren als

auch für einen zentralen Ursprung des VS-assoziierten Tinnitus. Bei Patienten mit Tinnituspersistenz nach VS Resektion können neuroplastische Veränderungen volumetrisch festgestellt werden. Erstmals konnten Veränderungen im Ncl. caudatus nachgewiesen werden, welche das striatale „gating“ Modell unterstützt. Die vorliegende Dissertationsschrift liefert daher weitere Einblicke in die Pathophysiologie des VS-assoziierten Tinnitus und Daten zur besseren Patientenberatung bzgl. des Sistierens der Beschwerden oder dem Risiko einer Entwicklung eines de-novo Tinnitus.

6. Literaturverzeichnis

- Acioly, M. A., Gharabaghi, A. and Carvalho, C. H. (2011) 'Quantitative parameters of facial motor evoked potential during vestibular schwannoma surgery predict postoperative facial nerve function Article in Acta Neurochirurgica · Peripheral Nerve Surgery View project Spine surgery View project'. doi: 10.1007/s00701-011-0995-4.
- Acosta, O. *et al.* (2009) 'Automated voxel-based 3D cortical thickness measurement in a combined Lagrangian–Eulerian PDE approach using partial volume maps', *Medical Image Analysis*, 13(5), pp. 730–743. doi: 10.1016/j.media.2009.07.003.
- Adams, J. C. (1979) 'Ascending projections to the inferior colliculus', *Journal of Comparative Neurology*, 183(3), pp. 519–538. doi: 10.1002/cne.901830305.
- Adjamian, P. *et al.* (2014) 'Neuroanatomical abnormalities in chronic tinnitus in the human brain', *Neuroscience & Biobehavioral Reviews*, 45, pp. 119–133. doi: 10.1016/j.neubiorev.2014.05.013.
- Allan, T. W. *et al.* (2016) 'Neuroanatomical Alterations in Tinnitus Assessed with Magnetic Resonance Imaging', *Frontiers in Aging Neuroscience*. Frontiers, 8, p. 221. doi: 10.3389/fnagi.2016.00221.
- Allon, N. and Wollberg, Z. (1978) 'Responses of cells in the superior colliculus of the squirrel monkey to auditory stimuli', *Brain Research*, 159(2), pp. 321–330. doi: 10.1016/0006-8993(78)90538-3.
- Arts, R. A. G. J. *et al.* (2012) 'Review', *Current Opinion in Otolaryngology & Head and Neck Surgery*, 20(5), pp. 398–403. doi:

10.1097/MOO.0b013e3283577b66.

Ashburner, J. and Friston, K. J. (2000) 'Voxel-Based Morphometry—The Methods', *NeuroImage*, 11(6), pp. 805–821. doi: 10.1006/nimg.2000.0582.

Baguley, D. M. *et al.* (2006) 'The clinical characteristics of tinnitus in patients with vestibular schwannoma.', *Skull base : official journal of North American Skull Base Society ... [et al.]*. Thieme Medical Publishers, 16(2), pp. 49–58. doi: 10.1055/s-2005-926216.

Baguley, D. M. and Atlas, M. D. (2007) 'Cochlear implants and tinnitus', *Progress in Brain Research*. Elsevier, 166, pp. 347–355. doi: 10.1016/S0079-6123(07)66033-6.

Baguley, D., McFerran, D. and Hall, D. (2013) 'Tinnitus.', *Lancet (London, England)*, 382(9904), pp. 1600–1607. doi: 10.1016/S0140-6736(13)60142-7.

Barnes, J. *et al.* (2010) 'Head size, age and gender adjustment in MRI studies: a necessary nuisance?', *NeuroImage*, 53(4), pp. 1244–55. doi: 10.1016/j.neuroimage.2010.06.025.

Bell, J. R. *et al.* (2016) 'The Persistence of Tinnitus after Acoustic Neuroma Surgery.', *Otolaryngology--head and neck surgery : official journal of American Academy of Otolaryngology-Head and Neck Surgery*, 155(2), pp. 317–23. doi: 10.1177/0194599816642427.

Berger, J. I. and Coomber, B. (2015) 'Tinnitus-related changes in the inferior colliculus', *Frontiers in Neurology*. doi: 10.3389/fneur.2015.00061.

Bewick, V., Cheek, L. and Ball, J. (2005) 'Statistics review 14: Logistic regression', *Critical Care*, pp. 112–118. doi: 10.1186/cc3045.

Blasco, M. A. and Redleaf, M. I. (2014) 'Cochlear implantation in unilateral

sudden deafness improves tinnitus and speech comprehension: meta-analysis and systematic review.', *Otology & neurotology : official publication of the American Otological Society, American Neurotology Society [and] European Academy of Otology and Neurotology*, 35(8), pp. 1426–32. doi: 10.1097/MAO.0000000000000431.

Bloch, J. *et al.* (2003) 'Non-obstructive hydrocephalus associated with intracranial schwannomas: Hyperproteinorrhachia as an etiopathological factor?', *Acta Neurochirurgica*, 145(1), pp. 73–78. doi: 10.1007/s00701-002-1021-7.

Boyen, K. *et al.* (2013) 'Gray matter in the brain: Differences associated with tinnitus and hearing loss', *Hearing Research*, 295, pp. 67–78. doi: 10.1016/j.heares.2012.02.010.

Brackmann, D. E. and Bartels, L. J. (1980) 'Rare Tumors of the Cerebellopontine Angle', *Otolaryngology–Head and Neck Surgery*. SAGE PublicationsSage CA: Los Angeles, CA, 88(5), pp. 555–559. doi: 10.1177/019459988008800508.

Briggs, R. J. S. *et al.* (1993) 'Management of hydrocephalus resulting from acoustic neuromas', *Otolaryngology - Head and Neck Surgery*, 109(6), pp. 1020–1024. doi: 10.1177/019459989310900608.

Calvert, G. A., Campbell, R. and Brammer, M. J. (2000) 'Evidence from functional magnetic resonance imaging of crossmodal binding in the human heteromodal cortex', *Current Biology*, 10(11), pp. 649–657. doi: 10.1016/S0960-9822(00)00513-3.

Catalano, P. J. and Post, K. D. (1996) 'Elimination of tinnitus following hearing

preservation surgery for acoustic neuromas.', *The American journal of otology*, 17(3), pp. 443–5. Available at: <http://www.ncbi.nlm.nih.gov/pubmed/8817023> (Accessed: 10 June 2019).

Chan, D. *et al.* (2001) 'Patterns of temporal lobe atrophy in semantic dementia and Alzheimer's disease.', *Annals of neurology*, 49(4), pp. 433–42.

Chen, Y.-C. *et al.* (2017) 'Resting-State Brain Abnormalities in Chronic Subjective Tinnitus: A Meta-Analysis', *Frontiers in Human Neuroscience*, 11. doi: 10.3389/fnhum.2017.00022.

Cheng, S. *et al.* (2009) 'Quality of life in postoperative vestibular schwannoma patients', *The Laryngoscope*. John Wiley & Sons, Ltd, 119(11), pp. 2252–2257. doi: 10.1002/lary.20217.

Chovanec, M. *et al.* (2015) 'Does attempt at hearing preservation microsurgery of vestibular schwannoma affect postoperative tinnitus?', *BioMed research international*, 2015, p. 783169. doi: 10.1155/2015/783169.

Clarkson, M. J. *et al.* (2011) 'A comparison of voxel and surface based cortical thickness estimation methods.', *NeuroImage*, 57(3), pp. 856–65. doi: 10.1016/j.neuroimage.2011.05.053.

Coleman, J. R. and Clerici, W. J. (1987) 'Sources of projections to subdivisions of the inferior colliculus in the rat', *Journal of Comparative Neurology*, 262(2), pp. 215–226. doi: 10.1002/cne.902620204.

Courchesne, E. *et al.* (2000) 'Normal Brain Development and Aging: Quantitative Analysis at in Vivo MR Imaging in Healthy Volunteers', *Radiology*, 216(3), pp. 672–682. doi: 10.1148/radiology.216.3.r00au37672.

Dade Lunsford, L. *et al.* (2005) *Radiosurgery of vestibular schwannomas:*

summary of experience in 829 cases, *J. Neurosurg.* Available at:

<http://zerahm.free.fr/Stock/Radiochirurgie/TUMEURS>

BENIGNES/NEURINOMES VIII/Lunsford 2005.pdf (Accessed: 10 August 2019).

Demetriades, A. K. *et al.* (2010) 'Malignant transformation of acoustic neuroma/vestibular schwannoma 10 years after gamma knife stereotactic radiosurgery.', *Skull base : official journal of North American Skull Base Society ... [et al.]*. Thieme Medical Publishers, 20(5), pp. 381–7. doi: 10.1055/s-0030-1253576.

Diesch, E. (2012) 'Structural changes of the corpus callosum in tinnitus', *Frontiers in Systems Neuroscience*. doi: 10.3389/fnsys.2012.00017.

Eggermont, J. J. *et al.* (2004) 'The neuroscience of tinnitus', *Trends in neurosciences*, 27(11), pp. 1–320. doi: 10.1016/j.tins.2004.08.010.

Eggermont, J. J. (2005) 'Tinnitus: Neurobiological substrates', *Drug Discovery Today*, pp. 1283–1290. doi: 10.1016/S1359-6446(05)03542-7.

Erickson, N. J. *et al.* (2019) 'Koos Classification of Vestibular Schwannomas: A Reliability Study', *Neurosurgery*, 85(3), pp. 409–414. doi: 10.1093/neuros/nyy409.

Feigl, G. C. *et al.* (2014) 'Neurosurgical Procedures in the Semisitting Position: Evaluation of the Risk of Paradoxical Venous Air Embolism in Patients with a Patent Foramen Ovale', *World Neurosurgery*. Elsevier, 81(1), pp. 159–164. doi: 10.1016/J.WNEU.2013.01.003.

Fischl, B. and Dale, A. M. (2000) 'Measuring the thickness of the human cerebral cortex from magnetic resonance images', *Proceedings of the National*

Academy of Sciences, 97(20), pp. 11050–11055. doi:

10.1073/pnas.200033797.

Gardner, G. and Robertson, J. H. (1988) 'Hearing preservation in unilateral acoustic neuroma surgery.', *The Annals of otology, rhinology, and laryngology*, 97(1), pp. 55–66.

Gharabaghi, A. *et al.* (2007) 'Preservation of function in vestibular schwannoma surgery.', *Neurosurgery*, 60(2 Suppl 1), pp. ONS124-7; discussion ONS127-8. doi: 10.1227/01.NEU.0000249245.10182.0D.

Grauvogel, J., Kaminsky, J. and Rosahl, S. K. (2010) 'The impact of tinnitus and vertigo on patient-perceived quality of life after cerebellopontine angle surgery', *Neurosurgery*, 67(3), pp. 601–609. doi:

10.1227/01.NEU.0000374725.19259.EA.

Guimaraes, A. R. *et al.* (1998) 'Imaging subcortical auditory activity in humans', *Human Brain Mapping*, 6(1), pp. 33–41. doi: 10.1002/(SICI)1097-0193(1998)6:1<33::AID-HBM3>3.0.CO;2-M.

Han, B. I. *et al.* (2009) 'Tinnitus: characteristics, causes, mechanisms, and treatments.', *Journal of clinical neurology (Seoul, Korea)*. Korean Neurological Association, 5(1), pp. 11–9. doi: 10.3988/jcn.2009.5.1.11.

Han, X. *et al.* (2006) 'Reliability of MRI-derived measurements of human cerebral cortical thickness: The effects of field strength, scanner upgrade and manufacturer', *NeuroImage*, 32(1), pp. 180–194. doi:

10.1016/j.neuroimage.2006.02.051.

Harcourt, J., Thomsen, J. and Tos, M. (1997) 'Translabrynthine vestibular schwannoma surgery: postoperative tinnitus and cochlear nerve integrity', *Auris*

Nasus Larynx, 24(1), pp. 21–26. doi: 10.1016/S0385-8146(96)00040-5.

Henry, J. A. *et al.* (2014) 'Underlying Mechanisms of Tinnitus: Review and Clinical Implications', *Journal of the American Academy of Audiology*, 25(1), pp. 5–22. doi: 10.3766/jaaa.25.1.2.

Hinkley, L. B. *et al.* (2015) 'Increased striatal functional connectivity with auditory cortex in tinnitus', *Frontiers in Human Neuroscience*, 9, p. 568. doi: 10.3389/fnhum.2015.00568.

Holcomb, H. H. *et al.* (1996) 'Brain metabolism patterns are sensitive to attentional effort associated with a tone recognition task', *Biological Psychiatry*, 39(12), pp. 1013–1022. doi: 10.1016/0006-3223(95)00303-7.

Holder, J. T. *et al.* (2017) 'Cochlear implantation for single-sided deafness and tinnitus suppression.', *American journal of otolaryngology*. doi: 10.1016/j.amjoto.2017.01.020.

Husain, F. T. *et al.* (2011) 'Neuroanatomical changes due to hearing loss and chronic tinnitus: A combined VBM and DTI study', *Brain Research*. NIH Public Access, 1369, pp. 74–88. doi: 10.1016/j.brainres.2010.10.095.

Jayaraman, A. (1985) 'Organization of thalamic projections in the nucleus accumbens and the caudate nucleus in cats and its relation with hippocampal and other subcortical afferents', *Journal of Comparative Neurology*, 231(3), pp. 396–420. doi: 10.1002/cne.902310309.

Joshi, a. a. *et al.* (2004) 'Cortical surface parameterization by p-harmonic energy minimization', *2004 2nd IEEE International Symposium on Biomedical Imaging: Nano to Macro (IEEE Cat No. 04EX821)*, pp. 1–8. doi: 10.1109/ISBI.2004.1398566.

Joshi, A. *et al.* (2007) 'Brain image registration using cortically constrained harmonic mappings.', *Information processing in medical imaging : proceedings of the ... conference*, 20, pp. 359–71. Available at:

<http://www.ncbi.nlm.nih.gov/pubmed/17633713>.

Joshi, A. A. *et al.* (2007) 'Surface-constrained volumetric brain registration using harmonic mappings', *IEEE Transactions on Medical Imaging*, 26(12), pp. 1657–1668. doi: 10.1109/TMI.2007.901432.

Kameda, K. *et al.* (2010) 'Effect of tumor removal on tinnitus in patients with vestibular schwannoma: Clinical article', *Journal of Neurosurgery*. American Association of Neurological Surgeons, 112(1), pp. 152–157. doi: 10.3171/2009.3.JNS081053.

Kanzaki, J., Satoh, A. and Kunihiro, T. (1999) 'Does hearing preservation surgery for acoustic neuromas affect tinnitus?', *Skull base surgery*. Thieme Medical Publishers, 9(3), pp. 169–76. doi: 10.1055/s-2008-1058143.

King, A. J. and Palmer, A. R. (1983) 'Cells responsive to free-field auditory stimuli in guinea-pig superior colliculus: distribution and response properties.', *The Journal of Physiology*, 342(1), pp. 361–381. doi: 10.1113/jphysiol.1983.sp014856.

Kohler, E. *et al.* (2002) 'Hearing sounds, understanding actions: Action representation in mirror neurons', *Science*, 297(5582), pp. 846–848. doi: 10.1126/science.1070311.

Kohno, M. *et al.* (2014) 'Prognosis of tinnitus after acoustic neuroma surgery--surgical management of postoperative tinnitus.', *World neurosurgery*, 81(2), pp. 357–67. doi: 10.1016/j.wneu.2012.09.008.

Kreuzer, P. M. *et al.* (2012) 'Trauma-Associated Tinnitus: Audiological, Demographic and Clinical Characteristics', *PLoS ONE*. Edited by X. (Erick) Lin. Public Library of Science, 7(9), p. e45599. doi: 10.1371/journal.pone.0045599.

Krick, C. M. *et al.* (2015) 'Cortical reorganization in recent-onset tinnitus patients by the Heidelberg Model of Music Therapy', *Frontiers in Neuroscience*. *Frontiers*, 9, p. 49. doi: 10.3389/fnins.2015.00049.

Landgrebe, M. *et al.* (2009) 'Structural brain changes in tinnitus: Grey matter decrease in auditory and non-auditory brain areas', *NeuroImage*. Academic Press, 46(1), pp. 213–218. doi: 10.1016/J.NEUROIMAGE.2009.01.069.

Langguth, B. *et al.* (2011) 'Tinnitus and depression', in *Textbook of Tinnitus*, pp. 493–498. doi: 10.1007/978-1-60761-145-5_63.

Langguth, B. *et al.* (2013) *Tinnitus: Causes and clinical management*, *The Lancet Neurology*. doi: 10.1016/S1474-4422(13)70160-1.

Larson, P. S. and Cheung, S. W. (2013) 'A stroke of silence: tinnitus suppression following placement of a deep brain stimulation electrode with infarction in area LC', *Journal of Neurosurgery*, 118(1), pp. 192–194. doi: 10.3171/2012.9.JNS12594.

Leaver, A. M. *et al.* (2011) 'Dysregulation of Limbic and Auditory Networks in Tinnitus', *Neuron*, 69(1), pp. 33–43. doi: 10.1016/j.neuron.2010.12.002.

Leaver, A. M. *et al.* (2012) 'Cortico-limbic morphology separates tinnitus from tinnitus distress.', *Frontiers in systems neuroscience*, 6, p. 21. doi: 10.3389/fnsys.2012.00021.

Lemaître, H. *et al.* (2005) 'Age- and sex-related effects on the neuroanatomy of healthy elderly', *NeuroImage*, 26(3), pp. 900–911. doi:

10.1016/j.neuroimage.2005.02.042.

Lerch, J. P. *et al.* (2005) 'Focal Decline of Cortical Thickness in Alzheimer's Disease Identified by Computational Neuroanatomy', *Cerebral Cortex*. Oxford University Press, 15(7), pp. 995–1001. doi: 10.1093/cercor/bhh200.

Li, Q. *et al.* (2015) 'Cortical thickness estimation in longitudinal stroke studies: A comparison of 3 measurement methods', *NeuroImage: Clinical*, 8, pp. 526–535. doi: 10.1016/j.nicl.2014.08.017.

Lloyd, S. K. W. *et al.* (2010) 'Audiovestibular factors influencing quality of life in patients with conservatively managed sporadic vestibular schwannoma.', *Otology & neurotology: official publication of the American Otological Society, American Neurotology Society [and] European Academy of Otology and Neurotology*, 31(6), pp. 968–76. doi: 10.1016/j.yoto.2011.03.066.

Lohmann, G., Preul, C. and Hund-Georgiadis, M. (2003) 'Morphology-Based Cortical Thickness Estimation', in. Springer, Berlin, Heidelberg, pp. 89–100. doi: 10.1007/978-3-540-45087-0_8.

Mahoney, C. J. *et al.* (2011) 'Structural neuroanatomy of tinnitus and hyperacusis in semantic dementia.', *Journal of neurology, neurosurgery, and psychiatry*. BMJ Publishing Group Ltd, 82(11), pp. 1274–8. doi: 10.1136/jnnp.2010.235473.

Matthies, C. *et al.* (2000) 'Auditory brainstem implants: current neurosurgical experiences and perspective', *The Journal of Laryngology & Otology*. Cambridge University Press, 114(S27), pp. 32–36. doi: 10.1258/0022215001904699.

Matthies, C. and Samii, M. (1997) 'Management of 1000 vestibular

schwannomas (acoustic neuromas): clinical presentation.’, *Neurosurgery*, 40(1), pp. 1–9; discussion 9-10.

Matthies, C., Samii, M. and Matthies, C. (1997) ‘Management of Vestibular Schwannomas (Acoustic Neuromas): The Value of Neurophysiology for Evaluation and Prediction of Auditory Function in 420 Cases’, *Neurosurgery*. Oxford University Press, 40(5), pp. 919–930. doi: 10.1097/0006123-199705000-00007.

Mattson (2003) ‘Excitotoxic and excitoprotective mechanisms’, *NeuroMolecular Medicine*, 3(2), pp. 65–94. doi: 10.1385/NMM:3:2:65.

Maudoux, A. *et al.* (2012) ‘Auditory resting-state network connectivity in tinnitus: A functional MRI study’, *PLoS ONE*, 7(5). doi: 10.1371/journal.pone.0036222.

Melcher, J. R. *et al.* (2000) ‘Lateralized Tinnitus Studied With Functional Magnetic Resonance Imaging: Abnormal Inferior Colliculus Activation’, *J Neurophysiol*, 83(2), pp. 1058–1072. Available at: <http://jn.physiology.org/cgi/content/abstract/83/2/1058>.

Melcher, J. R., Knudson, I. M. and Levine, R. A. (2013) ‘Subcallosal brain structure: Correlation with hearing threshold at supra-clinical frequencies (>8 kHz), but not with tinnitus’, *Hearing Research*. Elsevier, 295, pp. 79–86. doi: 10.1016/J.HEARES.2012.03.013.

Meyer, M. *et al.* (2014) ‘Disentangling tinnitus distress and tinnitus presence by means of EEG power analysis’, *Neural Plasticity*, 2014. doi: 10.1155/2014/468546.

Meyer, M. *et al.* (2016) ‘Differential tinnitus-related neuroplastic alterations of cortical thickness and surface area’, *Hearing Research*, 342, pp. 1–12. doi:

10.1016/j.heares.2016.08.016.

Middlebrooks, J. C. and Knudsen, E. I. (1984) 'A neural code for auditory space in the cat's superior colliculus', *J Neurosci*, 4(10), pp. 2621–2634. Available at: <http://www.ncbi.nlm.nih.gov/pubmed/6491727>.

Mirz, F. *et al.* (1999) 'Positron emission tomography of cortical centers of tinnitus', *Hearing Research*, 134(1–2), pp. 133–144. doi: 10.1016/S0378-5955(99)00075-1.

Moffat, D. A. *et al.* (1998) 'Clinical acumen and vestibular schwannoma.', *The American journal of otology*, 19(1), pp. 82–7. Available at: <http://www.ncbi.nlm.nih.gov/pubmed/9455955> (Accessed: 10 June 2019).

Møller, A. R. (2003) 'Pathophysiology of tinnitus.', *Otolaryngologic clinics of North America*, 36(2), pp. 249–66, v–vi. Available at: <http://www.ncbi.nlm.nih.gov/pubmed/12856295> (Accessed: 10 June 2019).

Mühlau, M. *et al.* (2006) 'Structural brain changes in tinnitus.', *Cerebral cortex (New York, N.Y. : 1991)*, 16(9), pp. 1283–8. doi: 10.1093/cercor/bhj070.

Myrseth, E. *et al.* (2007) 'Treatment of vestibular schwannomas. Why, when and how?', *Acta Neurochirurgica*, pp. 647–660. doi: 10.1007/s00701-007-1179-0.

Naros, G. *et al.* (2017) 'Predictors of Preoperative Tinnitus in Unilateral Sporadic Vestibular Schwannoma', *Frontiers in Neurology*. Frontiers, 8, p. 378. doi: 10.3389/fneur.2017.00378.

Nicolas-Puel, C. *et al.* (2006) *Characteristics of Tinnitus in a Population of 555 Patients: Specificities of Tinnitus Induced by Noise Trauma, International Tinnitus Journal*. Available at:

<http://www.tinnitusjournal.com/articles/characteristics-of-tinnitus-in-a-population-of-555-patients-specificities-of-tinnitus-induced-by-noise-trauma.pdf> (Accessed: 7 August 2019).

Nondahl, D. M. *et al.* (2011) 'Tinnitus and its Risk Factors in the Beaver Dam Offspring Study', *International journal of audiology*. NIH Public Access, 50(5), p. 313. doi: 10.3109/14992027.2010.551220.

Noreña, A. J. and Eggermont, J. J. (2003) 'Changes in spontaneous neural activity immediately after an acoustic trauma: implications for neural correlates of tinnitus', *Hearing Research*. Elsevier, 183(1–2), pp. 137–153. doi: 10.1016/S0378-5955(03)00225-9.

O'Connor, A. F., France, M. W. and Morrison, A. W. (1981) 'Perilymph total protein levels associated with cerebellopontine angle lesions.', *The American journal of otology*, 2(3), pp. 193–5. Available at: <http://www.ncbi.nlm.nih.gov/pubmed/6974501> (Accessed: 10 June 2019).

Park, S. H. *et al.* (2014) 'Change in tinnitus after treatment of vestibular schwannoma: Microsurgery vs. Gamma knife radiosurgery', *Yonsei Medical Journal*, 55(1), pp. 19–24. doi: 10.3349/ymj.2014.55.1.19.

Peelle, J. E., Cusack, R. and Henson, R. N. A. (2012) 'Adjusting for global effects in voxel-based morphometry: Gray matter decline in normal aging', *NeuroImage*, 60(2), pp. 1503–1516. doi: 10.1016/j.neuroimage.2011.12.086.

Pulee, J. L. and Angeles, L. (no date) *Cochlear Nerve Section for Intractable Tinnitus*. Available at:

<https://journals.sagepub.com/doi/pdf/10.1177/014556139507400708>

(Accessed: 7 August 2019).

- Ramakers, G. G. J. *et al.* (2017) 'Tinnitus after Simultaneous and Sequential Bilateral Cochlear Implantation', *Frontiers in Surgery*. *Frontiers*, 4, p. 65. doi: 10.3389/fsurg.2017.00065.
- Rauschecker, J. P., Leaver, A. M. and Mühlau, M. (2010) 'Tuning Out the Noise: Limbic-Auditory Interactions in Tinnitus', *Neuron*, pp. 819–826. doi: 10.1016/j.neuron.2010.04.032.
- Reyes, S. A. *et al.* (2002) 'Brain imaging of the effects of lidocaine on tinnitus', *Hearing Research*, 171(1–2), pp. 43–50. doi: 10.1016/S0378-5955(02)00346-5.
- De Ridder, D. (2011) 'A heuristic pathophysiological model of tinnitus', in *Textbook of Tinnitus*, pp. 171–197. doi: 10.1007/978-1-60761-145-5_21.
- Del Río, L. *et al.* (2012) 'Tinnitus and quality of life following vestibular schwannoma surgery', *B-ENT*, 8(3), pp. 167–171. Available at: <http://www.ncbi.nlm.nih.gov/pubmed/23113378>.
- Roberts, L. E. *et al.* (2010) 'Ringing Ears: The Neuroscience of Tinnitus', *Journal of Neuroscience*, 30(45), pp. 14972–14979. doi: 10.1523/JNEUROSCI.4028-10.2010.
- Roberts, L. E., Bosnyak, D. J. and Thompson, D. C. (2012) 'Neural plasticity expressed in central auditory structures with and without tinnitus', *Frontiers in Systems Neuroscience*. *Frontiers*, 6, p. 40. doi: 10.3389/fnsys.2012.00040.
- Robinson, J. L. *et al.* (2012) 'The functional connectivity of the human caudate: An application of meta-analytic connectivity modeling with behavioral filtering', *NeuroImage*, 60(1), pp. 117–129. doi: 10.1016/j.neuroimage.2011.12.010.
- Röder, B. *et al.* (2002) 'Speech processing activates visual cortex in congenitally blind humans', *European Journal of Neuroscience*, 16(5), pp. 930–

936. doi: 10.1046/j.1460-9568.2002.02147.x.

Ruckenstein, M. J. *et al.* (2001) 'Tinnitus suppression in patients with cochlear implants.', *Otology & neurotology : official publication of the American Otological Society, American Neurotology Society [and] European Academy of Otology and Neurotology*, 22(2), pp. 200–4. Available at:

<http://www.ncbi.nlm.nih.gov/pubmed/11300269> (Accessed: 15 June 2019).

Rudick, R. A. *et al.* (1999) 'Use of the brain parenchymal fraction to measure whole brain atrophy in relapsing-remitting MS. Multiple Sclerosis Collaborative Research Group.', *Neurology*, 53(8), pp. 1698–704.

Sahley, T. L., Nodar, R. H. and Musiek, F. E. (1997) *Efferent auditory system : structure and function*. San Diego: Singular Publishing Group. Available at:

<https://www.worldcat.org/title/efferent-auditory-system-structure-and-function/oclc/36379687> (Accessed: 6 August 2019).

Samii, M., Gerganov, V. and Samii, A. (2008) 'Improved preservation of hearing and facial nerve function in vestibular schwannoma surgery via the retrosigmoid approach in a series of 200 patients', *Journal of Neurosurgery*, 105(4), pp. 527–535. doi: 10.3171/jns.2006.105.4.527.

Samii, M. and Matthies, C. (1995) 'Hearing preservation in acoustic tumour surgery.', *Advances and technical standards in neurosurgery*, 22, pp. 343–373. doi: 10.1007/978-3-7091-6898-1_6.

Saunders, J. C. (2007) 'The role of central nervous system plasticity in tinnitus.', *Journal of communication disorders*. NIH Public Access, 40(4), pp. 313–34. doi: 10.1016/j.jcomdis.2007.03.006.

van der Schaaf, I. C. *et al.* (2002) 'Quality of Life, Anxiety, and Depression in

Patients With an Untreated Intracranial Aneurysm or Arteriovenous Malformation', *Stroke*. Lippincott Williams & Wilkins, 33(2), pp. 440–443. doi: 10.1161/hs0202.102335.

Schaette, R. and McAlpine, D. (2011) 'Tinnitus with a normal audiogram: physiological evidence for hidden hearing loss and computational model.', *The Journal of neuroscience : the official journal of the Society for Neuroscience*, 31(38), pp. 13452–7. doi: 10.1523/JNEUROSCI.2156-11.2011.

Schecklmann, M. *et al.* (2012) 'Cluster analysis for identifying sub-types of tinnitus: A positron emission tomography and voxel-based morphometry study', *Brain Research*. Elsevier, 1485, pp. 3–9. doi: 10.1016/j.brainres.2012.05.013.

Schecklmann, M. *et al.* (2013) 'Auditory cortex is implicated in tinnitus distress: A voxel-based morphometry study', *Brain Structure and Function*, 218(4), pp. 1061–1070. doi: 10.1007/s00429-013-0520-z.

Schmidt, S. A. *et al.* (2018) 'Changes in gray and white matter in subgroups within the tinnitus population', *Brain Research*, 1679, pp. 64–74. doi: 10.1016/j.brainres.2017.11.012.

Schneider, P. *et al.* (2009) 'Reduced volume of Heschl's gyrus in tinnitus', *NeuroImage*, 45(3), pp. 927–939. doi: 10.1016/j.neuroimage.2008.12.045.

Scott-Wittenborn, N. *et al.* (2017) 'A methodological assessment of studies that use voxel-based morphometry to study neural changes in tinnitus patients', *Hearing Research*, 355, pp. 23–32. doi: 10.1016/j.heares.2017.09.002.

Sedley, W. *et al.* (2015) 'Human Auditory Cortex Neurochemistry Reflects the Presence and Severity of Tinnitus', *Journal of Neuroscience*, 35(44), pp. 14822–14828. doi: 10.1523/JNEUROSCI.2695-15.2015.

- Shattuck, D. W. and Leahy, R. M. (2002) 'Brainsuite: An automated cortical surface identification tool', *Medical Image Analysis*, 6(2), pp. 129–142. doi: 10.1016/S1361-8415(02)00054-3.
- Shore, Susan E, Roberts, L. E. and Langguth, B. (2016) 'Maladaptive plasticity in tinnitus--triggers, mechanisms and treatment.', *Nature reviews. Neurology*, 12(3), pp. 150–60. doi: 10.1038/nrneurol.2016.12.
- Shore, Susan E., Roberts, L. E. and Langguth, B. (2016) 'Maladaptive plasticity in tinnitus — triggers, mechanisms and treatment', *Nature Reviews Neurology*, 12(3), pp. 150–160. doi: 10.1038/nrneurol.2016.12.
- Shulman, A. (1995) 'A Final Common Pathway for Tinnitus - The Medial Temporal Lobe System.', *Int Tinnitus J*, 1(2), pp. 115–126. Available at: <http://www.ncbi.nlm.nih.gov/pubmed/10753332>.
- Smith, C. D. *et al.* (2007) 'Age and gender effects on human brain anatomy: a voxel-based morphometric study in healthy elderly.', *Neurobiology of aging*, 28(7), pp. 1075–87. doi: 10.1016/j.neurobiolaging.2006.05.018.
- Symposium, C. F. (2009) *Tinnitus*. John Wiley & Sons. Available at: https://books.google.de/books?hl=el&lr=&id=9ST8wB_wljcC&oi=fnd&pg=PA204&dq=cochlear+nerve+resection+AND+tinnitus&ots=IWPUmuB--s&sig=i02Q8UICrT9HoLBMPvNCbLEK2rl&redir_esc=y#v=onepage&q=cochlear+nerve+resection+AND+tinnitus&f=false (Accessed: 7 August 2019).
- Tatagiba, M. *et al.* (1992) 'The significance for postoperative hearing of preserving the labyrinth in acoustic neurinoma surgery', *Journal of Neurosurgery*, 77(5), pp. 677–684. doi: 10.3171/jns.1992.77.5.0677.
- Tatagiba, M. *et al.* (2014) 'Vestibular schwannoma surgery via the retrosigmoid

- transmeatal approach', *Acta Neurochirurgica*, 156(2), pp. 421–425. doi: 10.1007/s00701-013-1915-6.
- Timmer, F. C. A. *et al.* (2009) 'Gamma knife radiosurgery for vestibular schwannomas: Results of hearing preservation in relation to the cochlear radiation dose', *Laryngoscope*, 119(6), pp. 1076–1081. doi: 10.1002/lary.20245.
- Tos, M., Charabi, S. and Thomsen, J. (1998) 'Clinical experience with vestibular schwannomas: epidemiology, symptomatology, diagnosis, and surgical results', *European Archives of Oto-Rhino-Laryngology*. Springer-Verlag, 255(1), pp. 1–6. doi: 10.1007/s004050050012.
- Trakolis, L. *et al.* (2018) 'Postoperative Tinnitus After Vestibular Schwannoma Surgery Depends on Preoperative Tinnitus and Both Pre- and Postoperative Hearing Function.', *Frontiers in neurology*. Frontiers Media SA, 9, p. 136. doi: 10.3389/fneur.2018.00136.
- Turner, O., Windfuhr, K. and Kapur, N. (2007) 'Suicide in deaf populations: a literature review', *Annals of General Psychiatry*. BioMed Central, 6(1), p. 26. doi: 10.1186/1744-859X-6-26.
- Vanneste, S., Van De Heyning, P. and De Ridder, D. (2015) 'Tinnitus: A Large VBM-EEG Correlational Study', *PLOS ONE*. Edited by B. Langguth. Public Library of Science, 10(3), p. e0115122. doi: 10.1371/journal.pone.0115122.
- Voormolen, E. H. J. *et al.* (2010) 'Voxel-based morphometry and automated lobar volumetry: The trade-off between spatial scale and statistical correction', *NeuroImage*. PMC Canada manuscript submission, 49(1), pp. 587–596. doi: 10.1016/j.neuroimage.2009.07.018.
- Wang, X. *et al.* (2016) 'Alterations in gray matter volume due to unilateral

hearing loss', *Scientific Reports*. Nature Publishing Group, 6(1), p. 25811. doi: 10.1038/srep25811.

Whitwell, J. L. *et al.* (2001) 'Normalization of cerebral volumes by use of intracranial volume: implications for longitudinal quantitative MR imaging.', *AJNR. American journal of neuroradiology*, 22(8), pp. 1483–9.

Zook, J. M. and Casseday, J. H. (1987) 'Convergence of ascending pathways at the inferior colliculus of the mustache bat, *pteropus parnellii*', *Journal of Comparative Neurology*, 261(3), pp. 347–361. doi: 10.1002/cne.902610303.

7. Erklärung zum Eigenanteil

Die Arbeit wurde in der Klinik für Neurochirurgie unter Betreuung von Dr. med. Georgios Naros durchgeführt.

Die Konzeption der Studie erfolgte durch mich in Zusammenarbeit mit Dr. med. Georgios Naros.

Die Daten-Recherche wurde ausschließlich von mir durchgeführt. Herr Dr. Naros hat mir die Daten dafür zur Verfügung gestellt.

Sämtliche Statistiken und Analysen wurden von mir in Zusammenarbeit und Unterstützung von Dr. med. Georgios Naros durchgeführt.

Die Veröffentlichungen wurden von mir unter der Einleitung von Herrn Dr. med. Georgios Naros verfasst.

Ich versichere, das Manuskript selbständig verfasst zu haben und keine weiteren als die von mir angegebenen Quellen verwendet zu haben.

Tübingen, den 11.02.2020

8. Veröffentlichungen

Front Neurol. 2018 Mar 12;9:136. doi: 10.3389/fneur.2018.00136. eCollection 2018.

Postoperative Tinnitus After Vestibular Schwannoma Surgery Depends on Preoperative Tinnitus and Both Pre- and Postoperative Hearing Function.

Trakolis L, Ebner FH, Machetanz K, Sandritter J, Tatagiba M, Naros G.

9. Danksagung

Ich möchte meinem Kollegen Herrn Dr. med. Georgios Naros danken für die intensive und produktive Betreuung bei dieser Arbeit. Ohne seine wertvolle Hilfe wäre diese Arbeit nicht möglich gewesen.

Mein besonderer Dank gilt zusätzlich meinem Doktorvater Prof. Dr. med. Marcos Soares Tatagiba, der meine Arbeit stets mit viel Verständnis unterstützt hat, und mir mit seinen konstruktiven Anregungen immer sehr geholfen hat.