Aus der Berufsgenossenschaftlichen
Unfallklinik
Klinik für Hand-, Plastische,
Rekonstruktive und
Verbrennungschirurgie
an der Universität Tübingen

Untersuchung zur Evaluation einer neu entwickelten Kollagen-I-Matrix als Trägermaterial humaner Keratinozyten und Fibroblasten im Tiermodell

Inaugural-Dissertation

**zur Erlangung des Doktorgrades
der Medizin**

der Medizinischen Fakultät

der Eberhard Karls Universität

zu Tübingen

vorgelegt von

Willkomm, Lina-Marie

2018

Dekan:	Professor Dr. I. B. Autenrieth
1. Berichterstatter:	Privatdozent Dr. M. Held
2. Berichterstatter:	Privatdozent Dr. F. Werdin
Tag der Disputation:	20.04.2018

Für Tom

Inhaltsverzeichnis

1. Abkürzungsverzeichnis 6

2. Einleitung 7

2.1. Haut 7

2.1.1. Keratinozyten 8

2.1.2. Fibroblasten 9

2.2. Hautdefekte 10

2.3. Hautersatzverfahren 11

2.3.1. Dermale Ersatzprodukte und Trägermaterialien 14

2.3.2. Keratinozyten und Fibroblasten im Hautersatz 18

2.4. Wissenschaftliche Fragestellung 21

3. Material und Methoden 22

3.1. Implantationskammer 22

3.2. Der Collagen Cell Carrier (CCC) 22

3.3. Zellisolation 25

3.3.1. Kulturmedien, Reagenzien und Labormaterial 25

3.3.2. Isolierung primärer humaner Keratinozyten 27

3.3.3. Isolierung primärer humaner Dermisfibroblasten 28

3.3.4. Subkultivierung/ Passagieren der Zellen 29

3.4. In vitro Vorbereitung der Kollagenmatrix (CCC, collagen cell carrier) 30

3.4.1. Spezielle Materialien, Reagenzien 30

3.4.2. Präparation des composite grafts 31

3.5. In vivo Versuche 33

3.5.1. Versuchsaufbau 33

3.5.2. Narkose 34

3.5.3. Operation 35

3.6. Histologie 37

3.6.1. Lichtmikroskopie 39

4. Ergebnisse 40

4.1. Narkose 40

4.2. Operationsverlauf 40

4.3. Versuchsverlauf 42

4.4. Histologie 44

4.4.1. Deskriptive Auswertung 44

4.4.2. Messung der Keratinozytenschichtdicke 64

5. Diskussion 67

6. Schlussfolgerung 76

7. Zusammenfassung 77

8. Literaturverzeichnis 79

9. Erklärung zum Eigenanteil der Dissertationsschrift 85

10. Danksagung 86

11. Lebenslauf 87

1. ABKÜRZUNGSVERZEICHNIS

bFGF (FGF2) = basic Fibroblast Growth Factor
BPE = Rinder-Hypophysenextrakt
CCC = Collagen Cell Carrier
DMEM HG = Dulbecco's Modified Eagle's Medium High Glucose
EDTA = Ethylendiamin-Tetraessigsäure
EGF = Epidermal Growth Factor
EHS-Tumor = Engelbreth-Holm-Swarm-Maus-Sarkomen
FCS = Fötales Kälberserum
GFR = growth factor reduced
HBSS = Hank's Balanced Salt Solution
HE = Hämatoxylin-Eosin
HGF = hepatocyte growth factor
KGF = keratinocyte growth factor
MF = Progenitorfibroblasten
PBS = Phosphate-Buffered Saline
PDGF = platelet-derived growth factor
PMF = postmitotische Fibrozyten
SAL = sterility assurance level
SFM = serumfreies Keratinozytenmedium
TGF-b = transforming growth factor-b
VEGF = vascular endothelial growth factor

2. EINLEITUNG

2.1. Haut

Die Haut ist aufgrund der umfangreichen Oberfläche das größte Organ des menschlichen Körpers. Sie dient vor allem zum Schutz vor zahlreichen Umwelteinflüssen, der Aufrechterhaltung der Homöostase und als Sinnesorgan.

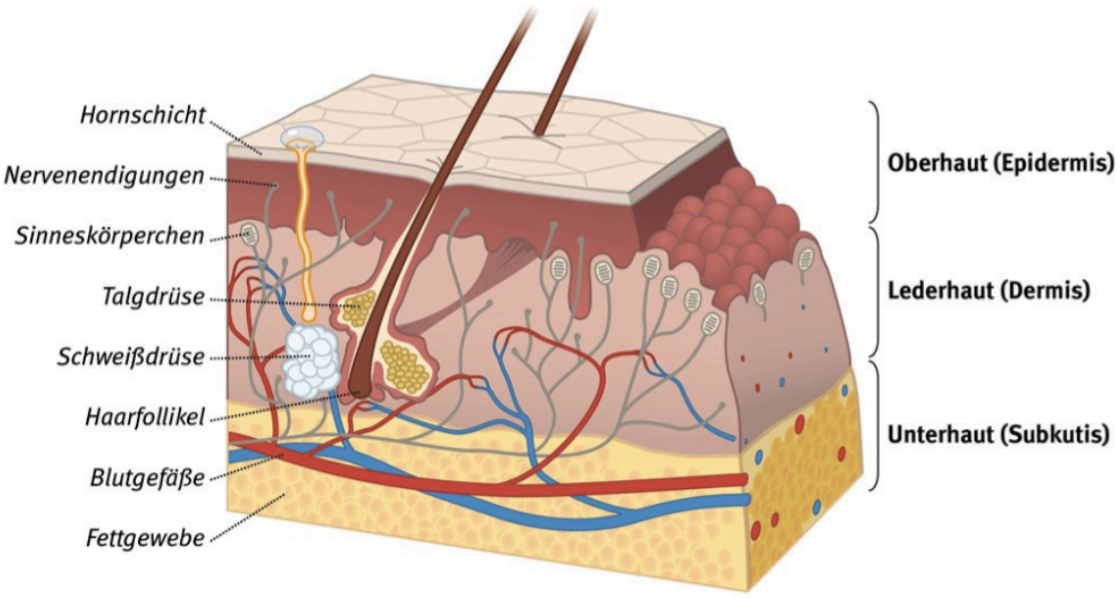

Abbildung [1] Aufbau der menschlichen Haut [aus VELAN SKINCARE GmbH, Freiburg, Deutschland; www.velanskincare.com; Zugriff: 15.06.2016]

Die Epidermis bildet die äußerste Schicht und wird von sich zur Oberfläche hin differenzierenden Keratinozyten aufgebaut. Die Epidermis ist in mehrere Schichten unterteilt, welche durch den Differenzierungsgrad der Keratinozyten bestimmt werden. In den Lagen aus, von innen nach außen, Stratum basale, Stratum spinosum, Stratum granulosum, Stratum lucidum und Stratum corneum befinden sich neben den Keratinozyten und deren Stammzellen auch eine Vielzahl anderer Zelltypen. Neben Melanozyten, Merkel-Zellen und Langerhans-Zellen befinden sich auch Fettzellen jeweils in den spezifischen Schichten (Alberts et al., 2004).

Durch die zapfenartig konfigurierte Basalmembran wird die darunterliegende Dermis abgetrennt. Die aus verschiedenen Matrixproteinen wie unter anderem Lamininen und Kollagenen bestehende Basalmembran wird gemeinsam von Keratinozyten und Fibroblasten gebildet. Sie dient als Haftstruktur für die oberste Hautschicht und gleichzeitig als funktionelle Barriere zur Dermis (Sasaki et al., 2004).

Die hauptsächlich von Fibroblasten gebildete Dermis gliedert sich in Stratum papillare und reticulare. Neben darin eingebetteten Blutgefäßen, Sinneszellen, Drüsen und Haarfollikeln bewegen sich auch inflammatorische Zellen durch das Interstitium. Unterhalb der Dermis bildet Fettgewebe die Subkutis (Alberts et al., 2004).

2.1.1. Keratinozyten

Keratinozyten bilden einen wichtigen Bestandteil der Haut, indem sie mit dem dermalen Anteil der Haut interagieren und für die schnelle Wiederherstellung der epidermalen Barrierefunktion sorgen (van der Veen et al., 2010). Sie bilden durch ihre sogenannte Stratifizierung, die Differenzierung von der epidermalen Stammzelle bis hin zum Korneozyten, die Epidermis der Haut. Zur Hautoberfläche hin erfolgt eine zunehmende Abflachung der anfangs zylindrischen Zelle und Einlagerung von Keratingranula. Die Nährstoffversorgung der Zelle nimmt zudem nach außen hin ab, so dass die abgestorbenen Keratinozyten als Korneozyten ohne Zellorganellen mit der Zeit vom äußersten Teil der Hornschicht, dem Stratum disjunctum, abgeschilfert werden (Alberts et al., 2004).

2.1.2. Fibroblasten

Fibroblasten sind eine heterogene, dynamische Zellpopulation mesenchymaler Herkunft. Je nach anatomischer Herkunftsregion und auch in den verschiedenen Stadien der Wundheilung zeigen sich charakteristische Phänotypen (Chang et al., 2002, Rinn et al., 2006, Chipev and Simon, 2002, Nolte et al., 2008).

Führend Bayreuther et al. und Rodemann et al. konnten bereits seit Ende der 80er Jahre zwei Subgruppen klassifizieren. Entlang einer Zelllinie von, als mitotisch aktiv bezeichneten, replikativen Progenitorfibroblasten (MF) differenzieren sich diese über die Zelltypen MF I, MF II und MF III über den letzten mitotisch aktiven Progenitorfibroblasten spontan zu irreversibel postmitotischen Fibrozyten (PMF). Nach den Übergangszelltypen PMF IV und PMF V folgt zuletzt die Differenzierung zum terminalen Zelltyp PMF VI (Bayreuther et al., 1988a, Bayreuther et al., 1988b, Rodemann et al., 1989). Diese beiden Subgruppen der Progenitorfibroblasten (MF) und postmitotischen Fibrozyten (PMF) unterscheiden sich sowohl morphologisch als auch in ihrem replikativen Potential und der Fähigkeit Zytokine, Wachstumsfaktoren und Kollagen zu synthetisieren. Während die MF I Population das höchste replikative Potential besitzt und nach ca. 25-30 Zellteilungen zu Zellen vom MF II Typ differenziert, nimmt die Anzahl der Zellteilungen bei den folgenden Zelltypen der MF Linie ab. Nach spontaner Differenzierung zum postmitotischen Fibrozyten sind diese nonreplikativ aber funktional. Zellen vom PMF Typ produzieren verschiedene Komponenten der Extrazellulärmatrix, wie Kollagen Typ I, und dies in deutlich größerem Maße als ihre Vorläufer. Sie zeichnen sich im Gegensatz zu den Progenitorfibroblasten durch Expression von „senescence-associated β-galactosidase“ als irreversibel postmitotisch aus (Dimri et al., 1995).

2.2. Hautdefekte

Durch chronische Wunden, wie sie besonders bei älteren Patienten und bei Patienten mit Komorbiditäten wie Diabetes mellitus oder peripherer arterieller Verschlusskrankheit zu beobachten sind, aber auch durch Verbrennungen oder Verätzungen kann die Haut in unterschiedlichem Ausmaß in ihrer Integrität geschädigt werden. Bei großflächigen Defekten, wie sie vor allem durch Verbrennungstraumata entstehen, kann die Barrierefunktion der Haut sogar in lebensbedrohlichem Ausmaß gestört werden. Gemessen an der Ausdehnung des Hautdefektes werden ca. 20 % verbrannte Körperoberfläche bei einer Verbrennungstiefe ab zweiten Grades bei Erwachsenen und bereits etwa 10 % verbrannte Körperoberfläche bei Kindern und 5% bei Säuglingen ohne Inhalationstrauma als schwere Brandverletzung und somit lebensbedrohlich bei drohendem Verbrennungsschock angesehen (Kamolz et al., 2009).
In Deutschland bedürfen jährlich etwa 10.000 bis 15.000 Menschen mit Verbrennungsverletzungen einer Behandlung im Krankenhaus. 2005 starben 481 Patienten an den Folgen ihrer Verbrennungen (Spanholtz et al., 2009).

Diese Brandverletzten aber auch Hunderttausende von Patienten mit chronischen Wunden unterschiedlicher Genese benötigen einen Wundverschluss der Haut, um Flüssigkeits- und Elektrolytverluste, Infektionen, Stoffwechselentgleisungen, Immunsuppression, Schmerzen, Amputationen und Tod zu verhindern. Trotz großer Fortschritte in der Behandlung von Hautschäden zum Beispiel durch neuartige Wundauflagen wie Hydrokolloidverbände oder temporäre Hautersatzprodukte wie z.B. Biobrane® (Smith&Nephew, Hamburg, Deutschland), einer Silikonmembran mit darin verankertem Nylongewebe und Kollagenpeptiden, bleibt der „Goldstandard“ des Hautersatzes die autologe Hauttransplantation mittels so genanntem mesh-graft.

Mesh-grafts sind Spalthauttransplantate, welche aus Epidermis und einem Anteil Dermis gewonnen werden. Die Dicke des Dermisanteils hängt dabei von der benötigten Transplantatdicke ab. Als Entnahmestellen dienen in der Regel

kosmetisch möglichst wenig auffallende Areale wie die Oberschenkelaußenseite. Um die Fläche zu vergrößern und um den Abfluss von Wundsekret zu gewährleisten, wird das Transplantat mit der Schneidewalze mit einem Schnittmuster versehen und anschließend auseinandergezogen (Voggenreiter and Dold, 2009).

Bei großflächigen Verbrennungen kann diese Methode allerdings nur zum Teil eingesetzt werden, da nur begrenzte Entnahmemöglichkeiten der Haut bestehen. Des Weiteren entsteht bei jeder Spalthautentnahme eine zusätzliche Hebedefektmorbidität. Diese Patienten können ohne alternative Hautersatzverfahren nicht überleben. Zudem nimmt die Anzahl chronischer Wunden zu, da aufgrund der demographischen Entwicklung mit zunehmenden Überalterung der Bevölkerung auch das Risiko an chronischen Wunden zu erkranken steigt (Gosain and DiPietro, 2004). Bei dieser Patientengruppe besteht ein großer Bedarf an geeigneten Methoden der Wundbehandlung.

2.3. Hautersatzverfahren

Künstliche Hautersatzmaterialien zum Verschluss von tiefen Wunden, also akuten und chronischen Vollhautdefekten, können hier eine effektive Behandlungsmöglichkeit darstellen. Bisher werden die zu erwerbenden Materialien meist als dermale Komponente in Kombination mit dem zu transplantierenden mesh-graft angewendet.
Dabei haben sich zwei grundlegende Verfahren als erfolgreich erwiesen. Zunächst muss eine Wunde vor Infektionen und Flüssigkeitsverlust geschützt werden. Dies erfolgt bei bisher entwickelten Produkten auf unterschiedliche Weise. Eine Möglichkeit stellt die Kombination des entsprechenden Hautersatzes mit einem undurchlässigen Verbandsmaterial, meist aus Silikon, dar. Dieser Therapieansatz dient allerdings nur dem temporären Wundverschluss. Nachdem nach ca. 3 Wochen eine adäquate Vaskularisierung des transplantierten Gewebes stattgefunden hat, kann der Silikonanteil durch das vorbereitete mesh-graft ersetzt werden. Diese Prozedur hat als zweizeitiges Verfahren den Nachteil, dass der endgültige Wundverschluss verzögert

erfolgt und bis dahin eine erhöhte Infektionsgefahr besteht. Der Vorteil besteht in dem bereits vaskularisierten Wundgrund und somit einem verbesserten Graftüberleben nach Transplantation (Groos et al., 2005).

Die Alternative besteht im ein-zeitigen Transplantieren eines dermalen Ersatzes mit dem autologen mesh-graft. Dabei wird direkt nach dem Wunddebridement ein vollständiger Wundverschluss durch Auflage des Hautersatzes und direkter Deckung durch das mesh-graft erreicht. Dem Vorteil des frühen Wundverschlusses steht allerdings die Gefahr eines schlechteren graft Überlebens bei nicht vaskularisiertem Untergrund gegenüber (van Zuijlen et al., 2000). Letzteres Verfahren ist daher stark von den spezifischen Eigenschaften der dermalen Ersatzverfahren abhängig und ist daher nicht für jedes Produkt gleichermaßen geeignet.

Beiden Therapieansätzen gemeinsam bleibt die Transplantation eines autologen mesh-grafts zum finalen Wundverschluss. Um unabhängiger von der Entnahme autologer Hautbestandteile zu werden, wurde in den 80iger Jahren damit begonnen, autologe Keratinozyten zu züchten, um mit ihrer Hilfe Haut zu regenerieren (Rheinwald and Green, 1975, Green et al., 1979). Das Verfahren wurde laufend weiterentwickelt und ist inzwischen weltweit etabliert. Heute werden zum Beispiel autologe Keratinozyten-Einzelzell-Suspensionen eingesetzt, um nach Verbrennungen oder auch bei Ulzera (Geschwüren) wieder ein Epithel aufzubauen (Dorai et al., 2008).
Zudem besteht mit einem epidermalen Ersatzverfahren aus mehreren Lagen Keratinozyten, den so genannten „sheet grafts“, eine Alternative zur autologen Spalthauttransplantation bei Schwerstbrandverletzten (De Luca et al., 1989, Rennekampff et al., 1996b). Mittlerweile sind verschiedene solcher „sheet grafts“ kommerziell erhältlich. Zum Beispiel werden Epibase® (Laboratoires Genévrier, Antibes, Frankreich), Epicel® (Genzyme, Cambridge, Massachusetts, USA) und Keratinozyten Sheets (DIZG, Berlin, Deutschland) in der Behandlung von ausgedehnten Hautdefekten bei unzureichender autologer Spenderhaut angewandt (Tenenhaus and Rennekampff, 2016).

Diese epidermalen Ersatzverfahren werden jedoch kontrovers diskutiert, denn Entwicklung, Zellkultur und Anfertigung sind aufwendig. Die „sheet grafts“ sind zudem in der Regel erst 3 Wochen nach Entnahme der Hautbiopsie am Patienten verfügbar (Tenenhaus and Rennekampff, 2016). Probleme bei der Handhabung der Transplantate und funktionelle Defizite wie unsichere Einheilungsraten oder Blasenbildung der Neodermis bei geringen Scherkräften zeigen, dass weiterhin Bedarf an suffizienten Lösungen zur Deckung großflächiger Vollhautdefekte besteht (Chua et al., 2016, Rue et al., 1993).
Denn trotz des besseren Verständnisses der Pathophysiologie der Wundheilung und aller Fortschritte im Bereich neuer Hautersatzverfahren gibt es bis dato noch keine befriedigenden Ergebnisse und vor allem keinen kompletten Vollhautersatz. Besonders die Qualität der neugebildeten Haut lässt, weiterhin auch aufgrund des meist gering ausgebildeten dermalen Kompartimentes, häufig zu Wünschen übrig (van der Veen et al., 2010). Gerade dieser Aspekt stellt in der Langzeittherapie von Patienten ein wichtiges Problemfeld dar, da aufgrund von Narben- und folgender Kontrakturbildung vor allem im Gelenksbereich deren Funktion teils irreversibel eingeschränkt sein kann (Spanholtz et al., 2009).

Folglich stellt die Entwicklung lebender biologischer Substitute zur Wiederherstellung, Erhaltung, Verbesserung und zum Schutz von Gewebe große Anforderungen an das Tissue Engineering.

Das Tissue Engineering ist ein interdisziplinärer Bereich der Biotechnologie zwischen Bio- und Materialwissenschaften zur Lösung von kritischen medizinischen Problemen bei Gewebedefekten oder Organversagen. Ziel ist es, lebenden Gewebeersatz herzustellen, wobei durch Verwendung unterschiedlicher Zellpopulationen ein Gewebe außerhalb eines Organismus generiert wird.

Einen strategischen Ansatz zur Entwicklung eines Vollhautersatzes bietet das sogenannte composite graft, eine Kombination aus extrazellulären Matrizes biologischer oder synthetischer Art als dermale Komponente oder Trägermatrix mit entsprechenden Zellpopulationen als zweiter Komponente. In Abhängigkeit

vom Anwendungsbereich ist zunächst die Auswahl des Biomaterials entscheidend, da es verschiedene Funktionen erfüllen soll. Als Trägersubstrat der kultivierten Zellen soll es deren optimale Transplantation auf den zu versorgenden Defekt gewährleisten und somit gewisse mechanische Grundvoraussetzungen erfüllen. Die Matrix darf dabei keinen dauerhaften Störfaktor im Wundbereich darstellen, muss also eine gute Biodegradation aufweisen, und eine Migration der transplantierten Zellen gewährleisten. Nicht zuletzt sollte das Material eine gute Verträglichkeit, also Biokompatibilität, aufweisen (van der Veen et al., 2010).

Des Weiteren stellen sich bei der Erstellung eines composite grafts die Fragen nach den optimalen Zellpopulationen zur Besiedlung der Trägermaterialien sowie die Art der Anwendung.

Die Trägermatrix kann als Unterlage und dermaler Ersatz im composite graft oder aber in sogenannter „upside-down“ Technik verwendet werden (Horch et al., 2000). Bei letzterer Technik werden zuvor verschiedene Zellpopulationen auf einer Trägermatrix kultiviert. Diese vorkultivierte Trägermatrix wird anschließend mechanisch ohne zellschädigende enzymatische Ablösung aus der Kulturschale entnommen und mit der zellbesiedelten Seite auf den zu deckenden Hautdefekt aufgebracht, so dass die Trägermatrix eine Wundauflage darstellt (Horch et al., 2000).

2.3.1. Dermale Ersatzprodukte und Trägermaterialien

Die bereits erwähnten dermalen Ersatzprodukte und Trägermatrices sind von großer Bedeutung bei der Behandlung von Vollhautdefekten, sowohl bei akuten als auch chronischen Wunden. Dabei können die Materialien aufgrund ihres Ursprunges in drei Kategorien eingeteilt werden (van der Veen et al., 2010).

Zum einen in natürliche biologische Materialien, welche aus menschlichem oder z.B. porcinem (Schweine-) Kadavergewebe hergestellt werden. Das Ursprunggewebe wird behandelt und zu azellulären Trägermatrizes verarbeitet.

Diese dermalen Ersatzprodukte besitzen je nach Herstellungsverfahren eine mehr oder weniger intakte extrazelluläre Matrixstruktur. Ein Vertreter dieser Gruppe ist Alloderm (Lifecell Corporation, Branchburg, NJ, USA), eine azelluläre humane Dermis, deren erfolgreiche Verwendung als dermaler Hautersatz in Kombination mit einem so genannten split thickness Autograft in einer klinischen Multizenterstudie belegt werden konnte (Wainwright et al., 1996).

Die zweite Kategorie dermaler Ersatzverfahren stellen „konstruierte“, also künstlich hergestellte biologische Materialien dar. Diese Materialien werden aus gereinigten biologischen Molekülen durch Gefriertrocknung (Lyophilisation) geformt und können durch den Zusatz von verschiedenen Chemikalien, wie häufig Glykosaminoglykanen oder durch strukturelle Quervernetzung („Crosslinking“) in ihren Eigenschaften modifiziert werden (Yannas et al., 1980). Bei diesen Materialien sind meist Kollagene der Hauptbestandteil. Obwohl das Quervernetzen der Moleküle häufig die Lebensdauer der Matrix im Wundbereich verbessern kann, sind auch nachteilige Effekte auf den Wundheilungsprozess, wie Fremdkörperreaktionen des Empfängers möglich. De Vries konnte im Vollhautdefekt-Model am Schwein zeigen, dass eine mittels Glutaraldehyd quervernetzte Kollagenmatrix im Gegensatz zur nicht quervernetzten Kollagenmatrix eine Fremdkörperreaktion induzierte. Sowohl die Formierung der Dermis, das Anwachsen des „split-skin“ Grafts und die gemessenen Parameter bezüglich der Wundkontraktion wurden ungünstig beeinflusst. Abgesehen davon zeigte die nicht quervernetzte Matrix eine deutlich schnellere Degradation in der Wunde (De Vries et al., 1993). Zudem haben in vitro Experimente mit verschiedenen quervernetzten, denaturierten, Kollagenmatrices gezeigt, dass die auf bzw. in ihnen kultivierten Fibroblasten ein reduziertes Überleben und eine geringere Proliferation aufwiesen (Middelkoop et al., 1995).

Als Beispiele für künstlich hergestellte biologische Materialien können zum einen Integra (Integra Life Sciences Corp, Plainsboro, NJ, USA), eine Matrix aus humanem Kollagen I, welches mit Glykosaminoglykanen versetzt wurde,

zum anderen Matriderm (Skin and Health Care AG, Billerbeck, Germany) genannt werden. Dieses besteht im Gegensatz zu Integra aus bovinem (Rinder-) Kollagen Typ I und wurde mit Elastin kombiniert.

Im Gegensatz zu den ersten beiden Gruppen stellt die dritte eine Ausnahme dar, da diese dermalen Ersatzprodukte synthetischer Herkunft sind. Ähnlich wie die „konstruierten" biologischen Materialien werden auch diese künstlichen aus Molekülen und Polymeren entwickelt, welche in diesem Fall aber keine natürlichen Bestandteile der Haut darstellen. Diese Tatsache wiederum kann bei Fibroblasten einen Einfluss auf deren Zelladhärenz, Migration und weitere Zellfunktionen haben (Green and Yamada, 2007).

Auch wenn in vivo weitere interzelluläre Kontakte eine Rolle spielen, kann die Voraussetzung synthetischer Materialien mit Bindungsstellen, die nicht in natürlichem Gewebe vorkommen, ein Problem bei der Verwendung als dermale Matrix darstellen. Daher wurden diese Materialien weiterentwickelt und so genannte „biomimetische" Proteinsequenzen in die Matrices integriert, um ein der natürlichen Dermis ähnlicheres Konstrukt zu schaffen (Shin et al., 2003). Trotzdem bleibt bei einem prinzipiell körperfremden Material auch die Frage nach der Biodegradierbarkeit, da der Empfängerorganismus bei Fremdkörpern immer die Tendenz hat, diese durch das Immunsystem abzustoßen oder durch Verkapselung auszuschließen, wenn eine Verstoffwechselung nicht möglich ist. Für verschiedene Bestandteile konnten de Vries et al. diese Fremdkörperreaktion am porcinen Vollhautmodell nachweisen (De Vries et al., 1993).

Die der zweiten Kategorie dermaler Ersatzprodukte zugehörigen, Kollagen-basierten Biomaterialien tierischer Herkunft werden bereits seit Jahren in unterschiedlichen medizinischen Bereichen bei der Behandlung akuter und chronischer Wunden eingesetzt und konnten sich in verschiedenen Feldern der plastischen Chirurgie als Trägermaterial oder Wundauflage etablieren (Boyce and Warden, 2002, van der Veen et al., 2010).

Kollagen macht ca. ein Drittel aller Proteine im menschlichen Körper aus (Eckhard et al., 2011). Dabei werden 28 verschiedene Kollagensubtypen unterschieden (Mienaltowski and Birk, 2014), von denen beim Menschen Kollagen Typ I, ein fibrilläres Kollagen aus drei Alpha-Helix-Ketten, den häufigsten Kollagentyp darstellt. Kollagen Typ I kommt unter anderem in Haut und Sehnen aber auch Knochen und Gefäßen vor, wobei sich Kollagene vom Typ I zwischen den einzelnen Spezies nur geringfügig unterscheiden (Stover and Verrelli, 2011, van den Berg, 2003). Zudem verfügen sie im Vergleich zu vielen anderen Biomaterialien über sehr gute Resorptionseigenschaften.

Da kein ausgeprägtes Identifikationsmuster vorhanden ist und der enzymatische Abbau durch Kollagenasen keine toxischen Abbauprodukte hervorbringt, gelten aufgereinigte Kollagen I- Materialien in der Regel als biokompatibel (Glowacki and Mizuno, 2008). Shekhter et al. konnten für verschiedene Kollagenmatrices bovinen, equinen und humanen Ursprungs sowie für aus Fischhaut gewonnene Matrix im Tierversuch an Ratten eine gute Biokompatibilität aufzeigen (Shekhter et al., 2015). Sekundäre Modifikationen, wie die Quervernetzung, führen zu höherer biomechanischer Stabilität von Kollagenmatrices, welche in der Anwendung wünschenswert ist (Koide et al., 1993). Trotz der positiven Eigenschaften des Rohproduktes konnten bei den angebotenen Matrizes einzelner Hersteller allerdings erhebliche Differenzen aufgrund der verschiedenen Herstellungsprozesse und bereits beschriebenen sekundären Modifikationen festgestellt werden (Jorge-Herrero et al., 1999). Marinucci et al. konnten zeigen, dass unterschiedlich quervernetzte Kollagenmatrices einen Einfluss auf Zellwachstum und Faktorensekretion der auf ihnen besiedelten Fibroblasten hatten. Die Kollagenmatrices waren, wie es häufig Praxis ist, mit Glutaraldehyd oder Diphenylazidophosphat strukturell modifiziert worden (Marinucci et al., 2003).

Deshalb sind für jedes neu entwickelte Produkt, das für einen möglichen späteren klinischen Einsatz in Frage kommt, ausgiebige Analysen zur Reaktion sowohl in der Zellkultur als auch in vivo notwendig.

Die in dieser Studie verwendete Biomatrix ist eine Membran aus reinem, nicht quervernetztem bovinen Typ I Kollagen. Dieser so genannte Collagen Cell Carrier (CCC) von der Firma Viscofan BioEngineering (Weinheim, Deutschland) wurde in vorangegangenen Studien sowohl auf mechanische und zellbiologischen Eigenschaften in vitro untersucht (Schmidt et al., 2011) als auch bezüglich der in vivo Eigenschaften in Hinblick auf Biokompatibilität und Biodegradation (Rahmanian-Schwarz et al., 2014).

2.3.2. Keratinozyten und Fibroblasten im Hautersatz

Wie bereits beschrieben bilden Keratinozyten einen wichtigen Bestandteil der Haut, indem sie mit dem dermalen Anteil der Haut interagieren und für die schnelle Wiederherstellung der epidermalen Barrierefunktion sorgen (van der Veen et al., 2010). In vitro kultivierte autologe Keratinozyten werden bereits seit Jahren zur Behandlung schwerer Verbrennungswunden genutzt (MacNeil, 2007). Die zu transplantierenden Keratinozyten benötigen neben einem geeigneten Trägermedium ein geeignetes Zellmilieu, welches erfahrungsgemäß vor allem durch die gemeinsame Kultivierung mit Fibroblasten entsteht (El Ghalbzouri et al., 2002, el-Ghalbzouri et al., 2002, Lee et al., 2009). Boehnke et al. zeigten den positiven Einfluss von Fibroblasten auf die epidermale Regeneration und die funktionellen Eigenschaften von Hautäquivalenten im in vitro Langzeitmodell (Boehnke et al., 2007).
Zudem wird als Wachstumsgrundlage in Kultur aber auch in vivo häufig Matrigel® verwendet (Kleinman and Martin, 2005, Hughes et al., 2010), eine Mischung aus verschiedenen Basalmembranproteinen mit dem Hauptbestandteil Laminin. Gorelik et al. konnten außerdem im Tiermodell eine bessere Keratinozytenanhaftung und Proliferation bei zusätzlicher Verwendung von Matrigel® nachweisen (Gorelik et al., 2000) so wie Dawson et al. im dermalen Wundmodell (Dawson et al., 1996).

Die Aufgabe der Fibroblasten besteht in der Herstellung und Aufrechterhaltung der extrazellulären Matrix aber auch in der Sekretion von Cytokinen und

verschiedenen Wachstumsfaktoren wie dem keratinocyte growth factor (KGF) (Nolte et al., 2008).
Durch die Faktoren vermittelte Stimulation im mesenchymal-epidermalen „crosstalk“ werden die Keratinozyten im direkten Zell-Zell-Kontakt zur Produktion einer differenzierten Epidermis angeregt (Clark, 2003). Proliferation und Migration der Keratinozyten werden dabei unter anderem durch Interleukin (IL)-6, IL-8, hepatocyte growth factor (HGF) und KGF stimuliert. Insbesondere die gemeinsame Ausbildung einer Basalmembran ist von der Interaktion der Fibroblasten und Keratinozyten abhängig. Bereits in den 90er Jahren konnten verschiedene Arbeitsgruppen aufzeigen, dass Keratinozyten bei fehlender Stimulation nicht in der Lage sind, wichtige Bestandteile der Basalmembran wie Laminin I, Collagen IV und Laminin 5 zu produzieren (Sahuc et al., 1996, Contard et al., 1993, Cooper et al., 1993).
Zudem spielen Fibroblasten in der Angiogenese eine wichtige Rolle. Verschiedene Studien haben zeigen können, dass Fibroblasten viele lösliche angiogenetische Wachstumsfaktoren wie den sogenannten vascular endothelial growth factor (VEGF), platelet-derived growth factor (PDGF) und transforming growth factor-b (TGF-b) produzieren. Diese Faktoren vermitteln Wachstum, Lumenbildung und Langzeitstabilität von Neo-Gefäßen (Samal et al., 2015).

Die Kultivierbarkeit von Fibroblasten auf dermalen Ersatz- und Trägermaterialien wurde in verschiedenen Studien gezeigt (Huss et al., 2008). Die erfolgreiche Co-Kultivierbarkeit von Fibroblasten und Keratinozyten auf einem dreidimensionalen Nylon-Mesh konnten Contard et al. bereits 1993 nachweisen. Nach wenigen Wochen konnte elektronenmikroskopisch eine neugebildete Epidermis mit Basalmembran dargestellt werden (Contard et al., 1993). Lee et al. zeigten in einem Modell auf Kollagen-I-Grundlage die erfolgreiche Co-Kultivierbarkeit (Lee et al., 2009). Aber auch auf modernen biokompatiblen Hybridfasern wurden Fibroblasten mit Keratinozyten erfolgreich unter Ausbildung dermaler und epidermaler Strukturen co-kultiviert, ohne dass der Zusatz von Stimulanzien wie Wachstumsfaktoren notwendig war (Planz et al., 2016).

Schlussendlich generieren nicht die für sich stehenden einzelnen Komponenten eines künstlichen Hautersatzes einen erfolgreichen, dauerhaften Wundverschluss, sondern deren dynamisches Zusammenspiel. Erkenntnisse über diese Interaktionen können nur durch Experimente in einem lebenden Organismus, dessen Organsysteme eng mit dem Menschen vergleichbar sind, gewonnen werden. Im Tissue Engineering sind die Untersuchungen im Nacktmaus- und Nacktratten-Transplantationsmodell die seit langem etablierte internationale Standardmethode, um neue Erkenntnisse über Effektivität der zu transplantierenden Konstrukte und deren Eigenschaften zu gewinnen, die längerfristig dazu dienen sollen, die Hauttransplantation als Therapieverfahren für den Menschen noch effektiver und breiter anwendbar zu machen (van der Veen et al., 2010, Rennekampff et al., 1996b).

2.4. Wissenschaftliche Fragestellung

In vorangegangenen Studien wurde bereits das zellbiologische und mechanische Verhalten des Collagen Cell Carriers (CCC) in vitro (Schmidt et al., 2011) sowie die Biokompatibilität und Biodegradation in-vivo (Rahmanian-Schwarz et al., 2014) genau untersucht. Bei erfolgreicher Anwendung des CCCs als Teil eines composite grafts, in Form einer zellbesiedelten Trägermatrix, könnten sich diesbezüglich zelltherapeutische Möglichkeiten im Bereich der Regenerativen Medizin bei der Behandlung von Hautdefekten eröffnen.

Ziel dieser Studie war die Untersuchung einer neu entwickelten Kollagen-I-Matrix (CCC; Collagen Cell Carrier) in ihrer Eignung als Trägermaterial humaner Keratinozyten und Dermisfibroblasten im Tiermodell. Die Untersuchung dieser Fragestellung erfolgte im Rahmen eines größeren Projektes. Im Gesamtprojekt wurden 30 Versuchstiere verwandt, rechnerisch entfallen 8 auf die hier gewählte Fragestellung.

Es erfolgten nach statistischer Beratung die Bewilligungen durch Ethik- und Tierschutzkommission.

Die kollagene Matrix (CCC) wurde mit aus Präputien gewonnenen humanen Keratinozyten und Dermisfibroblasten als composite graft besiedelt. Zellansätze aus humanen Keratinozyten und Dermisfibroblasten mit Verwendung der Matrix aber ohne vorherige Besiedlung dienten als Kontrolle.

Die Versuchsansätze wurden in epifasziale Implantationskammern auf dorsale Vollhautdefekte athymischer Ratten eingebracht. Dabei wurden je Versuchstier drei Implantationskammern eingebracht. Rechnerisch wurden für die gewählte Fragestellung 8 athymische Ratten verwandt. Jeweils nach 14 oder 28 Tagen wurden den getöteten Empfängertieren die Gewebeproben aus den Transplantationskammern entnommenen und histologisch untersucht.

3. MATERIAL UND METHODEN

3.1. Implantationskammer

Der Einsatz von Implantationskammern war notwendig, um für die im Weiteren ausführlich beschriebenen zu transplantierenden Untersuchungsansätze ein steriles und von den Zellen der Rattenhaut möglichst abgeschottetes Milieu zu schaffen. Dabei wurden zweiteilige, sterile Silikonkammern (Renner GmbH, Dannstadt-Schauernheim, Deutschland) benutzt. Solche Silikonkammern wurden unter anderem bereits zur Xenotransplantation dreidimensionaler Zellkulturen mit Kollagen-I-Gel auf den Rücken von athymischen Mäusen verwendet (Moreno-Bueno et al., 2009). In unserem Versuchsaufbau bestand der untere Teil der Kammer aus einem 2 cm hohen Ring mit einer 1 cm breiten Silikonlippe am unteren Rand, welche der subdermalen, epifaszialen Verankerung des Kammerteils diente. Der obere Kammeranteil bestand aus einer konvexen Kappe mit 1cm breitem Silikonrand. Dieser Deckel war über den beschriebenen Ring zu stülpen. Jeweils die übereinander zum Liegen kommenden Silikonränder konnten mit der sich dazwischen befindenden Rattenhaut mittels Naht fixiert werden. [Abbildung 4 und 8] Dadurch entstand eine sterile Zelleinschlusskammer, welcher bei Bedarf per punktionem der Kappe Nährmedium zugeführt werden konnte.

3.2. Der Collagen Cell Carrier (CCC)

In der vorliegenden Studie wurde ein Collagen Cell Carrier (CCC) von der Firma Viscofan BioEngineering (Weinheim, Deutschland) verwendet.

Die CCC Gerüste sind durch Gammabestrahlung sterilisierte, kompakte Membranen aus reinem, nicht quervernetztem bovinen Typ I Kollagen. Diese Kollagenmatrices werden als Trägermaterial zur Zellbesiedelung hergestellt und sind in verschiedenen Größen erhältlich. In dieser Studie wurden runde, trockene Membranen mit 10 mm Durchmesser und einer Dicke von <20 µm, abhängig von der Luftfeuchtigkeit der Umgebung, verwendet.

Zur Herstellung des CCCs wird bovine Haut enthaart und in Epidermis, Dermis sowie Subkutis aufgespalten. Nur die Kollagen-I haltige Dermis wird weiterverarbeitet. Es folgen mehrere Aufreinigungs- und Bleichvorgänge unter Verwendung von Wasser, Natriumhydroxid sowie Wasserstoffperoxid. Bei einem pH- Wert von 13 wird mittels Calciumhydroxid und Calciumoxid die dreidimensionale Struktur der Kollagenfasern aufgelöst. Dieser Prozess wird durch Salzsäure bei einem pH- Wert von 2,9 gestoppt. Zudem schwillt durch diesen Schritt die Kollagenschicht an und kann in einem weiteren Reinigungsschritt unter strenger Temperaturkontrolle (<23°C) als Kollagengel abgetrennt und filtriert werden. Dieses Kollagengel wird anschließend mittels Salzsäure bei einem pH- Wert von 2,8 eingestellt, von restlicher enthaltener Luft befreit und auf eine 2%ige Konzentration verdünnt. Das verdünnte Kollagengel wird in den letzten Produktionsschritten über eine Düse mit einer Dicke von weniger als 20 µm auf ein Förderband gebracht, um über einen Tunneltrockner getrocknet zu werden. Die Membran wird durch Sørensen Puffer/ Glycerin Mischung bei einem abschließenden pH- Wert von 7,3 eingestellt auf die gewünschte Form und Größe zugeschnitten. Durch Gammabestrahlung mit 25 kGy entsteht mit einem sterility assurance level von $\leq 10^{-6}$ (SAL) ein steriles Endprodukt (Rahmanian-Schwarz et al., 2014).

Die CCCs wurden in vorangegangenen Studien sowohl auf ihre mechanischen und zellbiologischen Eigenschaften in vitro untersucht (Schmidt et al., 2011) als auch bezüglich ihrer in vivo Eigenschaften in Hinblick auf Biokompatibilität und Biodegradation (Rahmanian-Schwarz et al., 2014). Es zeigte sich trotz geringer Dicke des Materials im trockenen wie feuchten Zustand eine hohe mechanische Stabilität, welche mittels eines Zugprüfapparates (tensile test) quantifiziert werden konnte (Schmidt et al., 2011). Zudem konnte anhand der Besiedelung in vitro mit einer humanen Osteosarcom Zelllinie (Saos-2), aus dem Knochenmark gewonnenen, humanen mesenchymalen Stammzellen sowie rodenten Kardiomyozyten eine hohe Zelladhärenz und homologe Zelldistribution auf dem CCC nachgewiesen werden. Auch die Wachstumsrate der Saos-2 Zellen zeigte sich vergleichbar zu der in konventionellen Kulturen (Schmidt et al., 2011).

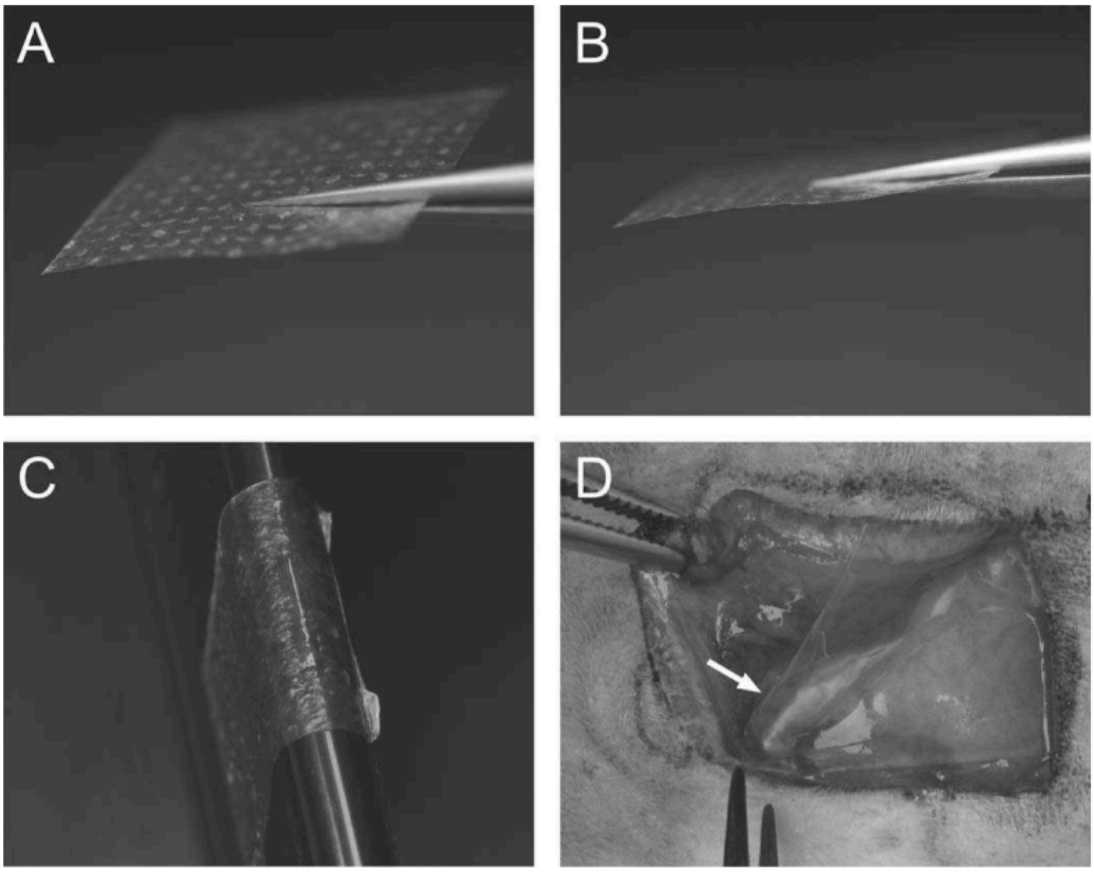

Abbildung [2] A,B: Collagen Cell Carrier in trockenem Zustand in unterschiedlichen Ansichten (Größe: 2 cm x 2 cm) mit einer Pinzette gehalten. C: Nasses CCC in hängendem Zustand unter feuchten Bedingungen D: Subkutane Implantation des CCC im Rattenmodell. Der Pfeil markiert die Kante des CCC aus Rahmanian-Schwarz et al.; J Biomed Mater Res A, 102, 1173-9, 2014)

Die in vivo Eigenschaften wurden mittels Implantation der kollagenen Matrices in subkutane Taschen auf dem Rücken von Lewis Ratten getestet. Die Biokompatibilität des kollagenen Trägermaterials konnte dabei sowohl makroskopisch, durch tägliche Wundkontrollen, als auch mikroskopisch mittels Hämatoxilin-Eosin- Färbung und Maus anti-CD68 Antikörper- Färbung der im Verlauf entnommenen Gewebebiopsien belegt werden. Die Evaluation der Biodegradation erfolgte anhand Hämatoxilin-Eosin gefärbter Paraffinschnitte aus zu unterschiedlichen Zeitpunkten gewonnenen Biopsien der subdermal implantierten CCC Matrices und zeigte die vollständige Biodegradation innerhalb von 42 Tagen und die Gewebeintegration der CCC Matrices (Rahmanian-Schwarz et al., 2014).

3.3. Zellisolation

3.3.1. Kulturmedien, Reagenzien und Labormaterial

Kulturmedium für humane Keratinozyten:

- SFM

Serumfreies Keratinozytenmedium

beinhaltet: definiertes Keratinozyten-SFM 500 mL und definiertes Keratinozyten-SFM Growth Supplement 1 mL, (PromoCell GmbH, Heidelberg, Deutschland)

Das definierte Keratinozyten-SFM ist ein serumfreies Medium mit niedriger Calciumkonzentration (<0,1 mM), das für die Isolierung und Expansion von menschlichen Keratinozyten optimiert wurde, ohne dass Rinder-Hypophysenextrakt (BPE) supplementiert oder Fibroblasten-Nährschichten verwendet werden müssen (Shipley and Pittelkow, 1987).

Kulturmedium für humane Dermisfibroblasten:

- DMEM HG

Dulbecco's Modified Eagle's Medium High Glucose 4,5g/l (PAA Cell Culture Company, Pasching, Österreich)

- FCS Superior

Fötales Kälberserum 15% (Biochrom GmbH, Berlin, Deutschland)

- 1% Penicillin/Streptomycin Lösung (PAA Cell Culture Company, Pasching, Österreich)

- 1% L-glutamine (PAA Cell Culture Company, Pasching, Österreich)

- bFGF (FGF2)

2,5 ng/ml basic Fibroblast Growth Factor (Sigma-Aldrich Chemie GmbH, Steinheim, Deutschland)

- EGF

1,25 ng/ml Epidermal Growth Factor (Sigma-Aldrich Chemie GmbH, Steinheim, Deutschland)

Zusätzliche Reagenzien:

- Thermolysinlösung 0,5 mg/ml (Sigma-Aldrich Chemie GmbH, Steinheim, Deutschland)

- EDTA/ Trypsin

Ethylendiamin-Tetraessigsäure/ Trypsin (0,025%/ 0,05%) (PAA Cell Culture Company, Pasching, Österreich)

- Collagenase IV (Sigma-Aldrich Chemie GmbH, Steinheim, Deutschland)

- Dispase II (Roche Diagnostics Deutschland GmbH, Mannheim, Deutschland)

- HBSS

Hank's Balanced Salt Solution (PAA Cell Culture Company, Pasching, Österreich)

- PBS

Phosphate-Buffered Saline (PAA Cell Culture Company, Pasching, Österreich)

Plastikmaterial:

- T25 oder T75 Flaschen, mit Filter Top Deckel (Cellstar®, Greiner Bio-One, Kremsmünster, Österreich)

- Einwegmaterialien (Nunc, Thermo Fisher Scientific, USA)

- Falcon™ Zellsieb, 70µm Maschenweite (BD Falcon, Franklin Lakes, USA)

Es wurden ausschließlich sterile Materialien bei der Zellkultur verwendet und alle Arbeiten unter der Sterilbank durchgeführt.

3.3.2. Isolierung primärer humaner Keratinozyten

Die humanen Keratinozyten und Dermisfibroblasten wurden wie üblich aus insgesamt zwei Präputien gewonnen (Samal et al., 2015), die mit dem schriftlichen Einverständnis der Eltern nach bereits geplanten Operationen nicht entsorgt, sondern zur Zellzüchtung verwendet wurden. Es entstanden keinerlei zusätzliche Belastungen oder Nachteile für den Patienten. Die Proben der beiden Spender wurden getrennt von einander aufgearbeitet und kultiviert.

Die entnommene Hautprobe wurde zur antiseptischen Vorbehandlung kurz in 70% Isopropanol gewaschen und anschließend dreimal in PBS gespült. Im nächsten Schritt wurde die gereinigte Haut mit einem Skalpell in ca. 0,5 cm breite Stücke zugeschnitten. Diese Hautstücke wurden über Nacht in Thermolysinlösung (0,5 mg/ml, Sigma) schwimmend bei 4°C inkubiert. Durch die enzymatische Behandlung der Hautstücke mit der Metalloprotease Thermolysin werden sowohl die Verbindungen zwischen Epidermis und Basalmembran als auch zwischen den einzelnen Epidermiszellen aufgelöst. Somit wird eine Vereinzelung der Zellen möglich.

Am Folgetag konnte in einer Petrischale mit Hilfe von zwei Dumont-Pinzetten bei den Hautstücken die Epidermis von der Dermis abgezogen werden. Die beiden Hautkompartimente wurden von einander getrennt und jeweils weiter aufgearbeitet.
Die abgezogene Epidermis wurde anschließend in EDTA/ Trypsin (0,025%/0,05%), gegeben und für 10 min bei 37°C inkubiert. Durch vorsichtiges Schütteln der Kulturflasche und Klopfen auf den Bodenkonnten die Keratinozyten daraufhin weiter vereinzelt werden. Die entstandene Zellfraktion der Epidermis wurde im nächsten Schritt durch ein Zellsieb mit 70 µm Maschenweite passiert, um größere Hornschichten abzutrennen und unter

Hinzugabe von Trypsininhibitor mit 10-15 ml definiertem, serumfreien Keratinozytenmedium (Keratinozyten- SFM) gespült.
Nach Ermittlung der Gesamtzellzahl mittels Neubauer Zählkammer und Zentrifugieren der isolierten Zellen für 5 min bei 1000 rpm wurden die Keratinozyten auf die gewünschte Dichte eingestellt. Dabei wurden ca. 250 000 Zellen pro T25 Flasche (10.000 Zellen/cm2) in Keratinozyten- SFM ausplattiert. Damit diese sich anheften und ausbreiten konnten, erfolgte für ca. 3 Tage bei 37°C und 5% CO_2 die Kultivierung.

3.3.3. Isolierung primärer humaner Dermisfibroblasten

Zur Isolierung der Dermisfibroblasten wurde die von der Epidermis zuvor enzymatisch und mechanisch abgetrennte Dermis der aus den gereinigten Präputien gewonnenen Hautstücke verwendet.

Diese Dermis wurde zunächst mit einem Tissue Chopper (Leica Biosystems, Wetzlar, Deutschland) zu kleinen Stücken (bei Einstellung von 200 µM in 2-3 Durchläufen) zerkleinert. Die gewonnene Dermismasse wurde anschließend in Collagenase IV (0,5 mg/ml) mit Dispase II 0,25mg/ml in HBSS- Puffer (magnesium- und kalziumhaltig) gegeben und für 30 Minuten bei 37°C inkubiert. Dadurch erfolgt der schonende, selektive Abbau der interzellulären Matrix, wodurch die Zellen aus dem Verbund gelöst werden.
Nach Ende der Inkubationszeit wurden durch kräftiges Schütteln der Dermisstücke die herausgelösten Zellen vereinzelt. Diese Zellfraktion der Dermis konnte daraufhin durch ein Zellsieb mit 70 µm Maschenweite passiert werden. Anschließend erfolgte das Spülen mit DME- Medium mit hohem Glukoseanteil (4,5 g/l) sowie hinzugefügtem basic Fibroblast Growth Factor (bFGF; 2,5 ng/ml) und Epidermal Growth Factor (EGF; 1,25 ng/ml).

Zuletzt wurden die Fibroblasten, wie auch bei den Keratinozyten, nach Ermittlung der Gesamtzellzahl mittels Neubauer Zählkammer und Zentrifugieren der isolierten Zellen für 5 min bei 1000 rpm, auf die gewünschte Dichte eingestellt. Pro T25 Flasche wurden ca. 250.000 Zellen (10.000 Zellen/cm2)

ausplattiert. Damit diese sich anheften und ausbreiten konnten, erfolgte für ca. 3 Tage bei 37°C und 5% CO_2 die Kultivierung.

3.3.4. Subkultivierung/ Passagieren der Zellen

Ist die gesamte Wachstumsfläche von den kultivierten Zellen bedeckt (geschlossener, konfluenter Monolayer), so wachsen in der Regel strikt adhärente Zelllinien nicht mehr weiter. Bei weniger streng adhärenten Zellkulturen sinkt bei zu hoher Zelldichte die Proliferationsrate zumindest stark ab. Dies kann zum Absterben der Kultur führen. Deshalb ist es notwendig, die Zellen nach erreichter Maximaldichte zu passagieren, also aus dem Monolayer herauszulösen, in Suspension zu bringen und nach entsprechender Verdünnung in ein neues Kulturgefäß zu überführen. Das Herauslösen der Zellen aus dem Zellrasen erfolgt meist durch enzymatische Verdauung (Gstraunthaler and Lindl, 2013).

Zunächst wurde aus den Zellkulturflaschen das überstehende Medium vorsichtig mit einer Pipette abgesaugt. Die verbliebenen Zellen wurden anschließend mit kalzium- und magnesiumfreiem PBS gewaschen, wie es für epitheliale Zellen und Fibroblasten üblich ist (Gstraunthaler and Lindl, 2013).
Je nach Zelltyp und Konfluenzgrad wurden die gewaschenen Zellen in EDTA/ Trypsin (0,025%/ 0,05%) bei 37°C inkubiert. Keratinozyten wurden für ca. 5-6 Minuten und Dermisfibroblasten für ca. 10 Minuten in EDTA/ Trypsin inkubiert. Zum Abstoppen des Enzyms wurde die dreifache Menge an jeweiligem Kulturmedium hinzugefügt sowie ein Trypsininhibitor bei Verwendung des SFM. Die Zellen wurden anschließend unter Mikroskopkontrolle durch Abklopfen aus den Flaschen abgelöst. Die abgelöste Zellsuspension wurde daraufhin in 15 ml Falcon Tubes überführt und die Zellen wurden bei 1000 rpm für 5 Minuten abzentrifugiert.
Zuletzt wurden die zentrifugierten Zellen mit einer Splitratio von 1:3 für die Keratinozyten und von 1:3- 1:5 für die Dermisfibroblasten neu in Suspension gebracht und kultiviert.

3.4. In vitro Vorbereitung der Kollagenmatrix (CCC, collagen cell carrier)

3.4.1. Spezielle Materialien, Reagenzien

- CCC

Collagen Cell Carrier, Collagenmembran, 10mm Durchmesser, gestanzt, steril (Viscofan BioEngineering, Weinheim, Deutschland)

- Matrigel®

Matrix, growth factor reduced (BD, Becton Dickinson and Company, New Jersey, USA)

Matrigel® ist eine Mischung aus verschiedenen Basalmembranproteinen, die aus Engelbreth-Holm-Swarm-Maus-Sarkomen (EHS-Tumor) extrahiert wurden. Dieser Tumor ist reich an extrazellulären Matrixproteinen. Der Hauptbestandteil der Matrigel® Matrix ist Laminin. Sie enthält zudem Collagen IV, Heparansulfat-Proteoglykan und Entactin/ Nidogen. In EHS-Tumoren natürlich vorkommende Wachstumsfaktoren sind ebenfalls enthalten. Daher beinhaltet die Matrix auch basic fibroblast growth factor, epidermal growth factor, insulin-like growth factor 1, transforming growth factor beta, platelet-derived growth factor und nerve growth factor (Hughes et al., 2010). Zudem ist eine wachstumsfaktorreduzierte Variante (growth factor reduced; GFR) der Matrigel® Matrix erhältlich.

Matrigel® wird üblicherweise als Wachstumsgrundlage verschiedener Zelltypen in Kultur (Hughes et al., 2010) aber auf in vivo verwendet (Kleinman and Martin, 2005).

- DPBS

Dulbecco's Phosphate Buffered Saline ohne Ca & Mg (PAA Cell Culture Company, Cambridge, UK),

- 4 Well Zellkulturschalen (Nunc, Thermo Fisher Scientific, USA)

3.4.2. Präparation des composite grafts

Die Vorbereitung der composite grafts erfolgte jeweils erst am Vortag der Transplantation.

Die runden, trockenen Kollagen-I-Membranen (CCC) mit einem Durchmesser von 10 mm und, im trockenen Zustand, einer Dicke von <20 µm wurden in 4 Well- Zellkulturplatten eingebracht. Anschließend wurden sie mit PBS beschichtet und nach Entfernen des Überschusses bei leicht geöffnetem Deckel der Zellkulturplatte unter der Sterilbank über Nacht luftgetrocknet.

Am Folgetag wurden die Zellen zur Besiedlung der Kollagenmembran vorbereitet. Die erste Zellfraktion, die Keratinozyten, wurden mit PBS gewaschen und anschließend mit EDTA/ Trypsin beschichtet. Daraufhin wurden die Zellen für 10 Minuten bei 37°C inkubiert.
Durch Klopfen und Schütteln der Kulturflasche wurden die Zellen von der Kulturflasche gelöst und vereinzelt. Der enzymatische Prozess durch das EDTA/ Trypsin wurde mit dem gleichen Volumen Keratinozyten-Medium (Invitrogen) und Hinzugabe von Trypsininhibitor gestoppt und die Zellsuspension für 5 Minuten bei 1000 rpm zentrifugiert. Nach Bestimmung der Gesamtzellzahl mittels Neubauer Zählkammer wurden 2x 10^6 Zellen auf 35µl Kulturmedium und 35 µl Matrigel® gegeben. Das Matrigel® musste bis zur direkten Verwendung auf Eis gekühlt werden, um ein Gelieren zu verhindern.

Im nächsten Schritt wurde bei Raumtemperatur jeweils auf die am Vortag vorbereiteten und erneut mit Kulturmedium angefeuchteten Kollagenmembranen das Keratinozyten- Matrigel®- Gemisch gegeben und vorsichtig gleichmäßig verteilt. Nach etwa einer Minute Wartezeit war das Keratinozyten- Matrigel®- Gemisch geliert. Im Anschluss erfolgte das Überschichten der gelbeschichteten Kollagenmembranen mit 500 µl Keratinozytenmedium und die Inkubation bei 37°C und 5% CO2. Diese Vorkultivierung wurde für eine Stunde durchgeführt.



Kulturmedium

Humane Fibroblasten in Matrigel®
Humane Keratinozyten in Matrigel®
Kollagenmatrix (CCC)

Abbildung [3] Schichtung des composite grafts in vitro

Anschließend wurde die nächste Zellfraktion, die Dermisfibroblasten, in gleicher Weise wie die Keratinozyten vorbereitet. Es wurden ausschließlich jeweils Fibroblasten und Kerationzyten desselben Spenders für gemeinsame Zellkulturen verwendet.
Bevor die Fibroblasten- Matrigel®- Suspension vorbereitet werden konnte, musste zuvor das überschichtete Kulturmedium vorsichtig von den mit dem Keratinozyten- Matrigel®- Gemisch vorkultiverten Kollagenmembranen mit einer Pipette abgesaugt werden.
Die abzentrifugierten Dermisfibroblasten wurden anschließend nach Bestimmung der Gesamtzellzahl mittels Neubauer Zählkammer in gleicher Anzahl wie zuvor die Keratinozyten mit 2x 10^6 Zellen auf 35µl Kulturmedium (Dermisfibroblasten-Kulturmedium) und 35 µl eisgekühltes Matrigel® gegeben.
Direkt im Anschluss wurde die Fibroblasten- Matrigel® - Mischung als sekundäre Schicht aufgetragen und konnte innerhalb von ca. einer Minute bei Raumtemperatur gelieren. Zuletzt wurde das fertige composite graft erneut mit 500µl SFM überschichtet. Die abschließende Inkubation erfolgte bei 37°C und 5% CO_2 für 24 Stunden über Nacht.

3.5. In vivo Versuche

Anhand von in vivo Versuchen an athymischen Ratten sollte die Eignung einer Kollagen-I-Matrix (CCC) als Trägermaterial humaner Keratinozyten und Fibroblasten evaluiert werden.

3.5.1. Versuchsaufbau

Die Umsetzung dieser Arbeit wurde im Rahmen eines umfangreicheren Projektes realisiert. Insgesamt dienten 30 Ratten innerhalb des Gesamtprojektes als Versuchstiere, von denen rechnerisch 8 Ratten als Träger der in dieser Studie untersuchten Präparate entfielen.

Für die Versuche wurden adulte, männliche, athymische Ratten (Hsd:RH-Foxn1rnu; Harlan^{TM} , Horst, Niederlande) verwendet. Jeweils 2 bis 5 Tiere wurden in einem Käfig mit autoklaviertem Streu, einem Tag-Nacht-Rhythmus von 12 Stunden (Tag: 07:00 – 19:00 Uhr) und einer Temperatur von 21°C ± 2°C gehalten. Die Tiere wurden mit autoklaviertem Futter und Wasser ad libitum ernährt. Das initiale Körpergewicht betrug ca. 180 g bei einem Alter von 8 Wochen. Alle Experimente wurden nach Zustimmung der zuständigen Tierschutzkommission unter veterinärmedizinischer Aufsicht durchgeführt.

In der vorliegenden Arbeit wurden zwei Versuchsansätze innerhalb eines umfangreicheren Projektes zu zwei Zeitpunkten untersucht. Für diese zwei Versuchsansätze waren insgesamt 24 Gewebeproben aufzuarbeiten.

Dabei waren 6 Gewebeproben mit dem Versuchsansatz A1 (CCC besiedelt mit humanen Keratinozyten und humanen Dermisbroblasten als composite graft, Explantation an Tag 14), 5 Proben mit dem Versuchsansatz A2 (CCC besiedelt mit humanen Keratinozyten und humanen Dermisbroblasten als composite graft, Explantation an Tag 28), 7 Proben der Kontrollgruppe B1 (CCC + humane Keratinozyten- und humane Dermisfibroblasten-Suspension Explantation an Tag 14) und 6 Gewebeproben mit dem Versuchsansatz der Kontrollgruppe B2

(CCC + humane Keratinozyten- und humane Dermisfibroblasten-Suspension, Explantation an Tag 28) auszuwerten.

Die Versuchstiere wurden zunächst randomisiert in zwei Versuchsgruppen zu 14 und 16 Tieren unterteilt. Eine Versuchsgruppe (Gruppe 1, n= 14) sollte nach 14 Tagen, die andere (Gruppe 2, n= 16) nach 28 Tagen beendet werden.
Daraufhin erfolgte an insgesamt 3 Operationstagen die subkutane, epifasziale Implantation von drei 3 cm x 3 cm großen, zweiteiligen Implantationskammern auf dem Rücken jedes Versuchstieres. Weiterhin in Narkose folgte das Einbringen der verschiedenen Ansätze in die sterilen Kammern. Die Verteilung der Ansätze A1 und B1 auf die Transplantationskammern aller Tiere der Gruppe 1 und der Ansätze A2 und B2 auf die Tiere der zweiten Versuchsgruppe erfolgte randomisiert, um individuelle Einflüsse der Tiere auf die Ergebnisse zu vermeiden.

Nach 14 und 28 Tagen postoperativ wurden jeweils alle Tiere einer Versuchsgruppe euthanasiert und die Proben entnommen. Die Proben wurden nach Entnahme zunächst über Nacht in 4% PFA (Paraformaldehyd) bei 4°C fixiert und anschließend bis zur Einbettung in Paraffin in PBS gelagert. Nach entsprechender Aufarbeitung und Färbung für die histologische Auswertung wurden die mit Hämatoxylin-Eosin gefärbten Schnitte unter dem Mikroskop untersucht.

3.5.2. Narkose

Die Narkosen und folgenden Operationen wurden unter sterilen Bedingungen durchgeführt. Die Narkose der Ratten erfolgte per Inhalation mit Maske (Anaesthetic maschine, Medical Developments, Melbourne, Australia). Zur Einleitung wurden Sauerstoff 97 Vol% mit Isofluran 3 Vol% appliziert und die Tiere visuell überwacht. Zur Aufrechterhaltung der Narkose erfolgte die Applikation von Sauerstoff 98,5% mit Isofluran 1,5 Vol %. Da die Inhalationsnarkose über eine Maske erfolgte, wurde unter einer

Sterilarbeitsbank mit Abzug gearbeitet, um die Inhalation des Anästhetikum durch den Operateur zu vermeiden. Um ein Auskühlen der Versuchstiere zu vermeiden, wurden diese zur Isolation unter der direkten Unterlage auf Styroporplatten gelagert.
Während der Narkose erfolgte die erste subkutane Gabe von Rimadyl® (Carprofen 5 mg/kg KG, verdünnt in NaCl 0,9%).
Am vierzehnten und achtundzwanzigsten postoperativen Tag wurden die Tiere fachgerecht mit CO_2 eingeschläfert.

3.5.3. Operation

30 athymischen Ratten wurde am Operationstag, Tag 0, unter einer Inhalationsnarkose die Rückenhaut an drei Stellen bis auf die Muskelfaszie in einem Durchmesser von 1 cm entfernt. Um diesen Defekt herum wurde die Rückenhaut einen weiteren Zentimeter zirkulär von der Muskelfaszie abgelöst und jeweils die beschriebene, zweiteilige, verschließbare, sterile Kammer in den Wundrandbereich eingesetzt. Die untere Kammer wurde unter den Wundrand auf die Muskelfaszie gesetzt und der obere Teil der Kammer von oben aufgebracht, so dass die Wunde sauber und steril verschlossen war und als Zelleinschlusskammer für die einzubringenden Versuchsansätze genutzt werden konnte. Die Ratten wurden anschließend zur späteren Zuordnung auf dem Ansatz des Schwanzes markiert.

Für die Versuchsansätze A1 und A2 (CCC besiedelt mit humanen Keratinozyten und humanen Dermisbroblasten als composite graft) (n=11) wurden die besiedelten Matrices vorsichtig mit Dumont-Pinzetten aus dem Well ausgehoben, um 180° gedreht und so in die Implantationskammer eingebracht, dass die Matrix mit der besiedelten Seite direkt auf der Muskelfaszie auflag.
Im Anschluss wurde 500µl Kulturmedium (SFM) auf das Transplantat gegeben und die Kammer mit dem Deckel verschlossen. [Abbildung 4]

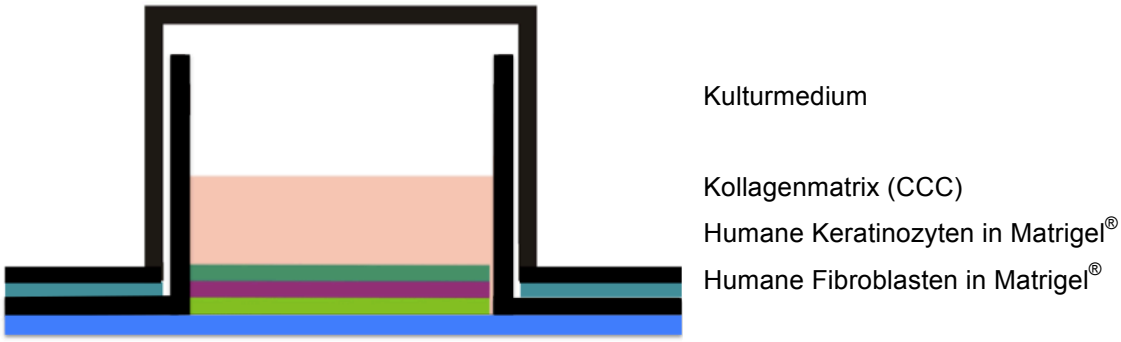

Abbildung [4] Ausrichtung des composite grafts in der Transplantationskammer in vivo. Die übereinander liegenden Silikonänder von Deckel und Ring wurden mit der sich dazwischen befindenden Rattenhaut mittels Naht fixiert. Der untere Silikonring befindet sich auf der Rückenfaszie der Ratte.

Für die Versuchsansätze der Kontrollgruppen B1 und B2 (CCC + humane Keratinozyten- und humane Dermisfibroblasten-Suspension) (n=13) wurde das, wie in 2.4.2 beschrieben, vorbereitete Keratinozyten- Matrigel®- Gemisch (2x 10^6 Zellen auf 35µl Kulturmedium (SFM) und 35 µl eisgekühltem Matrigel®) in die Transplantationskammer gegeben und vorsichtig gleichmäßig verteilt. Nach etwa einer Minute Wartezeit war das Keratinozyten- Matrigel®- Gemisch geliert. Anschließend wurde die nächste Zellfraktion, die Dermisfibroblasten (2x 10^6 Zellen auf 35µl Dermisfibroblasten-Kulturmedium und 35 µl eisgekühltes Matrigel®) direkt im Anschluss als sekundäre Schicht aufgetragen und konnte innerhalb von ca. einer Minute bei Raumtemperatur gelieren.
Es wurden ausschließlich jeweils Fibroblasten und Kerationzyten desselben Spenders für einen Versuchsansatz verwendet.
Im nächsten Schritt wurde jeweils eine, wie in 2.4.2. beschrieben, am Vortag vorbereitete und erneut mit Kulturmedium (SFM) angefeuchtete Kollagenmembran (CCC) als dritte Schicht auf die gelierten Zellsuspensionen aufgelegt, 500µl Kulturmedium (SFM) auf die Kollagenmembran gegeben und die Kammer mit dem Deckel verschlossen.
Die Deckel wurden jeweils anschließend mit Einzelknopfnähten (Prolene 5-0, Ethicon) fixiert.

Während der Narkose erfolgte die erste subkutane Gabe von Rimadyl® (Carprofen 5 mg/kg KG, verdünnt in NaCl 0,9%). Anschließend wurde über einen Zeitraum von 3 Tagen einmal täglich eine Injektion des o.g. Analgetikums in gleicher Dosierung gegeben. Die Käfige wurden postoperativ abgedunkelt und für etwa 20 Minuten unter eine Wärmelampe gestellt, sodass die Tiere aus der Narkose aufwachen konnten. Anschließend wurden die athymischen Ratten in Gruppen von 2 bis 5 Tieren in gesonderten Filterkäfigen in SPF-Haltung gehalten. Die Transplantate wurden täglich durch injizieren von jeweils 500µl Kulturmedium in die Implantationskammern feucht gehalten.

An Tag 14 und 28 nach Transplantation wurden die Tiere fachgerecht mit CO_2 euthanasiert.
Um bei der anschließenden Entnahme der Gewebeproben aus den Transplantationskammern die Proben nicht zu verletzen und in toto zu explantieren, wurde die Rattenhaut um die Transplantationskammern inzidiert und bis auf die Faszie vorsichtig abpräpariert. Anschließend konnten die Kammern gelöst und entfernt werden, ohne die enthaltenen transplantierten Präparate zu manipulieren.
Diese wurden anschließend vorsichtig, zum Teil mit minimaler Anhaftung der Muskelfaszie entnommen und zur anschließenden Auswertung aufgearbeitet.

3.6. Histologie

Die explantierten Gewebeproben wurden zunächst über Nacht in Paraformaldehyd (4%) bei 4°C fixiert und anschließend bis zur Einbettung in Paraffin in PBS gelagert.
Im nächsten Schritt wurden die Präparate für 24 Stunden in 4,5%-igem Formalin fixiert, entwässert und in Paraffin eingebettet.
Beim Einbetten der Proben in Paraffin wurde ein Schnitt mittig durch den runden Zellverband und je einer paramedian gesetzt, um einerseits die Mitte des explantierten Präparates darzustellen und andererseits das sich peripher gebildete Gewebe nicht außer Acht zu lassen. [Abbildung 5 und 6] Von den eingebetteten Gewebeproben wurden anschließend mittels eines

Rotationsmicrotoms (Leica Microsystems, Wetzlar, Deutschland) 5µm dicke Schnitte orthograd zur Oberfläche angefertigt, welche auf Superfrost Objektträger (Thermo Fisher Scientific, Braunschweig, Deutschland) aufgezogen wurden .

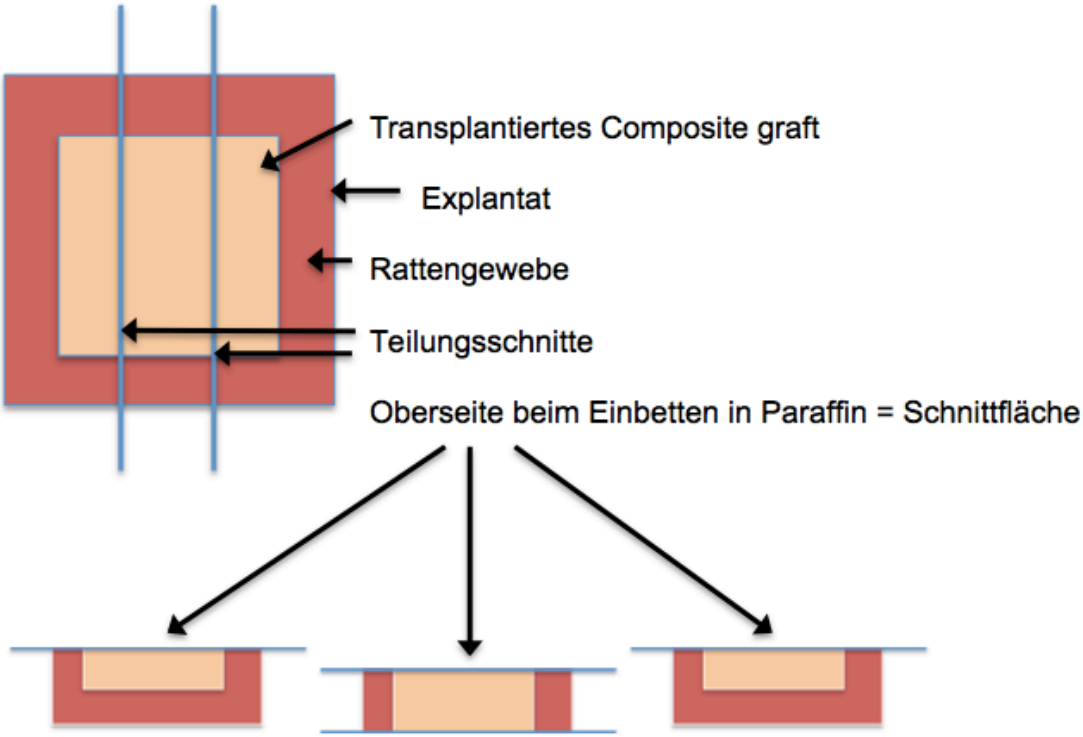

Abbildung [5] Einbettungsschema der Explantate



Abbildung [6]: Orientierung der Gewebeschnitte bei Paraffineinbettung

Zur Analyse des strukturellen Aufbaus des gewonnenen Gewebes wurden die Schnitte mit Hämatoxylin-Eosin gefärbt und unter einem Zeiss Axioskop (Axioplan 2 Imaging, Zeiss, Oberkochen, Deutschland) untersucht. Zudem wurden histologische Fotos erstellt, deren weitere Auswertung mit Hilfe der ZEN Imaging Software 2011 (Zeiss, Oberkochen, Deutschland) erfolgte.

3.6.1. Lichtmikroskopie

3.6.1.1. Hämatoxylin-Eosin-Färbung

Die angefertigten Paraffinschnitte wurden in üblicher Weise entparaffiniert und rehydriert. Dann erfolgte das Färben in Hämalaun Lösung nach Mayer (Merck KGaA, Darmstadt, Deutschland) für 5 Minuten, Spülen unter fließendem Leitungswasser für 5 Minuten und anschließend Eintauchen in 1% iges Eosin (Merck KGaA, Darmstadt, Deutschland) für 7 Minuten. Die gefärbten Schnitte wurden für 10 Sekunden unter fließendem Leitungswasser gespült und in einer aufsteigenden Alkoholreihe (Ethanol) und Xylol dehydriert. Im Anschluss wurden sie mittels Eindeckmittel (Entellan, Merck KGaA, Darmstadt, Deutschland) und einem Deckglas eingedeckelt.

3.6.1.2. Deskriptive Auswertung

Bei der deskriptiven histologischen Auswertung wurden die mit Hämatoxylin-Eosin (HE) gefärbten Präparate auf die Ausbildung getrennter Zellschichtung der humanen Keratinozyten und Dermisfibroblasten hin untersucht und der morphologische Bezug zur Kollagenmatrix berücksichtigt. Zudem wurde auf Zeichen der Entzündung und Verkapselung geachtet.

3.6.1.3. Messung der Keratinozytenschichtdicke

Zur Ermittlung der durchschnittlichen Dicke einer sich formierenden Keratinozytenschicht wurde pro Schnitt an drei Stellen im Abstand von je 100 µm der Abstand vom Stratum basale bis Stratum corneum gemessen und der Mittelwert bestimmt. Dabei wurde zuvor der gesamte Verlauf der Schicht an einem repräsentativen zentralen Schnitt gesichtet und jeweils das ausgeprägteste Areal vermessen.

4. ERGEBNISSE

4.1. Narkose

Die verwandte Maskennarkose erwies sich als weitgehend problemlos. Trotz visueller Narkoseüberwachung mit besonderem Augenmerk auf Zeichen der Atem- und Kreislaufdepression wurden aber bei einem Versuchstier Reanimationsmaßnahmen notwendig, welche erfolglos blieben. Die anderen Tiere wachten in der Regel innerhalb weniger Minuten nach Beendigung der Narkose ohne Anzeichen für Schmerz, Atem- und Kreislaufdepression oder Hypothermie auf.

4.2. Operationsverlauf

Implantation:

Das epifasziale Einbringen der Silikonkammern und Fixieren der Deckel an der Rattenhaut gelang problemlos.

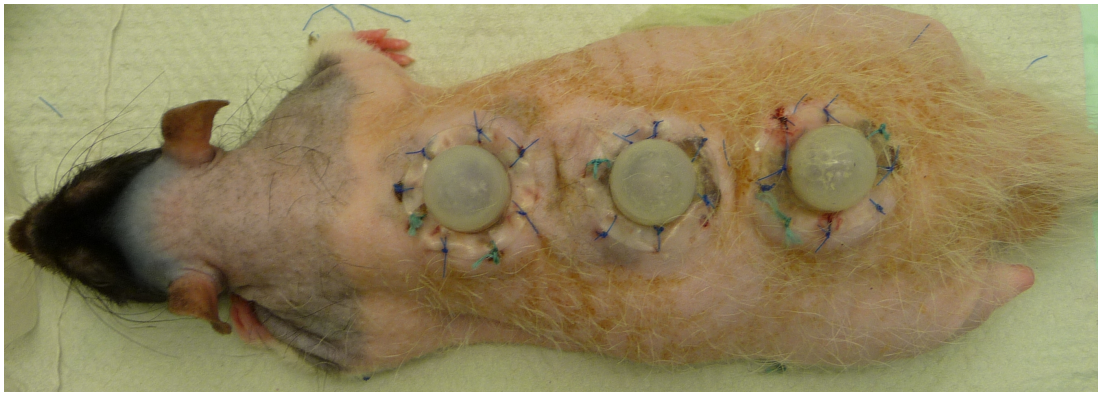

Abbildung [8] Athymische Ratte postoperativ mit drei dorsalen Transplantationskammern.

Die Tiere wachten in der Regel innerhalb weniger Minuten nach Beendigung der Narkose auf und konnten bei vollständigem Wiedererlangen von Vigilanz und Schutzreflexen in ihren Käfig zu den anderen Tieren gesetzt werden.

Revision:

Wie im Versuchsablauf folgend beschrieben, stellte die notwendige Gruppenhaltung der Tiere und ihr natürliches Sozialverhalten auch ein Problem dar, da die Tiere gegenseitig an den Transplantationskammern manipulierten. Daher waren in unregelmäßigen Abständen zusätzliche Eingriffe notwendig, um beschädigte Kammern zu reparieren, neu zu fixieren oder zu ersetzen.

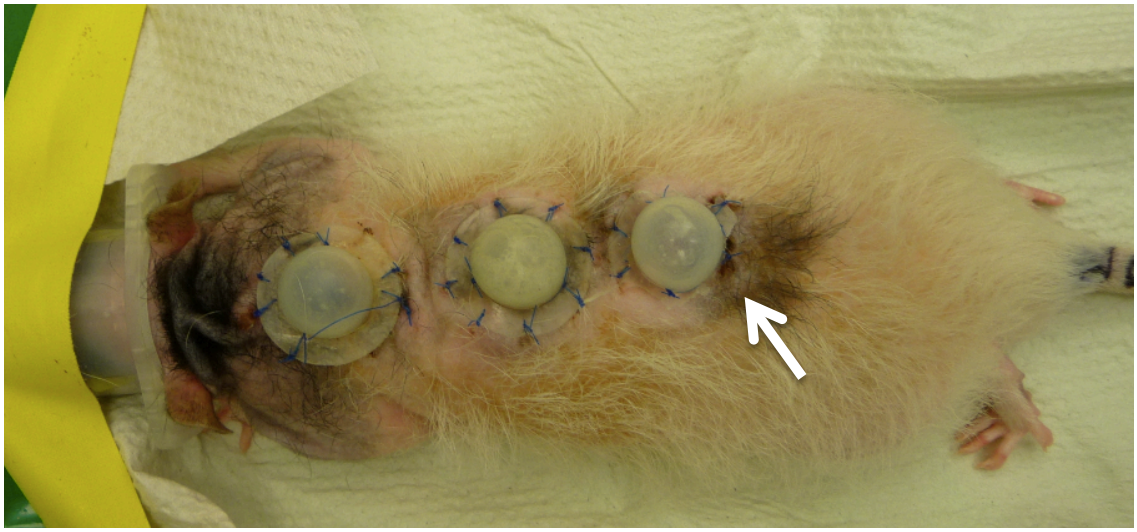

Abbildung [9] Ratte mit 3 dorsalen Transplantationskammern. Rechte Kammer: Es ist ein Defekt an dem Silikonrand des Deckels sichtbar (Pfeilmarkierung), welcher durch gegenseitiges Annagen der Kammern durch die in Gruppen gehaltenen Tiere verursacht wurde.

Explantation:

Nach 14 oder 28 Tagen wurden die Empfängertiere zur Entnahme der Gewebeproben aus den Transplantationskammern fachgerecht und problemlos mitttels CO_2 euthanasiert. Die anschließenden Entnahme der Gewebeproben gelang in toto. Zum Erhalt der Integrität der Explantate war zum Teil eine Explantation mit minimaler Anhaftung der murinen Muskelfaszie notwendig.

Makroskopisch zeigten sich nach Entfernen der Transplantationskammern die Wundflächen ohne Kontraktion der Wundränder und ohne sichtbares

Einwachsen muriner Haut vom Wundrand. Die Explantate erschienen allesamt im Milieu der Transplantationskammern feucht gehalten und zeigten meist deutliche gelbliche, teils verkrustende Auflagerungen. [Abbildung 10]

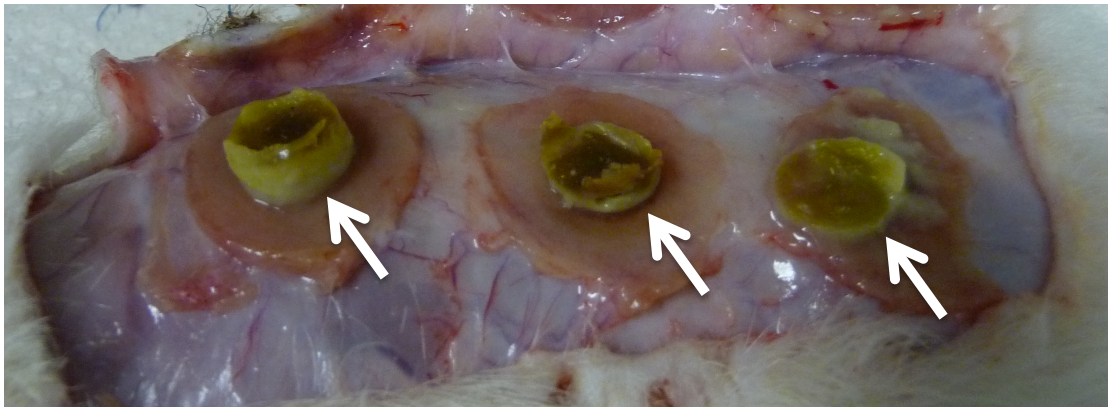

Abbildung [10] Bsp.: Blick auf den Inhalt der drei Transplantationskammern (Pfeilmarkierungen) nach Präparation der Rückenfaszie und Entfernen der Transplantationskammern.

4.3. Versuchsverlauf

Die Vorkultivierung der Kollagenmembranen verlief komplikationslos. Die gespülten und über Nacht getrockneten Kollagenmatrices klebten fest und bündig am Boden der Zellkulturschalen. So konnte beim anschließenden Beschichten der Matrices mit den Zellkultur-Matrigel®-Suspensionen, welche innerhalb kurzer Zeit gelierten, von einer einseitigen Kultivierung auf der Matrix ausgegangen werden. Nach Anfeuchtung der vorkultiverten Kollagenmatrices mit Kulturmedium konnten diese dank der bekannten mechanischen Stabilität mit zwei Dumont-Pinzetten in toto von der Zellkulturplatte abgezogen werden. Die weitere Handhabung war problemlos.

Wie bereits beschrieben wurde ein Versuchstier intraoperativ erfolglos wiederbelebt. Die für dieses Tier geplanten Versuchsansätze wurden anschließend auf einem anderen, nativen Versuchstier realisiert.

Es bestand die Notwendigkeit einer Gruppenhaltung der Tiere. Die Ratten nagten teilweise gegenseitig an den eingebrachten Plastikkammern und eröffneten sie damit in einigen Fällen. Um die Kontamination und Austrocknung der Transplantate zu vermeiden, wurden die Kammern daher in Narkose der Tiere erneuert. Bei mutmaßlicher Schädigung des eingebrachten Präparates erfolgte zunächst die Protokollierung des verlorenen Versuchsansatzes sowie die Versorgung des Hautdefektes der Ratte. Anschließend wurden die aus dem Versuchsablauf somit entfernten Ansätze wie beschrieben erneut präpariert und zu einem späteren Operationszeitpunkt auf einem nativen, anderen Versuchstier implantiert, so dass sich die Zahl der Transplantate pro Versuchsansatz mit entsprechendem Explantationszeitpunkt weitgehend nicht änderte. Bezüglich der in dieser Arbeit gewählten Fragestellung wurden dadurch je ein Versuchsansatz der Gruppe A1 und B1 (Gruppe 1, Laufzeit 14 Tage) auf einem anderen Versuchstier wiederholt. Bei einem Versuchstier, welches zur Explantation der Kammern nach zwei Wochen vorgesehen war, waren am sechsten postoperativen Tag alle drei Kammern betroffen und keines der Präparate war zu erhalten. Dieses Tier wurde komplett aus der Versuchsreihe entnommen und fachgerecht wie bereits beschrieben eingeschläfert. Letztendlich entfielen durch die beiden verlorenen Versuchstiere zwei Tiere weniger auf die Versuchsgruppe nach 14 Tagen. Für die in dieser Arbeit gewählte Teilfragestellung hatte dieser Umstand keine Auswirkung.

Schwere lokale oder systemische Infektionen der Tiere, überdurchschnittlicher Gewichtsverlust sowie postoperative Komplikationen wie z.B. Ileus wurden nicht beobachtet.

Aufgrund der drei zeitversetzten Operationszeitpunkte konnte auf den Verlust der insgesamt zwei Tiere und die einzelnen durch Beschädigung verlorenen Präparate eingegangen werden. Das Versuchsvorhaben wurde mit 28 von 30 Versuchstieren umgesetzt.

4.4. Histologie

4.4.1. Deskriptive Auswertung

Bei der deskriptiven histologischen Auswertung wurden die HE- gefärbten Präparate auf die Ausbildung getrennter Zellschichtung der humanen Keratinozyten und Dermisfibroblasten untersucht und der morphologische Bezug zur Kollagenmatrix berücksichtigt. Zudem wurde auf Zeichen der Entzündung und Verkapselung geachtet.

Tag 14 postoperativ:

Die Gruppe der mit humanen Keratinozyten und humanen Dermisbroblasten als composite graft besiedelten Kollagenmatrices (6 Proben, 2 Tiere) wies 14 Tage nach Explantation in den meisten Proben eine feine, durchgehende oder teilweise unterbrochene oberflächliche Schicht auf, welche als Epithel bezeichnet werden kann. Die Kollagenmatrix war nur vereinzelt darstellbar und von ausgeprägten Infiltraten sowie der fortschreitenden Biodegradation gezeichnet. In allen Proben wies das kräftig ausgebildete dermale Segment straffes Bindewebe mit reichlich einsprießenden Blutgefäßen auf.

Die Kontrollgruppe, in der die Kollagenmatrix ohne vorherige Besiedlung auf die Keratinozyten- und Fibroblastenschichten in die Transplantationskammern eingebracht wurde (7 Proben auf 2-3 Tieren), wies vergleichbare Ergebnisse auf. Das zarte Epithel wies allerdings vermehrt Schwankungen in Bezug auf die Dicke auf. Zudem konnte die Kollagenmembran nur in einem Präparat nachgewiesen werden.

Beiden Gruppen gemeinsam war histologisch die vermehrte Darstellung eines gesonderten bindegewebigen Kompartiments, welches dem restlichen, vaskularisierten Bindegewebe aufzuliegen schien sowie vor allem im oberflächlichen Wundbereich eine granulozytäre Infiltration.

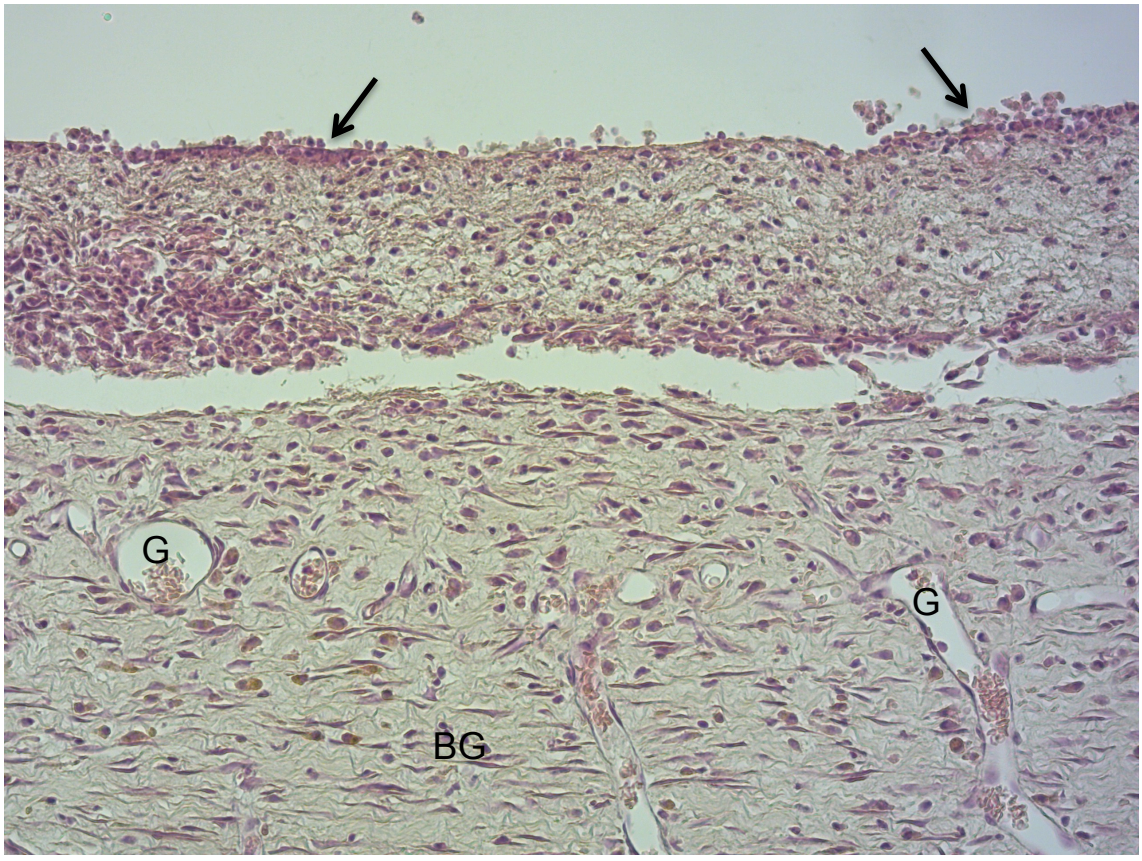

Abbildung [11] Wunde aus der composite graft-Gruppe am 14. Post-Op-Tag. Die Kollagenmatrix ist in diesem Präparat nicht nachweisbar. Oberflächlich zeigt sich eine bruchstückhafte, einschichtige, teils bandartige Struktur eosinophiler, rund- bis kubischer Zellen (Pfeile). Diese liegt einer kollagenen, bindegewebsartigen Schicht ohne Gefäßanschnitte auf, unter welcher sich von Gefäßen durchzogenes Bindegewebe darstellt. Der dazwischen erkennbare Spalt ist als Artefakt zu werten. Vergrößerung 20x. [BG= Bindegewebe, G= Blutgefäß]

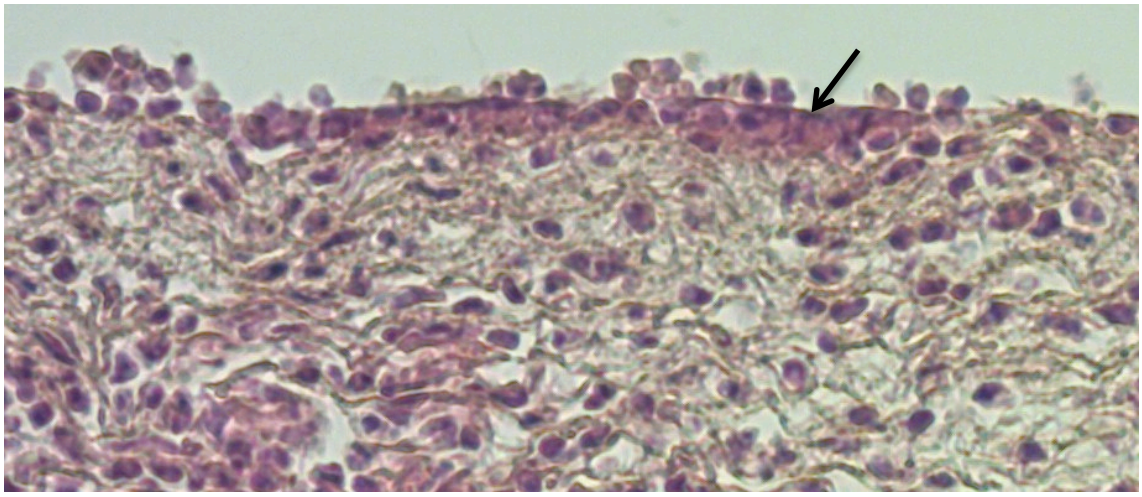

Abbildung [12] Ausschnittsvergrößerung aus Abb. 11. Die einschichtige, teils bandartige Struktur eosinophiler, rund- bis kubischer Zellen ist deutlich zu erkennen (Pfeil).

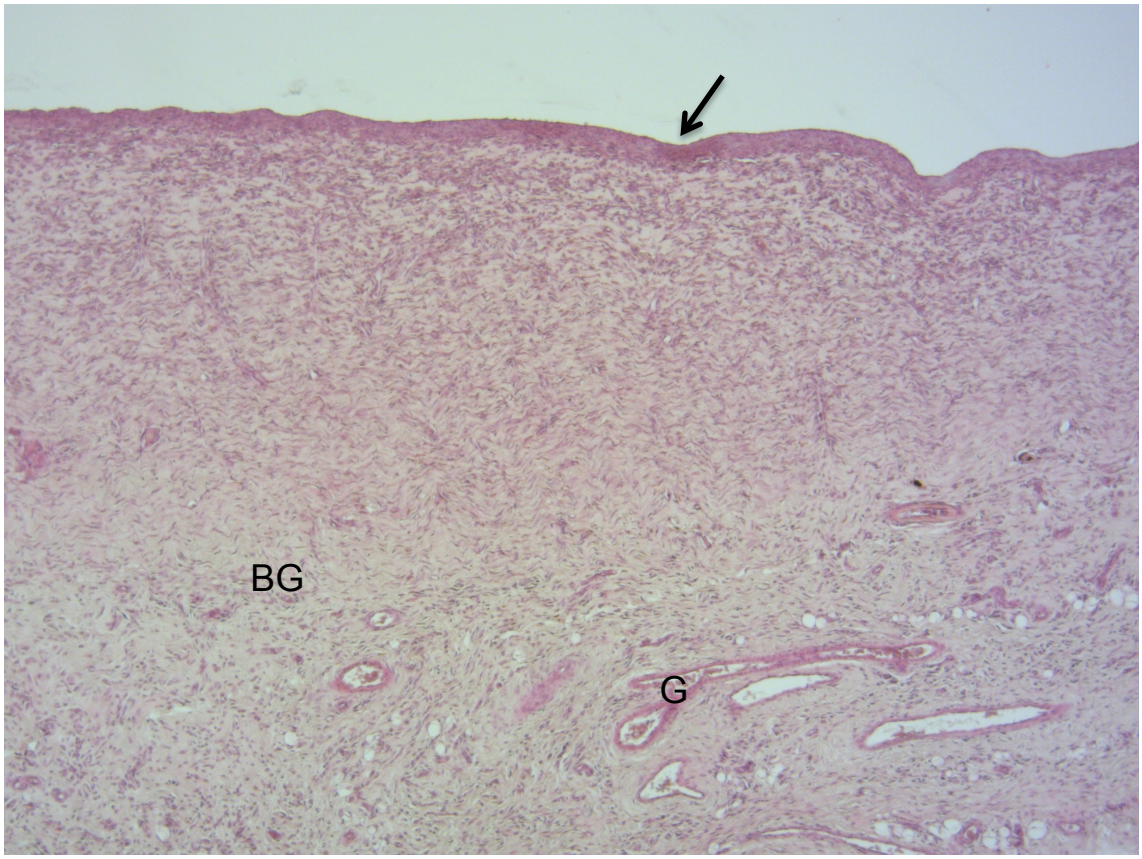

Abbildung [13] Ein weiteres Präparat aus der Composite-Graft-Gruppe. Explantation 14. Post-Op-Tag. Die Kollagenmembran ist nicht sichtbar. Oberflächlich zeigt sich eine abgrenzbare Bande im Sinne eines Epithels (Pfeil), darunter von Gefäßen infiltriertes Bindegewebe. Vergrößerung 5x. [E= Epithel, BG= Bindegewebe, G= Blutgefäß]

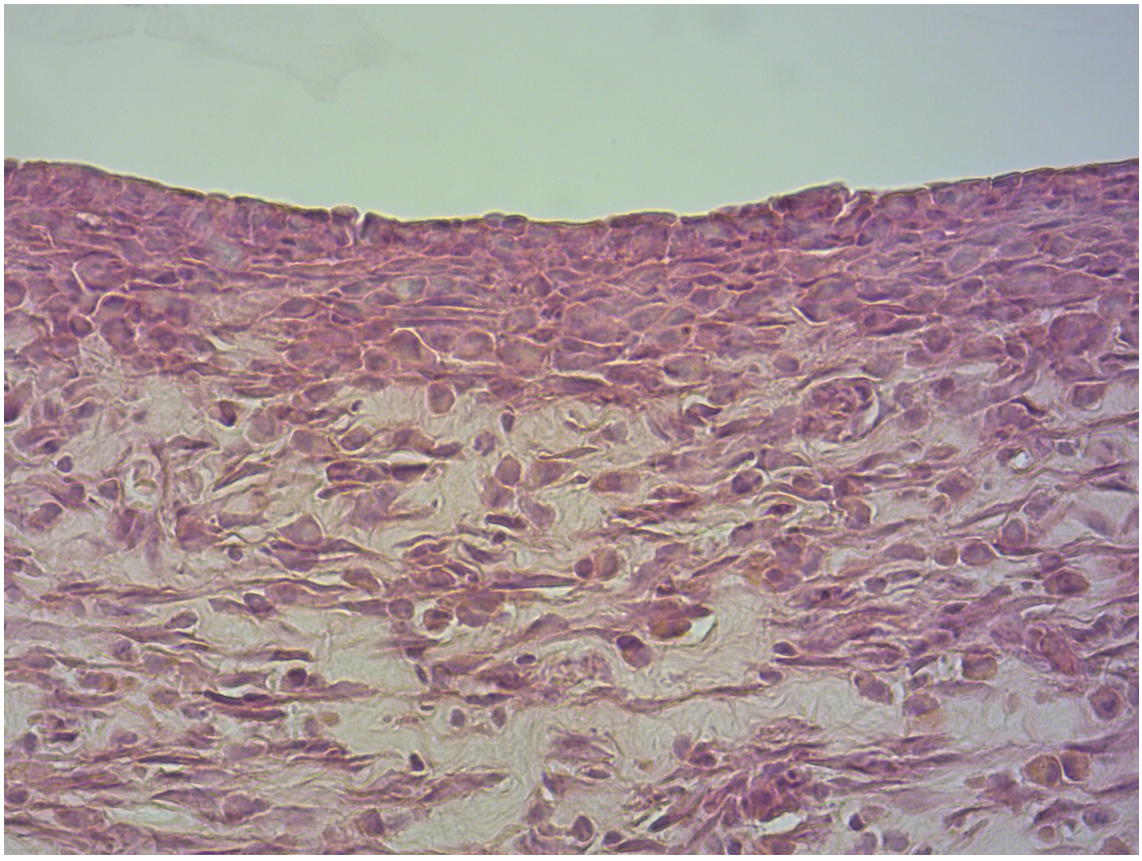

Abbildung [14] Ausschnitt aus Abb. 13. Es ist eine deutliche strukturelle Zellschichtung erkennbar mit oberflächlich teils quadratischen, eosinophilen Zellen. Vergrößerung 40x.

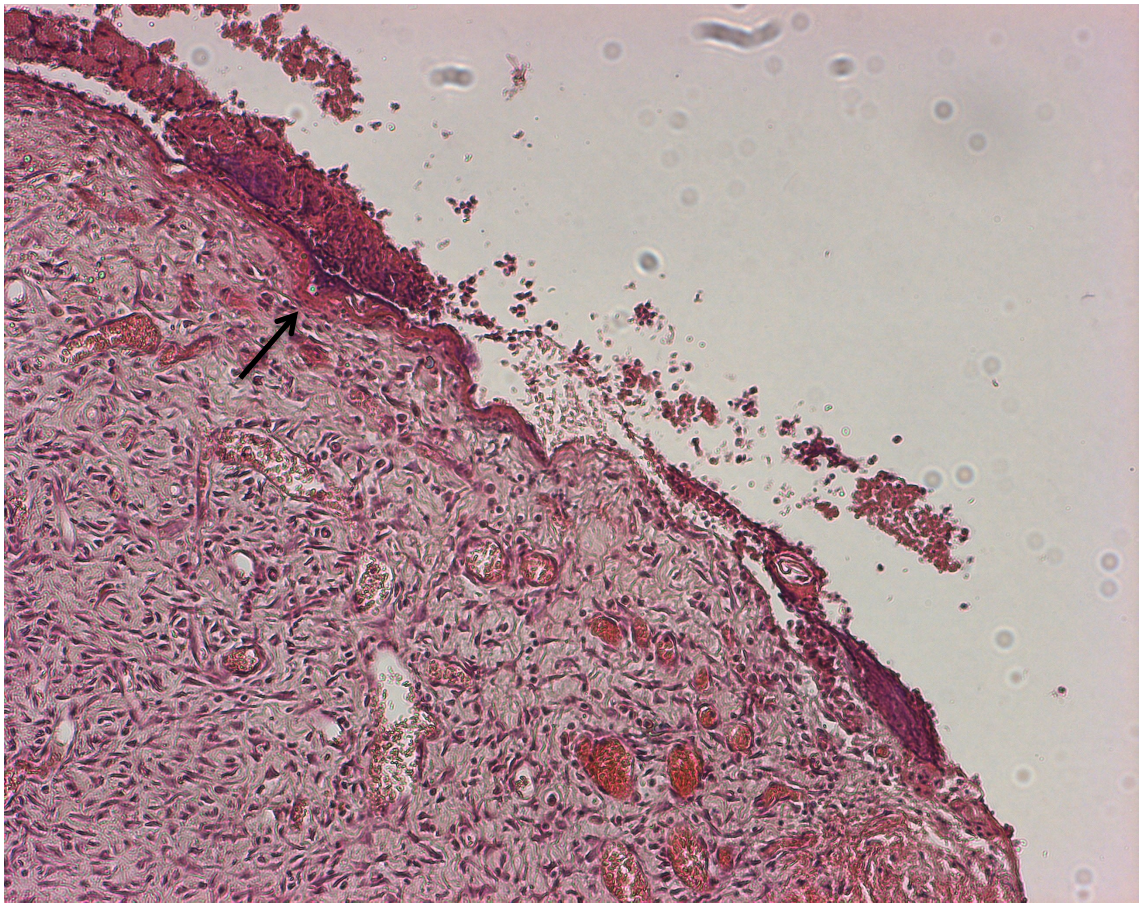

Abbildung [15] Beispiel aus der composite graft- Gruppe 14 Tage post-Op. Dem massiv von Blutgefäßen infiltrierten Bindegewebe liegt eine dünne, laminare Struktur auf (Pfeil). Vergrößerung 10x.

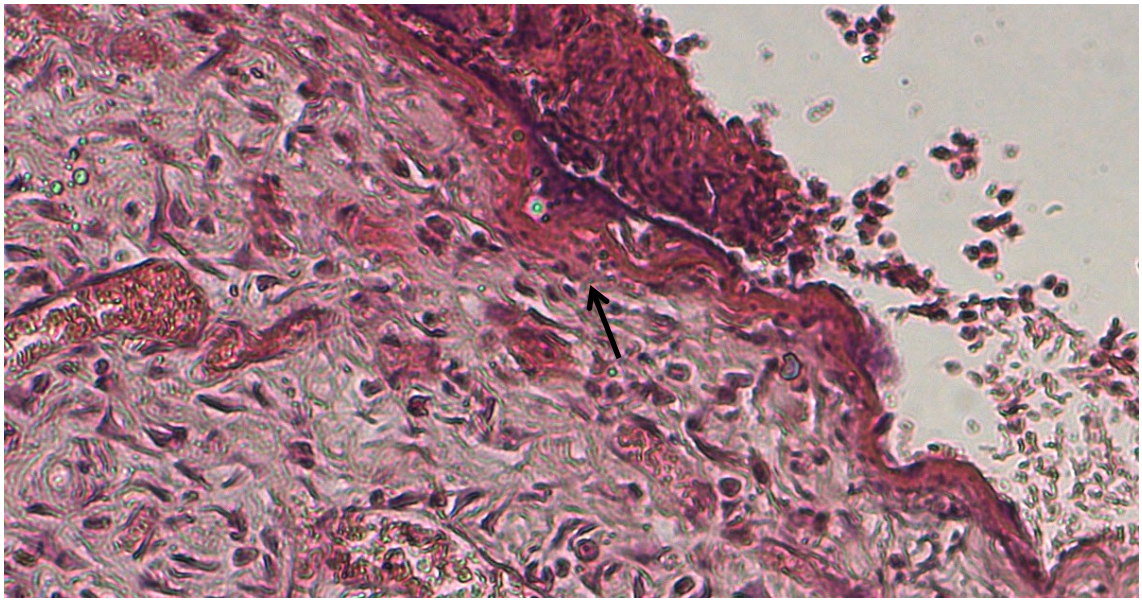

Abbildung [16] Ausschnittsvergrößerung aus Abb. 15. Der feinen aufliegenden Struktur heften an der Unterseite Richtung Bindegewebe einzelne ballonartige Zellen an (Pfeil).

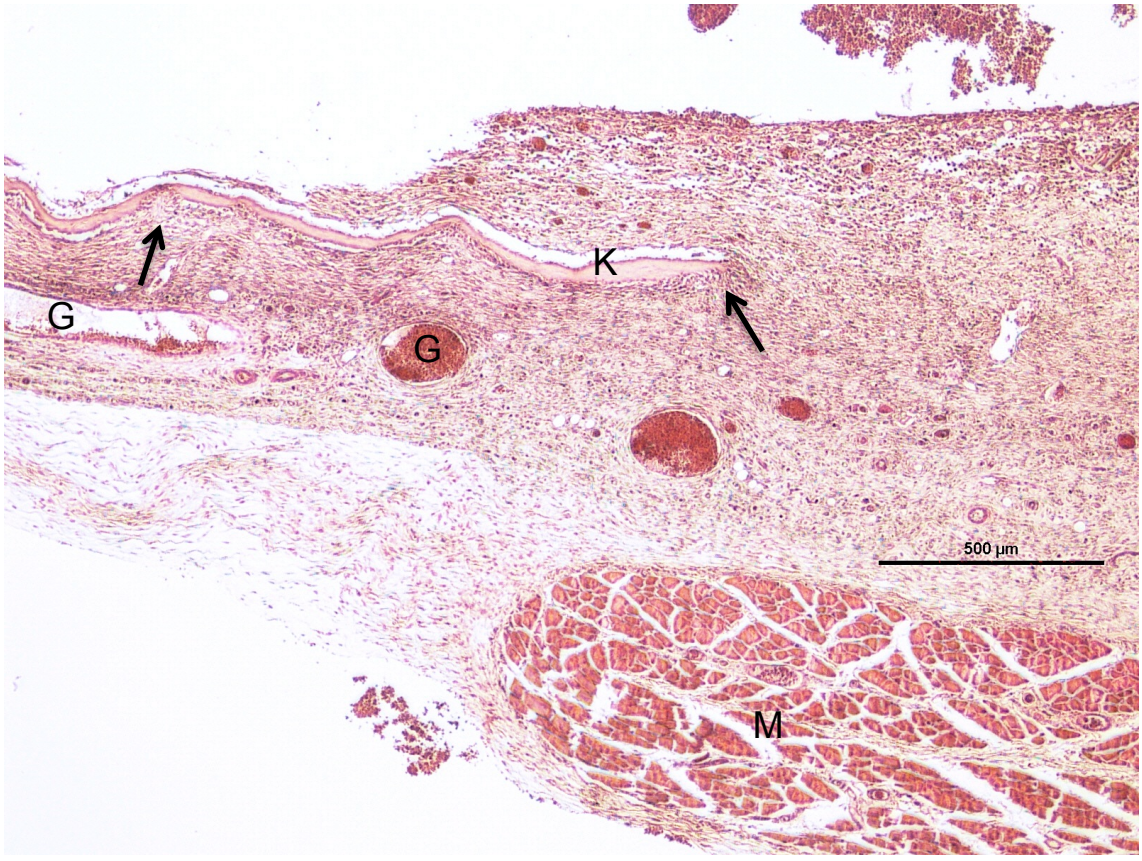

Abbildung [17] Übersicht einer Probe aus der Composite-Graft- Gruppe. Post-Op-Tag 14. Mit dargestellt ist ein Teil der murinen Rückenmuskulatur, welche zirkulär von lockerem Bindegewebe umgeben ist. Darüber stellt sich von Blutgefäßen unterschiedlichen Kalibers durchzogenes Bindegewebe dar. Außen aufliegend zeigt sich die teilweise von Bindegewebe umschlossene und von Entzündungszellen infiltrierte (Pfeilmarkierungen) sowie teils biodegradierte Kollagenmatrix. Vergrößerung 4x. [M= Muskulatur, K= Kollagenmatrix, G= Blutgefäß]

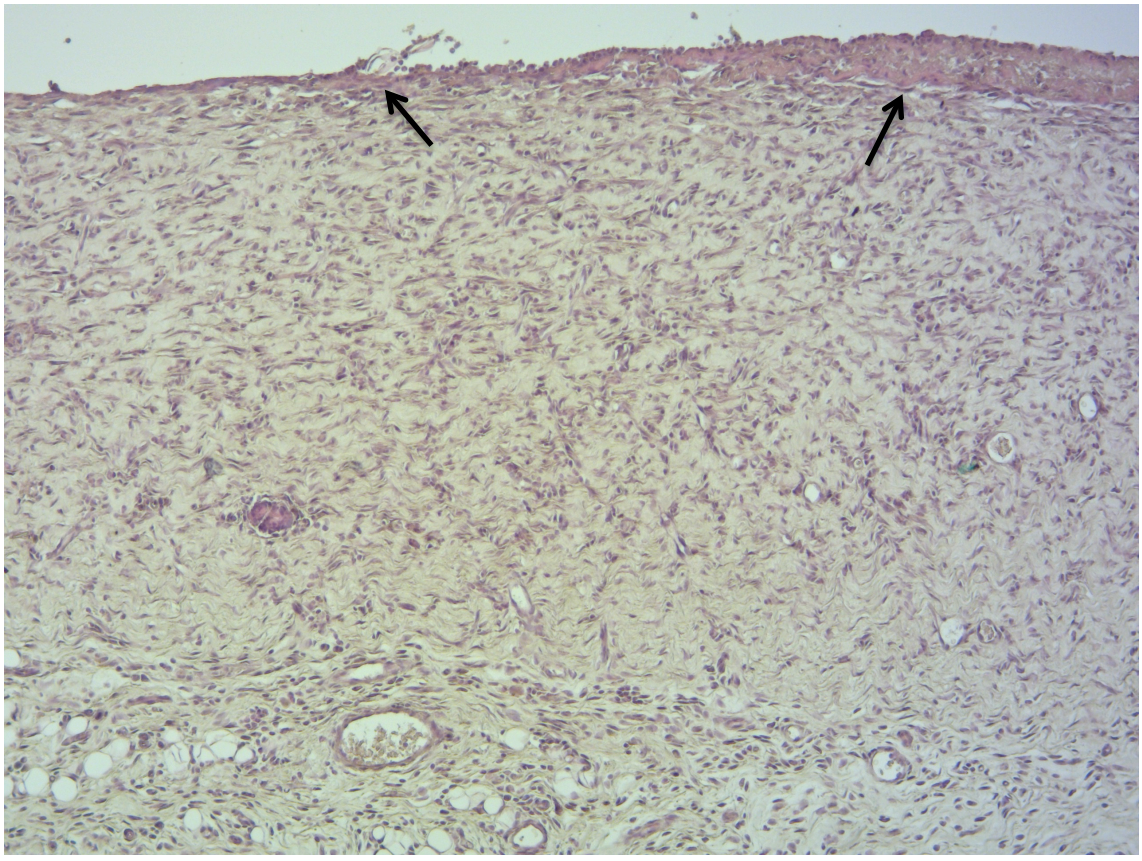

Abbildung [18] Explantat aus der Kontrollgruppe am 14. Post-Op-Tag. Unter einer in der Ausdehnung variierenden, eosinophilen Schicht (Pfeilmarkierungen) stellt sich das partiell von Blutgefäßen durchsetzte Bindegewebe dar. Vergrößerung 10x.

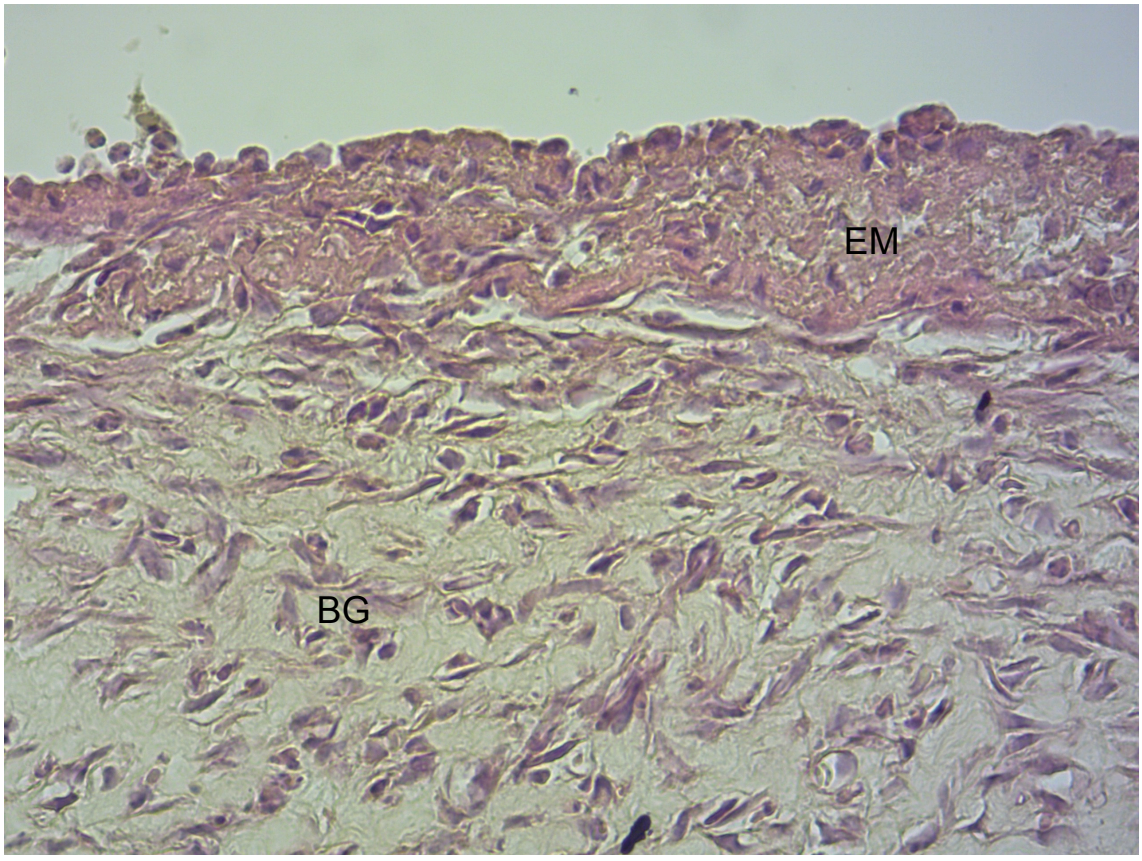

Abbildung [19] Ausschnitt aus Abb. 18. Dem Bindegewebe liegt eine deutlich intensiver Eosin gefärbte Schicht ohne Gefäßinfiltration auf, in welcher sich oberflächlich kugelförmige eosinophile Zellen formiert haben. Vergrößerung 40x. [BG= Bindegewebe, EM= eosinophile Matrix]

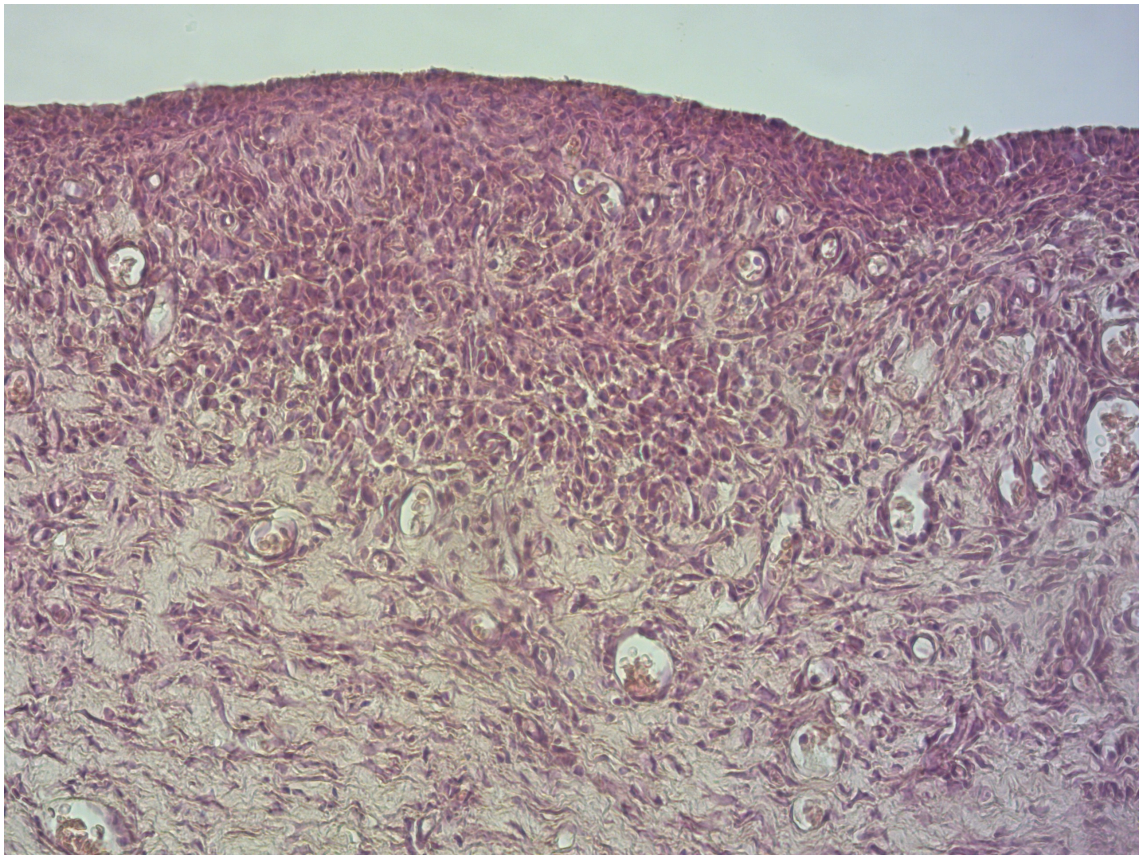

Abbildung [20] Wunde aus der Kontrollgruppe am 14. Post-Op-Tag. Das Bindegewebe ist von zahlreichen Gefäßen durchwachsen. Oberflächlich grenzt sich teils unscharf eine Lage teils mehrreihiger Zellen ab. Vergrößerung 20x.

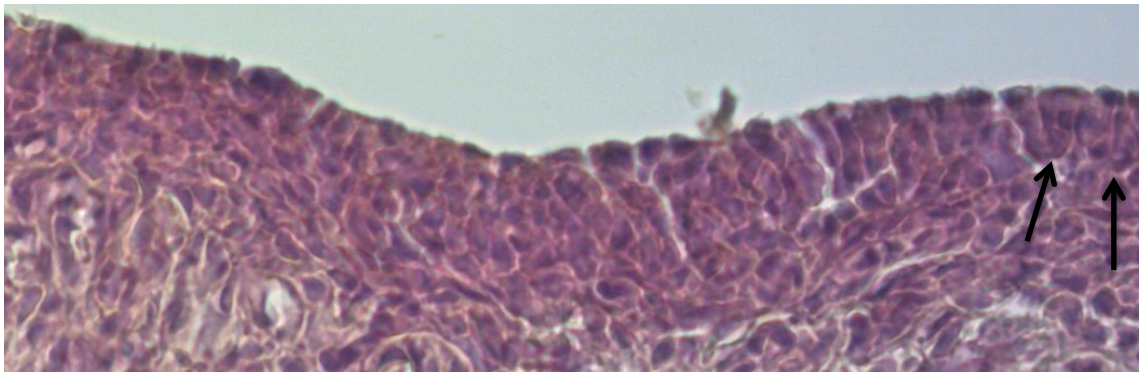

Abbildung [21] Ausschnittsvergrößerung aus Abb. 19. Die Zellen an der Oberfläche scheinen sich teilweise aufgereiht zu haben (Pfeilmarkierung).

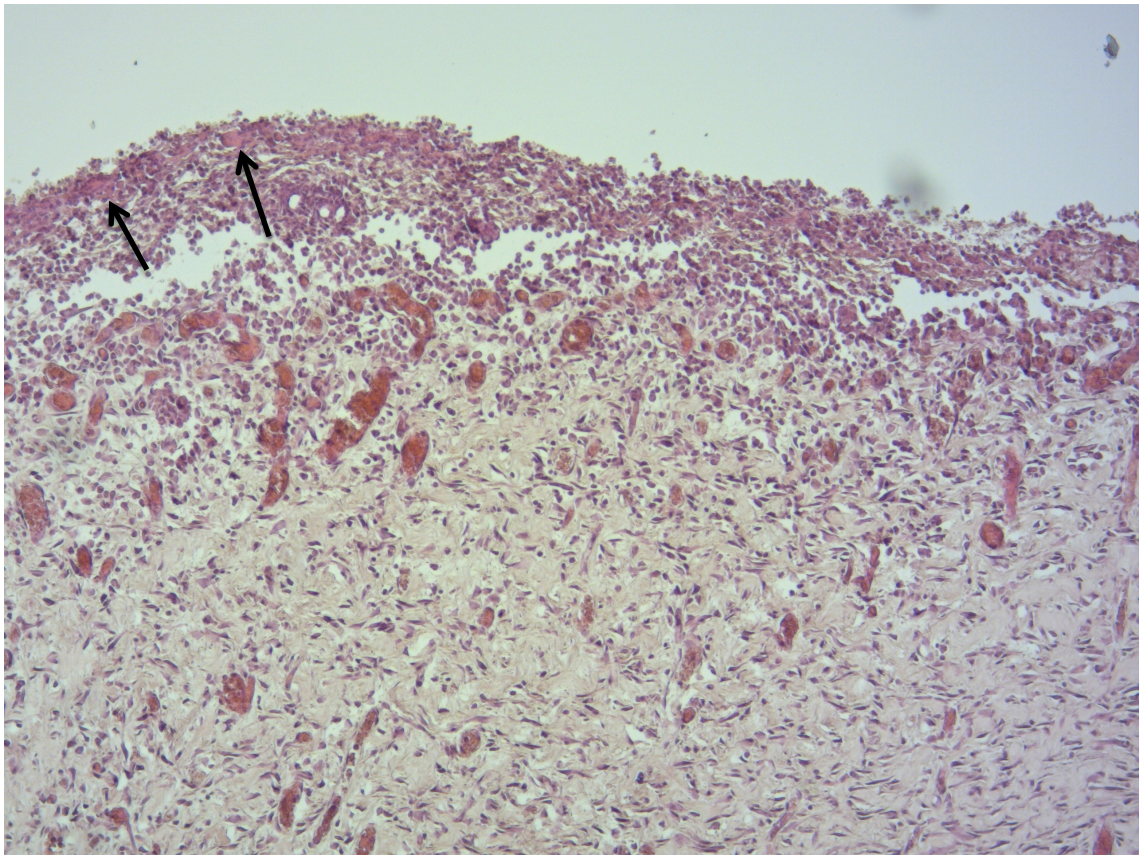

Abbildung [22] Ein weiteres Beispiel aus der Kontrollgruppe mit Explantation am 14. Post-Op-Tag. Neben massenhaft einsprossenden Blutgefäßen im Bindegewebe fällt eine ausgeprägte granulozytäre Infiltration vor allem der oberflächlicheren Bereiche auf. Innerhalb dieser Infiltrate sind einzelne, größere, kugelige Zellen mit hellem Zytoplasma erkennbar (Pfeile). Der obere Wundbereich scheint sich in Anfärbung und Struktur vom darunterliegenden Bindegewebe zu unterscheiden. Vergrößerung 10x.

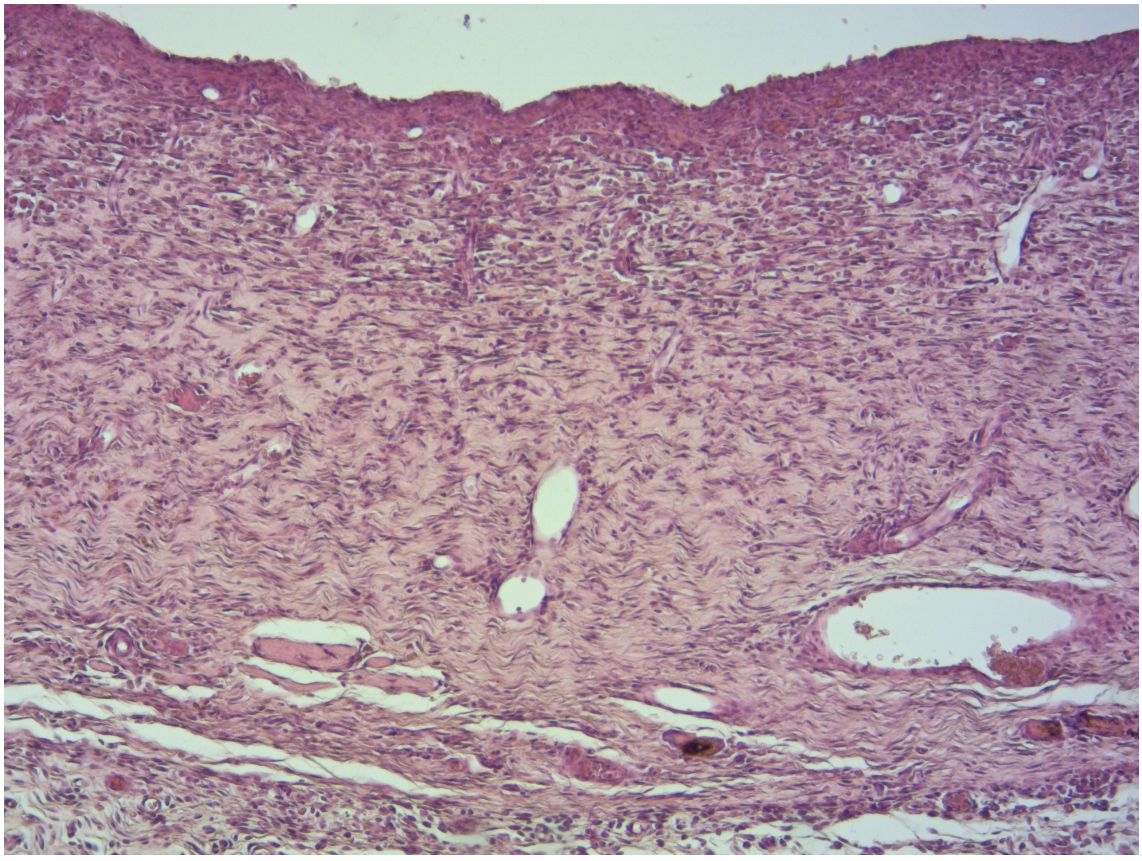

Abbildung [23] Wunde aus der Kontrollgruppe am Tag 14 postoperativ. Erneut stellt sich eine Schicht runder, teils polygonaler, eosinophiler Zellen an der Oberfläche dar. Es sind eine Vielzahl an Gefäßanschnitten im darunterliegenden Bindegewebe zu erkennen. Vergrößerung 10x.

Tag 28 postoperativ:

28 Tage postoperativ zeigte sich die Epithelschicht sowohl in der composite graft- Gruppe (5 Proben, 2 Tiere) als auch in der Kontrollgruppe (6 Proben, 2 Tiere) in Kontinuität und Dicke vergleichbar zu den Ergebnissen am 14. postoperativen Tag.

Im Zentrum einer Wunde der composite graft- Gruppe stellte sich allerdings ein mehrschichtiges, verhornendes Plattenepithel dar, welches von einer bindegewebigen Struktur zirkulär umgeben erscheint. Dieses Epithel liegt einem Bindegewebsstreifen auf, welcher sich von dem restlichen Bindegewebe in der Probe farblich und in Bezug auf die Anordnung der Kollagenfibrillen unterscheidet. (Abbildung 25 und 26)

Die Kollagenmatrix war durchgehend nicht mehr nachweisbar. Das Bindegewebe des dermalen Segmentes war weiterhin von zahlreichen Blutgefäßen durchzogen.

Insgesamt zeigten sich weniger Entzündungszellen.

Das nach 14 Tagen dargestellte oberflächliche Bindegewebskompartiment, welches sich in histologischer Anfärbung und Struktur und fehlender Vaskularisierung von dem darunterliegenden Gewebe unterschied, war nach 28 Tagen weder in der composite graft- Gruppe noch in der Kontrollgruppe nachweisbar.

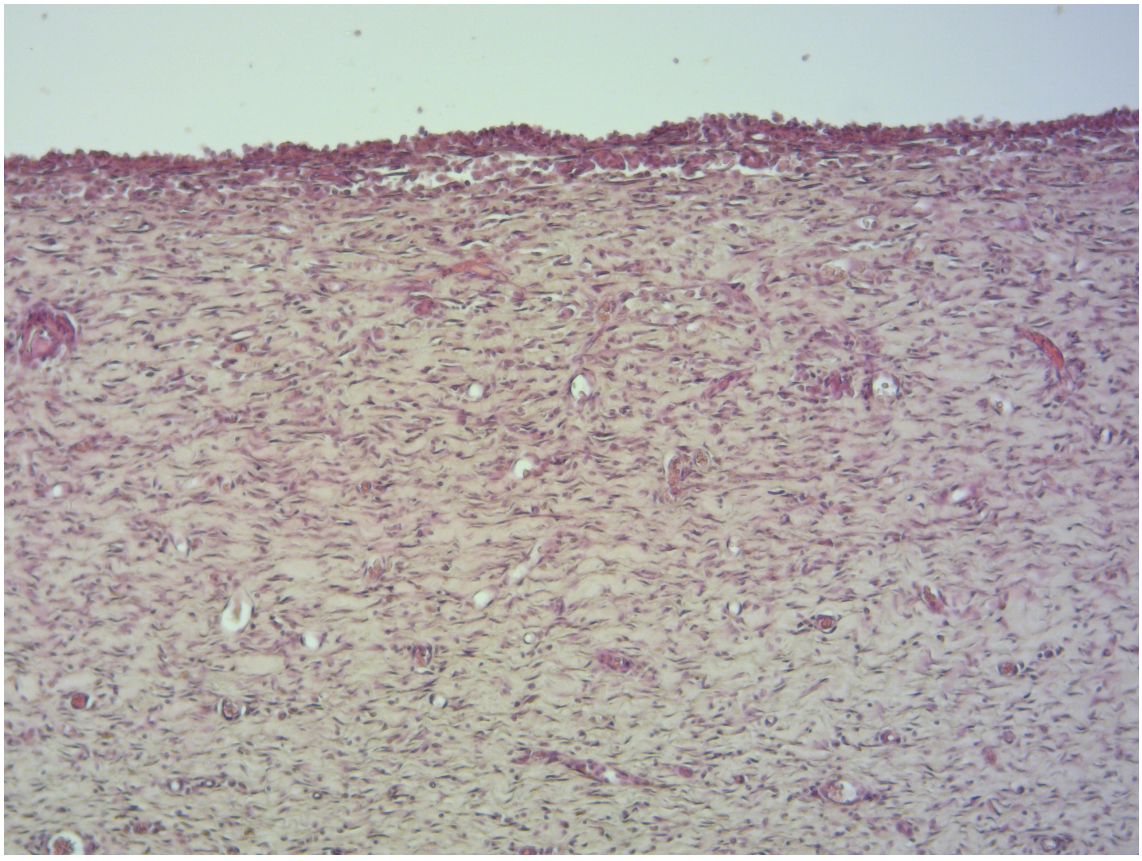

Abbildung [24] Beispiel aus der composite graft-Gruppe am 28. Post-Op-Tag.dem von kleinkalibrigen Gefäßen durchsetzten Bindegewebe liegt eine dünne, wenig geordnete Struktur auf. Vergrößerung 10x.

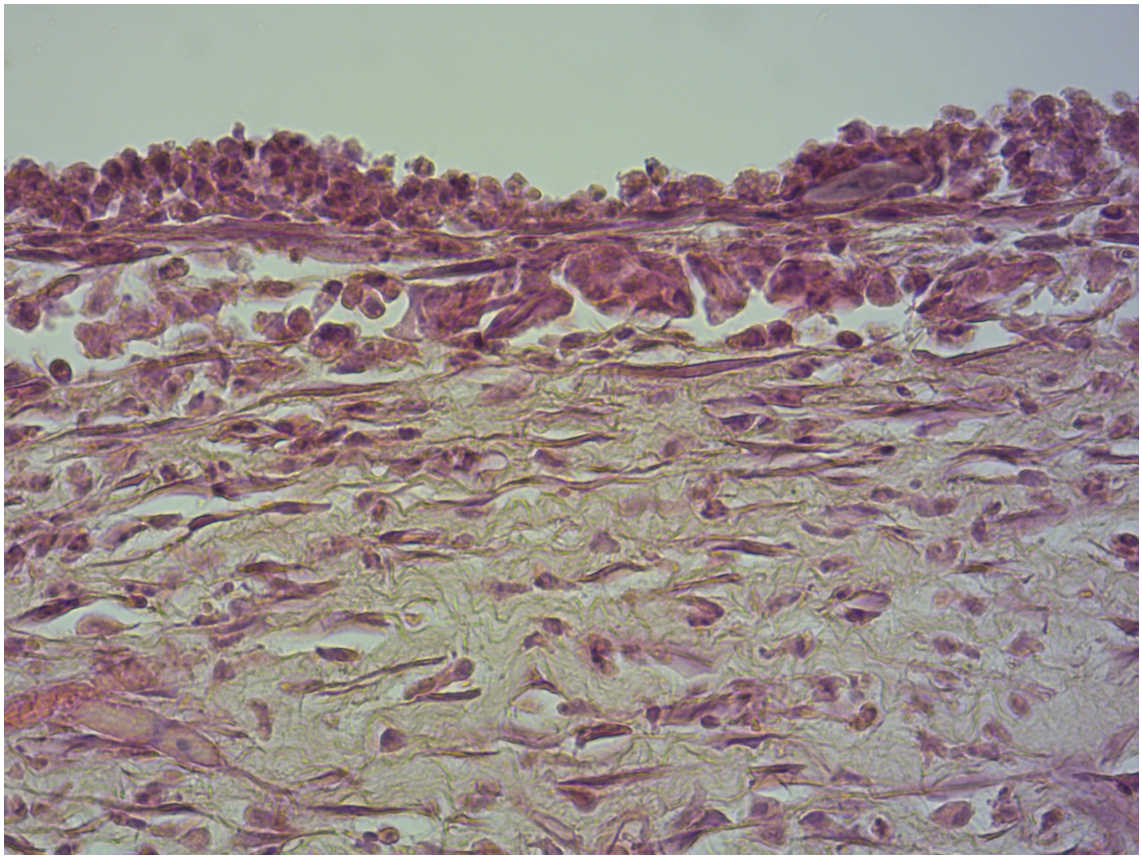

Abbildung [25] Ausschnittsvergrößerung aus Abb. 23. Die dem Bindegewebe aufliegenden, ungeordneten eosinophilen Zellen sind gut erkennbar. Vergrößerung 40x.

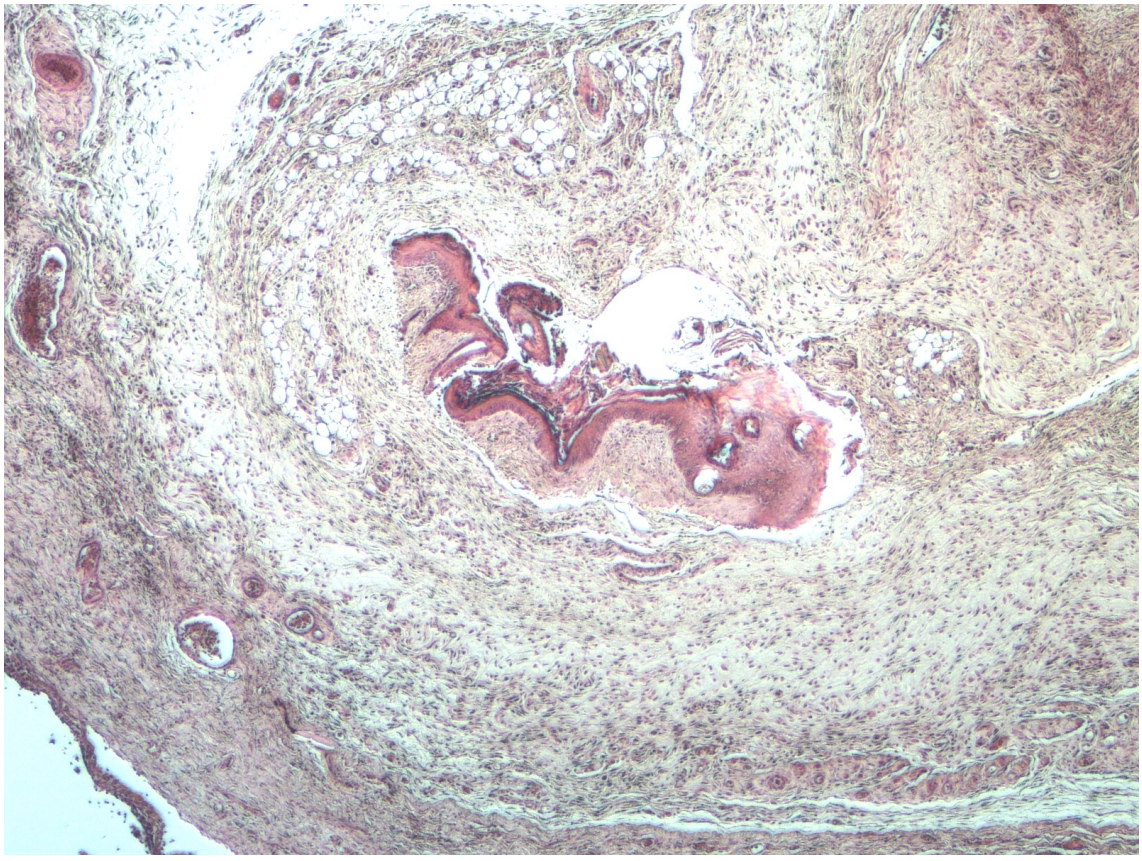

Abbildung [26] Explantat nach 28 Tagen aus der composite graft-Gruppe. Zentral stellt sich ein scharf abgegrenztes, von Bindegewebe zirkulär eingeschlossenes, mehrschichtiges, verhornendes Epithel dar. Es sind keine Reste der Kollagenmatrix nachweisbar. Vergrößerung 4x.

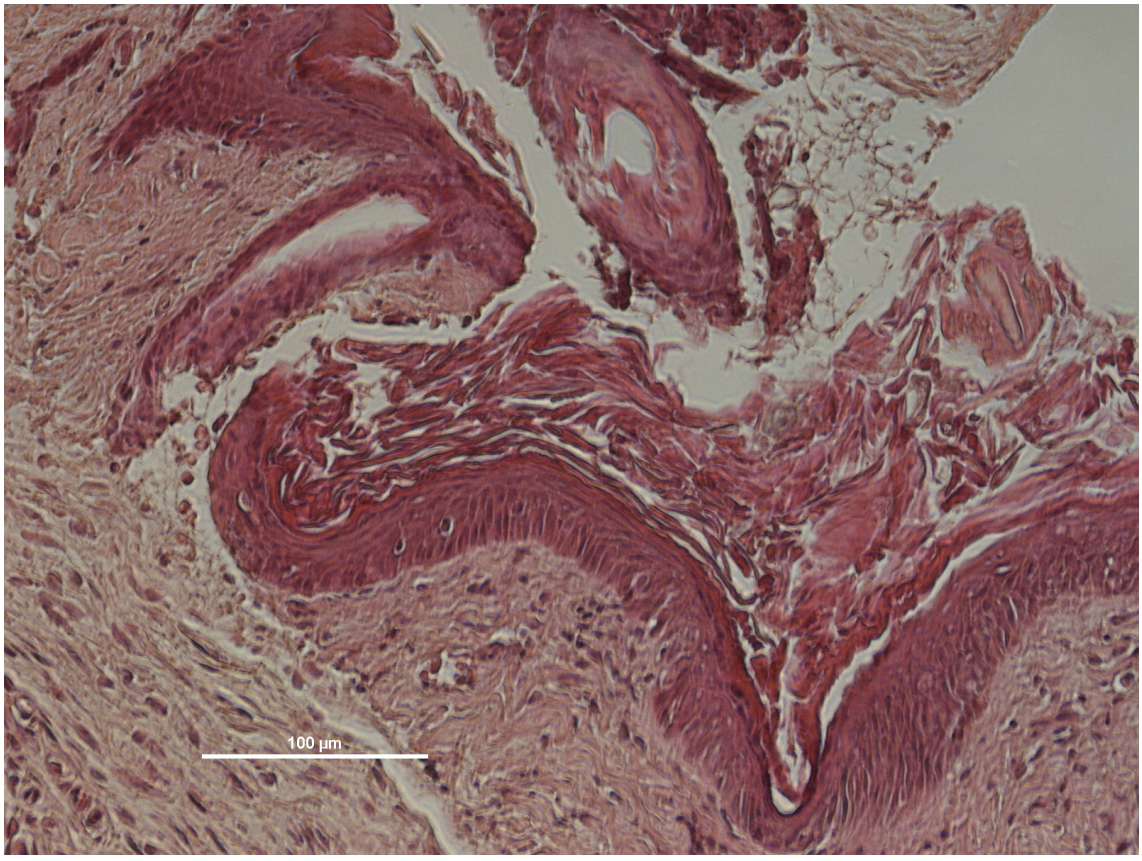

Abbildung [27] Vergrößerter Bildausschnitt aus Abb. 25. Das mehrschichtige, verhornende Plattenepithel liegt einer Bindegewebsschicht auf, welche sich strukturell vom umgebenden Bindegewebe abgrenzt. Vergrößerung 20x.

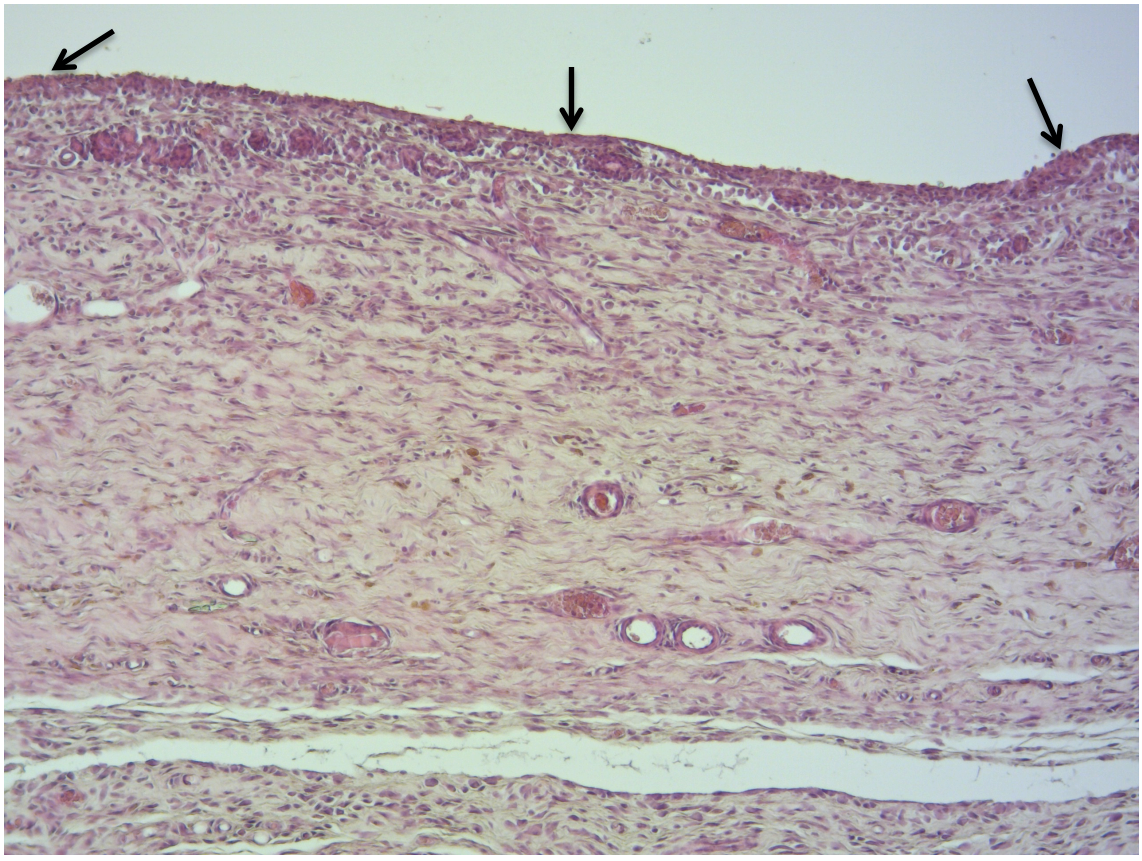

Abbildung [28] Beispiel aus der composite graft-Gruppe am 28. Post-Op Tag. Die epithelartige, oberflächliche Struktur variiert in der Dicke. An einigen Stellen sind rundliche Zellen mit eosinophilem Zytoplasma zu erkennen (Pfeilmarkierungen). Vergrößerung 10x.

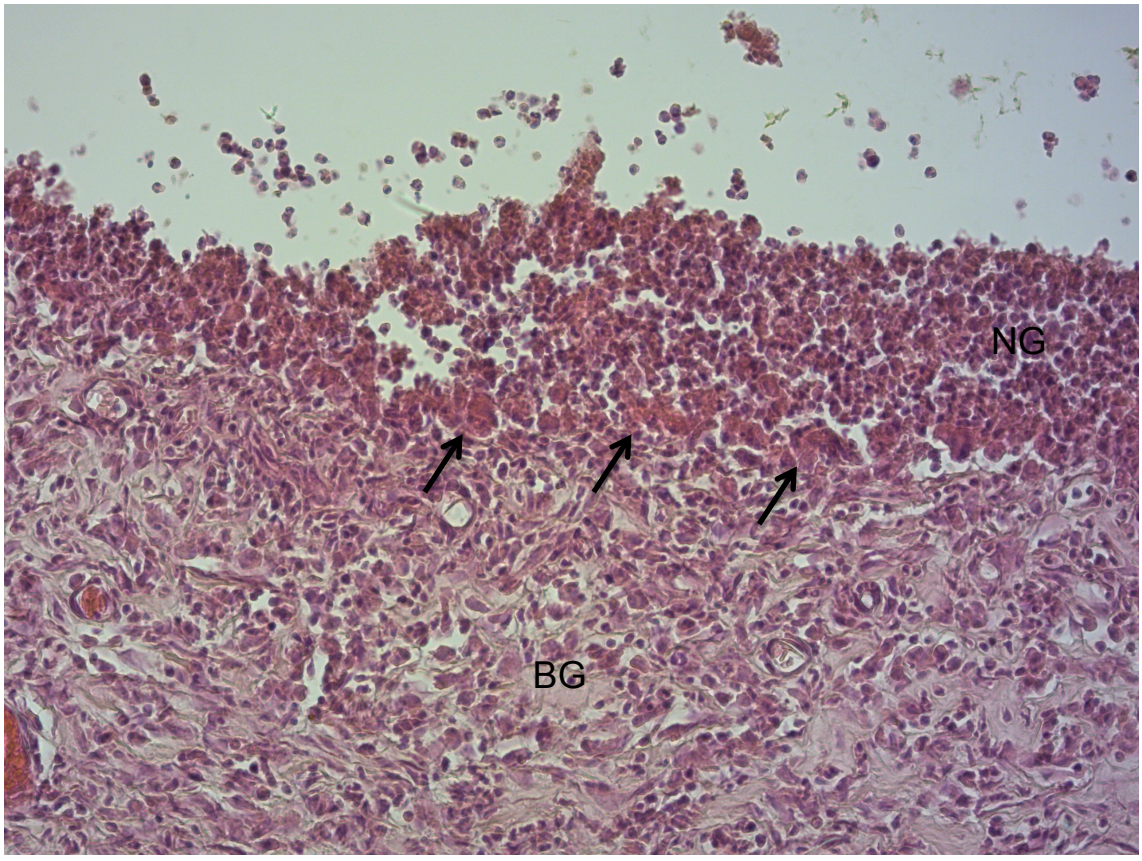

Abbildung [29] Präparat aus der Kontrollgruppe am 28. Post-Op-Tag. Innerhalb eines ausgeprägten granulozytären Infiltrates zeigt sich eine bandartige Aufreihung größerer Zellen mit eosinophilem, hellem Zytoplasma (Pfeilmarkierungen), welche dem von einzelnen Blutgefäßen durchzogenen Bindegewebe aufliegen. Vergrößerung 20x.

[NG= neutrophile Granulozyten, BG= Bindegewebe]

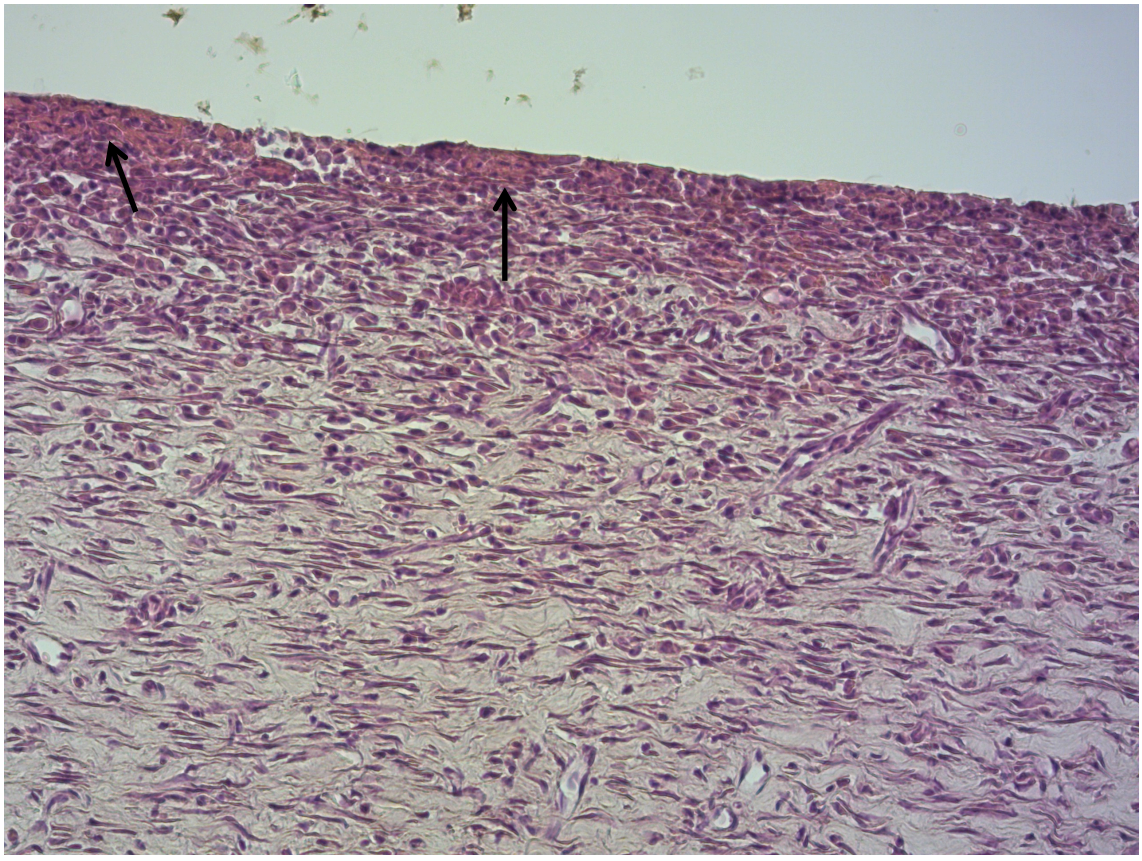

Abbildung [30] Wunde aus der Kontrollgruppe post-Op-Tag 28. Die Kollagenmembran ist nicht dargestellt. Über einer Bindegewebsschicht zeigt sich eine diskontinuierliche Bande aus aufgereihten, eosinophilen Zellen (Pfeilmarkierungen). Vergrößerung 20x.

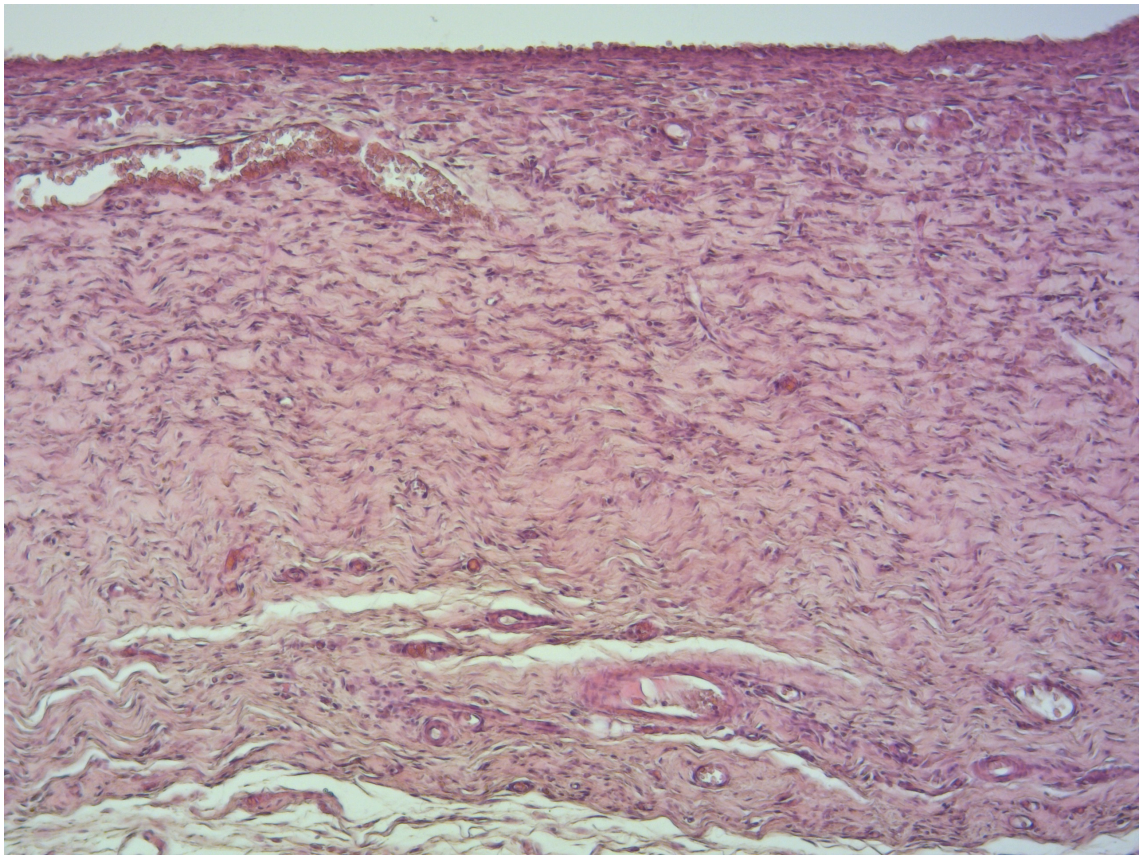

Abbildung [31] Gewebeprobe aus der Kontrollgruppe nach 28 Tagen post-Op. Erneut weist das Präparat eine Schichtung in Bindegewebe mit Blutgefäßanschnitten und eine epithelartige feine Schicht an der Oberfläche auf. Vergrößerung 10x.

4.4.2. Messung der Keratinozytenschichtdicke

Es waren 6 Gewebeproben des Versuchsansatzes A1 (CCC besiedelt mit humanen Keratinozyten und humanen Dermisbroblasten als composite graft, Explantation an Tag 14), 5 Proben mit dem Versuchsansatz A2 (CCC besiedelt mit humanen Keratinozyten und humanen Dermisbroblasten als composite graft, Explantation an Tag 28), 7 Proben des Versuchsansatzes B1 (CCC + humane Keratinozyten- und humane Dermisfibroblasten-Suspension Explantation an Tag 14) und 6 Gewebeproben mit dem Versuchsansatz B2 (CCC + humane Keratinozyten- und humane Dermisfibroblasten-Suspension, Explantation an Tag 28) auszuwerten.

Die nach 14 Tagen postoperativ entnommenen Gewebeproben des Versuchsansatzes A1 (CCC besiedelt mit humanen Keratinozyten und humanen Dermisbroblasten als composite graft) zeigten im Median eine Dicke der Keratinozytenschicht von 10,14 µm (0 µm- 15,29 µm). Die zum selben Zeitpunkt entnommenen Proben des Kontrollansatzes B1 (CCC + humane Keratinozyten- und humane Dermisfibroblasten-Suspension) wiesen im Median eine Keratinozytenschicht von 20,70 µm (15,63 µm- 26,18 µm) auf.

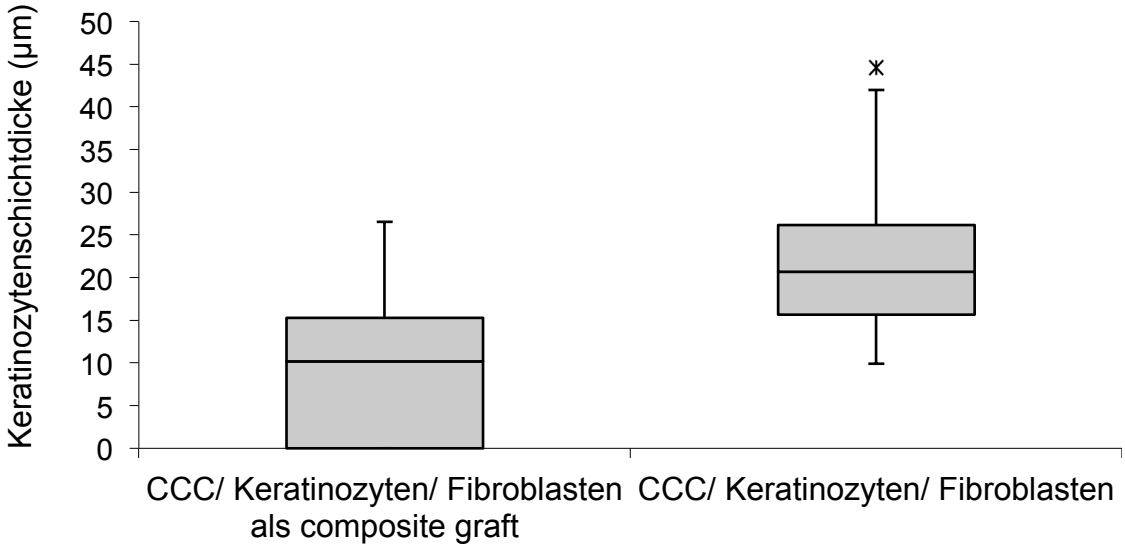

Abbildung [32] Histologische Auswertung der Gewebeproben (Keratinozytenschichtdicke) nach 14 Tagen.

Die nach 28 Tagen postoperativ explantierten Proben des Versuchsansatzes A2 (CCC besiedelt mit humanen Keratinozyten und humanen Dermisbroblasten als composite graft) zeigten im Median eine Dicke der Keratinozytenschicht von 16,69 µm (7,06 µm- 19,99 µm).

Bei den zeitgleich entnommenen Gewebeexplantaten der Kontrollgruppe B2 (CCC + humane Keratinozyten- und humane Dermisfibroblasten-Suspension) maß die Keratinozytenschicht im Median 25,11 µm (22,49 µm- 30,42 µm) auf.

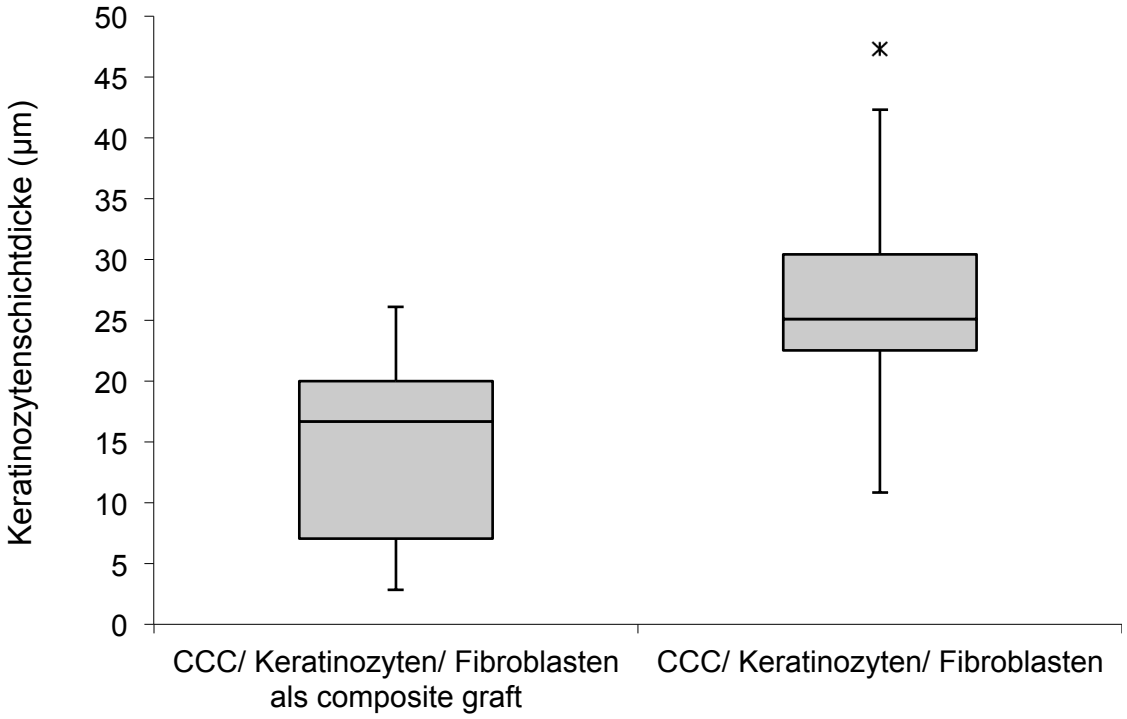

Abbildung [33] Histologische Auswertung der Gewebeproben (Keratinozytenschichtdicke) nach 28 Tagen.

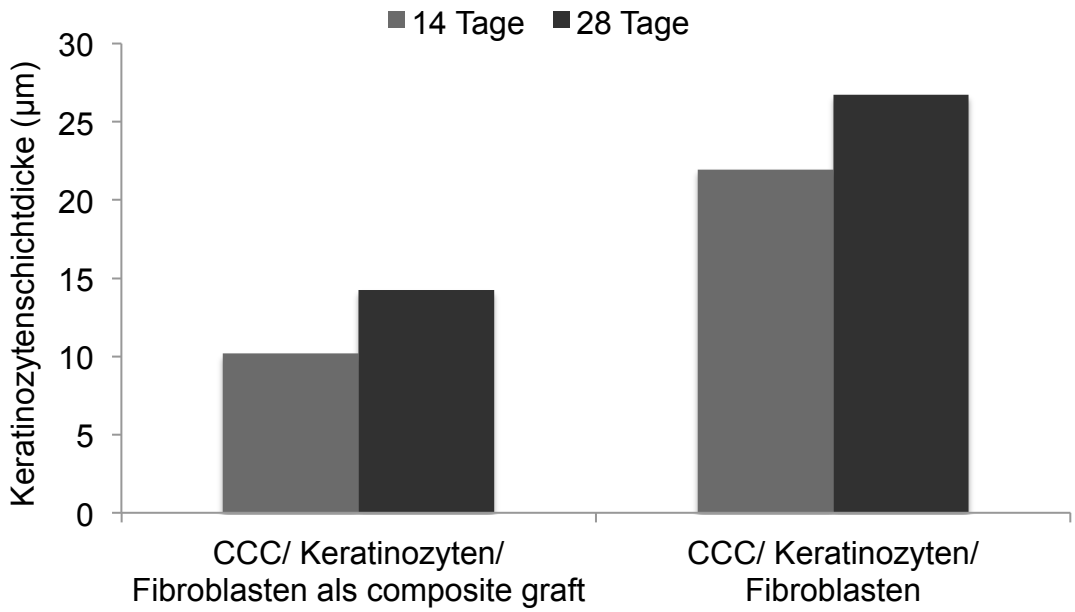

Abbildung [34] Histologische Auswertung der Gewebeproben (Keratinozytenschichtdicke) nach 14 und 28 Tagen im Mittel.

Bei den nach 14 und 28 Tagen postoperativ explantierten Proben der Versuchsansatzes A1 und A2 (CCC besiedelt mit humanen Keratinozyten und humanen Dermisbroblasten als composite graft) zeigte sich bezüglich der Keratinozytenschichtdicke statistisch kein signifikanter Unterschied zwischen den errechneten Mittelwerten (10,19±9,12 µm vs 14,26±7,80 µm; *p*= 0,184) bei einem Signifikanzniveau von 5%.

Auch die errechneten Mittelwerte der Keratinozytenschichtdicke der nach 14 und 28 Tagen postoperativ explantierten Proben der Versuchsansätze B1 und B2 (CCC + humane Keratinozyten- und humane Dermisfibroblasten-Suspension) wiesen keinen statistisch signifikanten Unterschied auf (21,96±8,30 µm vs 26,74±10,48 µm; *p*= 0,12).

Im Vergleich der Versuchsansätze A1 und B1 untereinander nach 14 Tagen sowie A2 und B2 nach 28 Tagen zeigen sich hingegen signifikante Differenzen (10,19±9,12 µm vs 21,96±8,30 µm; *p*= 0,00 und 14,26±7,80 µm vs 26,74±10,48 µm; *p*= 0,001).

5. DISKUSSION

Ziel dieser Studie war die Untersuchung einer neu entwickelten Kollagen-I-Matrix in Hinblick auf die Eignung als Trägermaterial humaner Keratinozyten und Fibroblasten im Tiermodell.
Obwohl die Ergebnisse dieser Arbeit die Fragestellung nicht abschließend beantworten lassen, erlauben sie unter anderem bezüglich der Methodik eine kritische Interpretation und können als Grundlage für weitere Studien dienen.

Trotz großer Fortschritte in der Behandlung von Hautschäden und Vollhautdefekten, zum Beispiel durch neuartige Wundauflagen wie Hydrokolloidverbände oder temporäre Hautersatzprodukte, bleibt der „Goldstandard“ des Hautersatzes bei tiefengehenden Defekten die autologe Hauttransplantation mittels Spalthaut.
Um vor allem bei umfangreichen Hautdefekten unabhängiger von der Entnahme großflächiger Hautpartien als Graft zu werden, werden, beginnend mit Rheinwald und Green Mitte der 70er Jahre, kontinuierlich Verfahren weiterentwickelt, um Keratinozyten zu züchten und in geeigneter Form für Hautersatzverfahren zugänglich zu machen (Green et al., 1979, Rheinwald and Green, 1975).
Keratinozyten können mittlerweile als Einzelzellsuspension (Dorai et al., 2008) oder mehrlagig als so genannte „sheet grafts“ zur Defektdeckung verwendet werden (De Luca et al., 1989, Rennekampff et al., 1996b).
Diese epidermalen Ersatzverfahren sind aber unter anderem zeitaufwendig (Tenenhaus and Rennekampff, 2016). Die Weiterentwicklung des Verfahrens durch Hinzufügen verschiedener Trägermaterialien konnte einige problematische Aspekte optimieren und vor allem den Zeitaufwand reduzieren (Chester et al., 2004). Trotzdem zeigen diese epidermalen Ersatzverfahren aufgrund des oft nur residuellen oder fehlenden dermalen Kompartiments in Vollhautdefekten funktionelle Defizite (Atiyeh and Costagliola, 2007, van der Veen et al., 2010). Die Kombination mit Fibroblasten bietet diesbezüglich einen Ansatz die mechanischen Eigenschaften der Transplantate zu verbessern (Coulomb et al., 1998).

Eine Weiterentwicklung dieses Konzepts stellen so genannte composite grafts dar. Prinzipiell bestehen diese grafts aus einer dermalen und einer epidermalen Komponente und können unterschiedlich konzipiert sein. Es lassen sich hauptsächlich zwei Verfahren unterscheiden.
Zum einen werden biologische oder synthetische Matrices als dermale Komponente mit Keratinozyten besiedelt. Die Matrices können zudem mit Fibroblasten vorbehandelt sein (Tsao et al., 2014, Nair et al., 2014).
Zum anderen unterscheiden sich Verfahren, bei denen eine Trägermatrix mit dermalen und epidermalen Zellen besiedelt wird, um anschließend mit der zellbesiedelten Seite in Richtung Wundbett, in so genannter „upside-down" Technik (Horch et al., 2000), auf den Hautdefekt aufgebracht zu werden.

Das Konzept einer zellbesiedelten Matrix in Kombination mit der „upside-down" Strategie hängt zum einen von den mechanischen und biologischen Eigenschaften der Trägermatrix ab. Zum anderen ist es von der Fähigkeit der besiedelten Zellen, sich von der Matrix zu lösen, in das Wundbett zu migrieren , an das umgebende Gewebe zu binden und sich regelrecht zu differenzieren abhängig (Grant et al., 2001, van den Bogaerdt et al., 2004).
Bei der Besiedlung mit Keratinozyten ist die durchschnittliche Zeitspanne von der Neuentstehung eines Keratinozyten in der Basalschicht bis zur Abschilferung als Hornzelle von etwa 4 Wochen zu berücksichtigen (Lüllmann-Rauch, 2003).
Auf die Eignung als Trägermaterial verschiedener Zellen wurden bisher vorwiegend synthetische, nicht biodegradierbare Materialien, wie Membranen aus Polyurethan, untersucht (Grant et al., 2001, van den Bogaerdt et al., 2004, Wright et al., 1998, Rennekampff et al., 1996a).
Auch eine von Compton et al. und Butler et al. untersuchte und als biodegradierbar beschriebene Kollagen-Glykosaminoglykan Matrix besteht neben der quervernetzten Kollagen-Glykosaminoglykan-Schicht aus bovinem Typ-I-Kollagen und Chondroitin-6-Sulfat auch aus einer zweiten Silikonelastomerschicht (Compton et al., 1998, Butler et al., 1998).

Die in dieser Studie verwendete neuartige Biomatrix aus reinem, nicht quervernetztem bovinen Typ-I-Kollagen birgt als biologisches und restlos biodegradierbares Material großes Potential. Dieser so genannte Collagen Cell Carrier (CCC) von der Firma Viscofan BioEngineering (Weinheim, Deutschland) wurde in vorangegangenen Studien sowohl bezüglich der in vivo Eigenschaften in Hinblick auf Biokompatibilität und Biodegradation (Rahmanian-Schwarz et al., 2014) als auch auf mechanische und zellbiologische Eigenschaften in vitro untersucht (Schmidt et al., 2011).

In der vorliegenden Studie sollte diese Kollagenmatrix in Hinblick auf die Eignung als Trägermaterial humaner Keratinozyten und Fibroblasten im Tiermodell untersucht werden.
Die Matrix (CCC) wurde dazu mit humanen Keratinozyten und Dermisfibroblasten als so genanntes composite graft besiedelt. Ein Ansatz aus humanen Keratinozyten und Dermisbroblasten mit Verwendung der Matrix aber ohne vorherige Besiedlung diente als Vergleich. Die Versuchsansätze wurden in epifasziale Implantationskammern aus Silikon auf dorsale Vollhautdefekte athymischer Ratten eingebracht. Jeweils nach 14 oder 28 Tagen wurden den euthanasierten Empfängertieren die Gewebeproben aus den Transplantationskammern entnommenen und makroskopisch sowie histologisch untersucht.

Im Hinblick auf die der Wahl des Tiermodels sowie der verwendeten Methodik sind zunächst einige Punkte anzumerken.

Obwohl die Inhalationsnarkose in Kleintierexperimenten mit guten Erfahrungen genutzt wird (Bode, 2001), verloren wir bedauerlicher Weise ein Versuchstier im Rahmen der Operation. Dies ist am wahrscheinlichsten mit einer Narkosenebenwirkung am Herz-Kreislaufsystem zu erklären. Schon bei der 2-4 fachen anästhetischen Dosis sind schwerwiegende kardio-pulmonale Nebenwirkungen bei Kleintieren wie den hier verwendeten Ratten möglich. Lebensbedrohlicher Blutdruckabfall und Atemdepression können eintreten und waren trotz sorgfältiger Prophylaxe sowie Notfallmaßnahmen, wie der

mechanischen Reanimation, in einem Fall nicht zu verhindern.

Zudem betreffen die Anforderungen an Versuche im Tiermodell nicht nur die häufige Notwendigkeit der Verwendung immunsupprimierter Tiere. Auch die veterinärmedizinischen Bedingungen, wie eine Gruppenhaltung bei Kleintieren, müssen beachtet werden. Dabei kann das natürliche Sozialverhalten der Tiere auch problematisch sein. Ratten säubern sich gegenseitig in der Gruppe und können bei kranken oder geschwächten Tieren sowohl ein ausgrenzendes als auch aggressives Verhalten zeigen (Erhardt et al., 2004). So entstandene Defekte an den Transplantationskammern machten in einigen Fällen Revisionsoperationen und somit zusätzliche Narkosen der Tiere notwendig. Zudem musste ein Tier vorzeitig euthanasiert werden. Daher bleibt das Tiermodel an der athymischen Ratte bei Verwendung von Transplantationskammern zu diskutieren, obwohl es bereits anderweitig auch schon erfolgreich angewandt wurde (Moreno-Bueno et al., 2009).

Transplantationskammern im Maus- oder Rattenmodell bei gewünschter Untersuchung humaner Zellen haben wiederum eine wichtige Barrierefunktion, da es sonst durch Migration der murinen Zellen vom Wundrand zu einer Vermischung humaner und muriner Keratinozyten und Fibroblasten kommt (Rossio-Pasquier et al., 1999). Ratten zeigen außerdem im Rahmen der Wundheilung eine ausgeprägte Kontraktion der Wundränder (Bode, 2001). Aufgrund der Hautelastizität und der losen Adhärenz zu den darunterliegenden Strukturen werden Ratten auch als „loose-skinned“ bezeichnet. Bedingt durch die Eigenschaften dieser losen Haut spielt die Wundkontraktion als Mechanismus in der Wundheilung bei Ratten eine besondere Rolle (Dorsett-Martin, 2004).

Die in dieser Studie verwendeten Transplantationskammern aus Silikon dienten daher der räumlichen Trennung der implantierten humanen Zellen und der Kollagenmatrix von der Rattenhaut sowie der Vermeidung einer Kontraktion der Wundränder. Dies gelang makroskopisch erfolgreich.

Zudem wurden die epifaszialen Vollhautdefekte unter gründlichem Entfernen

des subkutanen Fettgewebes erstellt, um auch ein Einwandern der murinen Fibroblasten aus dem subkutanen Wundbett zu verringern (Rossio-Pasquier et al., 1999) und somit vor allem die humanen Zellen mit der Kollagenmatrix zu untersuchen.

Aufgrund dieser Maßnahmen werden bei der Diskussion der im Weiteren beschriebenen histologischen Ergebnisse, insbesondere bezüglich einer Neoepithelialisation, humane Zellen vermutet.

Desweiteren konnte die hervorragende Plastizität der Kollagenmatrix (CCC) im feuchten Zustand bei erhaltener mechanischer Stabilität, welche anhand der Anformbarkeit der Kollagenmatrix von Rahmanian-Schwarz und Held et al. gezeigt wurde (Rahmanian-Schwarz et al., 2014), auch in dieser Studie im Rahmen der Handhabung der besiedelten Matrix bestätigt werden.

Diese ermöglicht perspektivisch den Einsatz der Matrix auch auf unebenen Strukturen. Die problemlose Handhabung auch der vorkultivierten Matrix als composite graft könnte im klinischen Einsatz eine Verwendung an strukturell herausfordernden Körperarealen wie Gelenken ermöglichen.

Die im Folgenden beschriebenen histologischen Ergebnisse dieser Arbeit lassen aber die Notwendigkeit einer Fixierung der composite grafts vermuten, um eine Dislokation bei Bewegung der entsprechenden Körperregion zu vermeiden. Wundverbände, welche eine geringe Kompression auf die gedeckten Hautdefekte ausüben, wären eine Option zur flächigen Fixierung und wurden in in vivo Studien mit vergleichbarer Fragestellung am Klein- und Großtier erfolgreich angewendet (Wright et al., 1998, Grant et al., 2001). Zudem besteht bei der guten Nähbarkeit der hier verwendeten Kollagenmatrix (Held, 2012) die zusätzlichen Möglichkeit der Fixierung über Einzelknopfnähte.

Histologisch zeigten sowohl die Präparate der composite graft Gruppe als auch die der Vergleichsgruppe ohne vorherige Zellbesiedlung der Kollagenmatrix zunächst eine deutliche Vaskularisierung des entstandenen Bindegewebes nach 14 und 28 Tagen.

Nach 14 Tagen war in beiden Vergleichsgruppen eine dieser Bindegewebsschicht aufliegende weitere Schicht darstellbar. Diese fiel durch eine intensivere Eosinanfärbung, das Fehlen von Gefäßanschnitten und eine vermehrte Infiltration durch Entzündungszellen auf. In und auf diesem Kompartiment zeigten sich vereinzelte oder als fadenförmige Struktur aufgereihte, teils polygonale oder ballonartige Zellen. Diese waren in vergleichbare Dicke und Struktur auch nach 28 Tagen in beiden Vergleichsgruppen nachweisbar und werden aufgrund der Art ihrer histologischen Darstellung als Keratinozytenschicht und Neoepithel beschrieben. Es kam im Vergleich der Gruppen zu den beiden Zeitpunkten weder zu keiner deutlichen Zunahme dieses Neoepithels.

Aufgrund der begrenzten Anzahl an Vergleichsproben und der innerhalb der Versuchsgruppen schwankenden Ergebnisse, vor allem bezüglich der Messungen der Keratinozytenschicht, sollte die Signifikanz der erhobenen Daten äußerst kritisch und nur in Zusammenschau mit der deskriptiven Auswertung betrachtet werden.

Das im Zentrum einer Wunde der composite graft- Gruppe nach 28 Tagen nachweisbare, mehrschichtig verhornende Plattenepithel stellt sich weitaus differenzierter dar als alle weiteren Proben der Gruppe zu diesem Zeitpunkt. Zudem scheint das Epithel im Bindegewebe verkapselt. Daher ist ein muriner Ursprung dieses Gewebes durch eine Kontamination der Probe durch murine Epithelzellen nicht auszuschließen.

Die in den Proben nach 14 Tagen beschriebene, dem Bindegewebe aufliegende Schicht konnte nach 28 Tagen nicht mehr dargestellt werden. Die Infiltration durch Entzündungszellen war rückläufig. Aufgrund der Lage auf dem vaskularisierten Bindegewebe, der histologisch augenscheinlichen morphologischen Abgrenzung der beschriebenen Schicht sowie dem Vorkommen der als Keratinozyten bezeichneten Zellen in diesem Kompartiment erscheint die Identifikation als Matrigel® wahrscheinlich, welches nach 28 Tagen restlos biodegradiert oder integriert wurde.

Die in beiden Vergleichsgruppen verwendete Kollagenmatrix (CCC) konnte nach 14 Tagen in der composite graft Gruppe nur vereinzelt, in der Kontrollgruppe nur in einer Probe nachgewiesen werden. Nach 28 Tagen waren in keiner der Gruppen Reste der Kollagenmembran darstellbar.

Das Fehlen der Membran nach 28 Tagen ist gut mit den Ergebnissen zur Biodegradation der Kollagenmembran von Held et al. zu vereinen. Dort konnten Reste der Matrix nach 21 Tagen nur noch in 1/5 der untersuchten Proben nachgewiesen werden. Nach spätestens 42 Tagen war eine komplette Biodegradation der Matrix in allen Proben beschrieben (Held, 2012).

Die Frage, warum die Kollagenmembran schon nach 14 Tagen in beiden Gruppen kaum darstellbar war, ist auf Basis der beschriebenen Auswertung nicht endgültig zu klären.

Einen Erklärungsansatz stellt die Dislokation der Matrix innerhalb der Transplantationskammern dar. Dieses Verrutschen könnte durch die ständige Bewegung die Versuchstiere und die entsprechende Übertragung über die Rückenmuskulatur auf den regelmäßig durch Kulturmedium feucht gehaltenen Inhalt der Transplantationskammern möglich sein. Durch die Transparenz der Kollagenmembran im feuchten Zustand und die den Proben bei Entnahme aufliegende gelbliche (Schorf-)Schicht könnte eine Dislokation der Matrices maskiert worden sein.

In Bezug auf die Eignung der untersuchten Kollagenmembran (CCC) als Trägermaterial humaner Keratinozyten und Fibroblasten im gewählten Tiermodell kann auf Basis der beschriebenen histologischen Ergebnisse keine abschließende Beurteilung erfolgen. Histologisch konnten weder negative Effekte durch die Trägermatix im composite graft noch gewünschte positive, wie ein durchgehendes, ausgeprägtes Epithel in dieser Gruppe, identifiziert werden.

Die Ergebnisse und Erfahrungen aus der vorliegenden Studie sollten daher als Grundlage für weitere diesbezügliche und weitergehende Studien verstanden werden.

Rahmanian-Schwarz et al. sowie Held et al. haben die in dieser Studie verwendete kollagene Matrix (CCC) bereits im Tiermodel auf die Anwendbarkeit in Kombination mit autologer Spalthaut untersucht. Dabei zeigten sich bei Unterlage der Kollagenmatrix unter die transplantierte autologe Spalthaut im Vergleich zur isolierten Spalthauttransplantation Vorteile in Bezug auf epidermale Dicke und mechanische Eigenschaften der nach 10 bis 80 Tagen nachuntersuchten jeweiligen Hautpartien (Held et al., 2015, Rahmanian-Schwarz et al., 2012).

Die erfolgreiche Anwendung der Kollagenmatrix (CCC) in Kombination mit Spalthaut lässt daher eine Anwendung der Matrix als dermale Komponente in einem composite graft möglich erscheinen.

Die in vitro und vivo evaluierten biologischen und mechanischen Eigenschaften lassen diesbezüglich gute Voraussetzungen annehmen.

Das erfolgreiche Überleben eines solchen composite grafts unter Verwendung der Kollagenmatrix (CCC) in vivo hängt unter anderem von einer effizienten Diffusion von Nährstoffen sowie Sauerstoff in das Graft ab. Die meisten körpereigenen Zellen befinden sich in einem Abstand von 100–200 µm von Blutgefäßen entfernt. Diese strukturellen Voraussetzungen stellen eine häufige Limitation im Bereich des Tissue Engineering dar (Samal et al., 2015). Mit einer geringen Dicke von ca. 20 µm hat die Kollagenmatrix (CCC) das Potential eine ausreichende Diffusion von Nährstoffen zu gewährleisten. Dies sollte Gegenstand weiterer Untersuchungen sein.

Bezüglich Neovaskularisation und Zellmigration konnten Rahmanian-Schwarz und Held et al. innerhalb des Untersuchungszeitraumes wiederum kein Einwachsen von Gefäßen oder die Migration von Zellen durch die Kollagenmatrix nachweisen, aber eine vollständige Biodegradation (Rahmanian-Schwarz et al., 2014). In Hinblick auf eine dadurch mögliche Barrierefunktion der Matrix zwischen Wundbett und besiedelten Zellen im composite graft könnten verschiedene Modifikationen einen Lösungsansatz bieten. Das Perforieren der Membran zur Schaffung von kapillarähnlichen

Kanälen könnte die mutmaßliche Barriereproblematik lösen. Zudem sind Vorbehandlungen der Matrix mit Wachstumsfaktoren zur Anregung von Proliferation und Migration der epidermalen und dermalen Zellen oder Stimulanzien der Vaskulogenese denkbar, da sich das Material gut durchfeuchten lässt (Huang et al., 2005). Nicht zuletzt sollte aber das Risiko von kanzerogenen Eigenschaften und der Stimulation hypertropher Narbenbildung beim Einsatz von Wachstumsfaktoren bedacht werden (Zeigler et al., 1996). Selbstverständlich sollte die modifizierte oder vorbehandelte Matrix zunächst erneut auf ihre Eigenschaften in vitro und vivo evaluiert werden.

Zusammenfassend zeigt die Synopse der Ergebnisse und Erkenntnisse der vorliegenden Arbeit sowie der ergänzenden Studien zur in dieser Arbeit als Trägermaterial humaner Keratinozyten und Fibroblasten verwendeten Kollagenmatrix (CCC) weiterhin das große Potenzial für deren experimentelle und klinische Anwendung.

6. SCHLUSSFOLGERUNG

Das Konzept einer zellbesiedelten Matrix als composite graft in Kombination mit der „upside-down“ Strategie hängt zunächst von den mechanischen und biologischen Eigenschaften der Trägermatrix ab. Die in dieser Studie verwendete dünne Biomatrix aus reinem, nicht quervernetztem bovinen Typ I Kollagen (CCC, Collagen Cell Carrier; Viscofan BioEngineering, Weinheim, Deutschland) wurde in vorangegangenen Studien sowohl auf mechanische und zellbiologischen Eigenschaften in vitro als auch bezüglich der in vivo Eigenschaften in Hinblick auf Biokompatibilität und Biodegradation untersucht.

Die beschriebenen hervorragenden mechanischen Eigenschaften konnten in dieser Studie im Rahmen der Handhabung der besiedelten Matrix bestätigt werden.

Des Weiteren ist die Fähigkeit der besiedelten Zellen, sich von der Matrix zu lösen, in das Wundbett zu migrieren, an das umgebende Gewebe zu binden und sich regelrecht zu differenzieren für den Erfolg der Methode entscheidend.

Auf Basis der in der vorliegenden Arbeit beschriebenen histologischen Ergebnisse kann diesbezüglich keine abschließende Beurteilung erfolgen. Daher sind weiterführende Untersuchungen zu dieser Fragestellung unerlässlich.

7. ZUSAMMENFASSUNG

Um dem wachsenden Bedarf an geeigneten Methoden der Wundbehandlung von Vollhautdefekten nachzukommen und unabhängiger von dem Verfahren der Spalthauttransplantation zu werden, haben sich in den letzten Jahrzehnten innovative Therapieansätze im Bereich des „Tissue Engineerings“ entwickelt.
Dazu gehören unter anderem kollagene Biomaterialien, die als so genannte composite grafts mit dermalen und epidermalen Zellen besiedelt werden, um anschließend als Vollhautersatz zur Hautdefektdeckung genutzt zu werden.

In der vorliegenden Arbeit wurde eine neu entwickelte Kollagen-I-Matrix (CCC, Collagen Cell Carrier) im Tiermodell auf die Eignung als Trägermaterial humaner Keratinozyten und Dermisfibroblasten untersucht.
Dazu wurde die Kollagenmatrix mit humanen Keratinozyten und Dermisfibroblasten in Suspension mit Matrigel® als so genanntes composite graft besiedelt. Diese composite grafts wurden in „upside-down“ Technik in epifasziale Implantationskammern auf dorsale Vollhautdefekte athymischer Ratten eingebracht. Jedes Versuchstier wurde mit drei Implantationskammern versehen.
Die Fragestellung dieser Arbeit wurde im Rahmen eines umfangreicheren Projektes realisiert. Die Verteilung verschiedener Versuchsansätze erfolgte randomisiert auf die Transplantationskammern von insgesamt 30 Tieren.
Von 30 Ratten innerhalb des Gesamtprojektes entfielen rechnerisch 8 Ratten als Träger der in dieser Studie untersuchten Präparate.
Jeweils nach 14 Tagen (6 Proben, 2 Tiere) und 28 Tagen (5 Proben, ca. 2 Tiere) wurden den Empfängertieren die Gewebeproben des composite grafts entnommenen und makroskopisch wie histologisch untersucht.
Ein Vergleichsansatz aus humanen Keratinozyten und Dermisfibroblasten mit Verwendung der Matrix aber ohne vorherige Besiedlung diente als Kontrolle (Explantation nach 14 Tagen, 7 Proben, 2-3 Tiere; Explantation nach 28 Tagen, 6 Proben, 2 Tiere).

Die vorbeschriebenen, positiven mechanischen Eigenschaften der Kollagenmatrix konnten in dieser Studie im Rahmen der Handhabung der besiedelten Matrix bestätigt werden.
In der deskriptiven histologischen Auswertung zeigten sich zwischen den Vergleichsgruppen und im zeitlichen Verlauf keine wegweisenden Unterschiede in Bezug auf Neoepithelialisation, Vaskularisierung und Infiltration durch Entzündungszellen.

Die gemessene Keratinozytenschichtdicke des nach 14 und 28 Tagen postoperativ explantierten composite grafts wies im zeitlichen Verlauf keinen statistisch signifikanten Unterschied zwischen den errechneten Mittelwerten (10,19±9,12 µm vs 14,26±7,80 µm; p= 0,184) auf.

Auch die errechneten Mittelwerte der Keratinozytenschichtdicke der nach 14 und 28 Tagen postoperativ explantierten Proben der Vergleichsansätze wiesen keinen statistisch signifikanten Unterschied auf (21,96±8,30 µm vs 26,74±10,48 µm; p= 0,12).

Jedoch zeigten sich im Vergleich der Versuchsansätze untereinander (composite graft vs. Kontrollansatz ohne vorherige Kultivierung der Zellen auf der Kollagenmatrix) jeweils nach 14 Tagen sowie nach 28 Tagen signifikante Differenzen (10,19±9,12 µm vs 21,96±8,30 µm; p= 0,00 und 14,26±7,80 µm vs 26,74±10,48 µm; p= 0,001).

Aufgrund der begrenzten Anzahl an Vergleichsproben sollte die Signifikanz der erhobenen Daten äußerst kritisch und als Tendenz betrachtet werden.

Die Ergebnisse dieser Arbeit erlauben unter anderem bezüglich der Methodik (Wahl des Tiermodells, „upside-down“ Technik) eine kritische Interpretation und können als Grundlage für weitere Studien dienen.
Prinzipiell erscheint anhand der gewonnenen Daten die Bildung einer Epithelschicht durch Kultivierung von humanen Fibroblasten und Keratinozyten auf der untersuchten Kollagenmembran (CCC) in vivo möglich zu sein. Das untersuchte Material hat sich in den Versuchen als Trägermaterial für die untersuchten Zellen als geeignet dargestellt. Dies ermutigt zu weiterführenden Untersuchungen im Bereich Tissue Engineering und Regenerative Medizin.

8. LITERATURVERZEICHNIS

ALBERTS, B., JOHNSON, A., LEWIS, J., RAFF, M., ROBERTS, K. & WALTER, P. (eds.) 2004. *Molekularbiologie der Zelle,* Weinheim: Wiley-VCH.

ATIYEH, B. S. & COSTAGLIOLA, M. 2007. Cultured epithelial autograft (CEA) in burn treatment: three decades later. *Burns,* 33**,** 405-13.

BAYREUTHER, K., RODEMANN, H. P., FRANCZ, P. I. & MAIER, K. 1988a. Differentiation of fibroblast stem cells. *J Cell Sci Suppl,* 10**,** 115-30.

BAYREUTHER, K., RODEMANN, H. P., HOMMEL, R., DITTMANN, K., ALBIEZ, M. & FRANCZ, P. I. 1988b. Human skin fibroblasts in vitro differentiate along a terminal cell lineage. *Proc Natl Acad Sci U S A,* 85**,** 5112-6.

BODE, P. K. 2001. *Wundheilung bei athymischen Nacktmäusen mit humanen kultivierten Keratinozyten auf einer equinen Kollagen-Typ-I-Membran.* Medizinische Dissertationsschrift, Albert-Ludwigs-Universität Freiburg im Breisgau.

BOEHNKE, K., MIRANCEA, N., PAVESIO, A., FUSENIG, N. E., BOUKAMP, P. & STARK, H. J. 2007. Effects of fibroblasts and microenvironment on epidermal regeneration and tissue function in long-term skin equivalents. *Eur J Cell Biol,* 86**,** 731-46.

BOYCE, S. T. & WARDEN, G. D. 2002. Principles and practices for treatment of cutaneous wounds with cultured skin substitutes. *Am J Surg,* 183**,** 445-56.

BUTLER, C. E., ORGILL, D. P., YANNAS, I. V. & COMPTON, C. C. 1998. Effect of keratinocyte seeding of collagen-glycosaminoglycan membranes on the regeneration of skin in a porcine model. *Plast Reconstr Surg,* 101**,** 1572-9.

CHANG, H. Y., CHI, J. T., DUDOIT, S., BONDRE, C., VAN DE RIJN, M., BOTSTEIN, D. & BROWN, P. O. 2002. Diversity, topographic differentiation, and positional memory in human fibroblasts. *Proc Natl Acad Sci U S A,* 99**,** 12877-82.

CHESTER, D. L., BALDERSON, D. S. & PAPINI, R. P. 2004. A review of keratinocyte delivery to the wound bed. *J Burn Care Rehabil,* 25**,** 266-75.

CHIPEV, C. C. & SIMON, M. 2002. Phenotypic differences between dermal fibroblasts from different body sites determine their responses to tension and TGFbeta1. *BMC Dermatol,* 2**,** 13.

CHUA, A. W., KHOO, Y. C., TAN, B. K., TAN, K. C., FOO, C. L. & CHONG, S. J. 2016. Skin tissue engineering advances in severe burns: review and therapeutic applications. *Burns Trauma,* 4**,** 3.

CLARK, R. A. 2003. Epithelial-mesenchymal networks in wounds: a hierarchical view. *J Invest Dermatol,* 120**,** ix-xi.

COMPTON, C. C., BUTLER, C. E., YANNAS, I. V., WARLAND, G. & ORGILL, D. P. 1998. Organized skin structure is regenerated in vivo from collagen-GAG matrices seeded with autologous keratinocytes. *J Invest Dermatol,* 110**,** 908-16.

CONTARD, P., BARTEL, R. L., JACOBS, L., 2ND, PERLISH, J. S., MACDONALD, E. D., 2ND, HANDLER, L., CONE, D. &

FLEISCHMAJER, R. 1993. Culturing keratinocytes and fibroblasts in a three-dimensional mesh results in epidermal differentiation and formation of a basal lamina-anchoring zone. *J Invest Dermatol,* 100**,** 35-9.
COOPER, M. L., ANDREE, C., HANSBROUGH, J. F., ZAPATA-SIRVENT, R. L. & SPIELVOGEL, R. L. 1993. Direct comparison of a cultured composite skin substitute containing human keratinocytes and fibroblasts to an epidermal sheet graft containing human keratinocytes on athymic mice. *J Invest Dermatol,* 101**,** 811-9.
COULOMB, B., FRITEAU, L., BARUCH, J., GUILBAUD, J., CHRETIEN-MARQUET, B., GLICENSTEIN, J., LEBRETON-DECOSTER, C., BELL, E. & DUBERTRET, L. 1998. Advantage of the presence of living dermal fibroblasts within in vitro reconstructed skin for grafting in humans. *Plast Reconstr Surg,* 101**,** 1891-903.
DAWSON, R. A., GOBERDHAN, N. J., FREEDLANDER, E. & MACNEIL, S. 1996. Influence of extracellular matrix proteins on human keratinocyte attachment, proliferation and transfer to a dermal wound model. *Burns,* 22**,** 93-100.
DE LUCA, M., ALBANESE, E., BONDANZA, S., MEGNA, M., UGOZZOLI, L., MOLINA, F., CANCEDDA, R., SANTI, P. L., BORMIOLI, M., STELLA, M. & ET AL. 1989. Multicentre experience in the treatment of burns with autologous and allogenic cultured epithelium, fresh or preserved in a frozen state. *Burns,* 15**,** 303-9.
DE VRIES, H. J., MEKKES, J. R., MIDDELKOOP, E., HINRICHS, W. L., WILDEVUUR, C. R. & WESTERHOF, W. 1993. Dermal substitutes for full-thickness wounds in a one-stage grafting model. *Wound Repair Regen,* 1**,** 244-52.
DIMRI, G. P., LEE, X., BASILE, G., ACOSTA, M., SCOTT, G., ROSKELLEY, C., MEDRANO, E. E., LINSKENS, M., RUBELJ, I., PEREIRA-SMITH, O. & ET AL. 1995. A biomarker that identifies senescent human cells in culture and in aging skin in vivo. *Proc Natl Acad Sci U S A,* 92**,** 9363-7.
DORAI, A. A., LIM, C. K., FAREHA, A. C. & HALIM, A. S. 2008. Cultured epidermal autografts in combination with MEEK Micrografting technique in the treatment of major burn injuries. *Med J Malaysia,* 63 Suppl A**,** 44.
DORSETT-MARTIN, W. A. 2004. Rat models of skin wound healing: a review. *Wound Repair Regen,* 12**,** 591-9.
ECKHARD, U., SCHONAUER, E., NUSS, D. & BRANDSTETTER, H. 2011. Structure of collagenase G reveals a chew-and-digest mechanism of bacterial collagenolysis. *Nat Struct Mol Biol,* 18**,** 1109-14.
EL GHALBZOURI, A., LAMME, E. & PONEC, M. 2002. Crucial role of fibroblasts in regulating epidermal morphogenesis. *Cell Tissue Res,* 310**,** 189-99.
EL-GHALBZOURI, A., GIBBS, S., LAMME, E., VAN BLITTERSWIJK, C. A. & PONEC, M. 2002. Effect of fibroblasts on epidermal regeneration. *Br J Dermatol,* 147**,** 230-43.
ERHARDT, W., HENKE, J. & HABERSTROH, J. 2004. *Anästhesie & Analgesie beim Klein- und Heimtier,* Stuttgart, Schattauer.
GLOWACKI, J. & MIZUNO, S. 2008. Collagen scaffolds for tissue engineering. *Biopolymers,* 89**,** 338-44.

GORELIK, J. V., PARAMONOV, B. A., BLINOVA, M. I., DIAKONOV, I. A., KUKHAREVA, L. V. & PINAEV, G. P. 2000. Matrigel increases the rate of split wound healing and promotes keratinocyte ;take' in deep wounds in rats. *Cytotechnology,* 32**,** 79-86.

GOSAIN, A. & DIPIETRO, L. A. 2004. Aging and wound healing. *World J Surg,* 28**,** 321-6.

GRANT, I., NG, R. L., WOODWARD, B., BEVAN, S., GREEN, C. & MARTIN, R. 2001. Demonstration of epidermal transfer from a polymer membrane using genetically marked porcine keratinocytes. *Burns,* 27**,** 1-8.

GREEN, H., KEHINDE, O. & THOMAS, J. 1979. Growth of cultured human epidermal cells into multiple epithelia suitable for grafting. *Proc Natl Acad Sci U S A,* 76**,** 5665-8.

GREEN, J. A. & YAMADA, K. M. 2007. Three-dimensional microenvironments modulate fibroblast signaling responses. *Adv Drug Deliv Rev,* 59**,** 1293-8.

GROOS, N., GUILLOT, M., ZILLIOX, R. & BRAYE, F. M. 2005. Use of an artificial dermis (Integra) for the reconstruction of extensive burn scars in children. About 22 grafts. *Eur J Pediatr Surg,* 15**,** 187-92.

GSTRAUNTHALER, G. & LINDL, T. 2013. *Zell- und Gewebekultur*, Springer Berlin Heidelberg.

HELD, M. 2012. *Untersuchungen zur Biokompatibilität und Biodegradation einer neu entwickelten Kollagen I- Matrix im Tiermodel.* Medizinische Dissertationsschrift, Universität Tübingen.

HELD, M., MEDVED, F., STAHL, S., BOSCH, C., RAHMANIAN-SCHWARZ, A. & SCHALLER, H. E. 2015. Improvement of Split Skin Graft Quality Using a Newly Developed Collagen Scaffold as an Underlayment in Full Thickness Wounds in a Rat Model. *Ann Plast Surg,* 75**,** 508-12.

HORCH, R. E., DEBUS, M., WAGNER, G. & STARK, G. B. 2000. Cultured human keratinocytes on type I collagen membranes to reconstitute the epidermis. *Tissue Eng,* 6**,** 53-67.

HUANG, Y. C., WANG, T. W., SUN, J. S. & LIN, F. H. 2005. Epidermal morphogenesis in an in-vitro model using a fibroblasts-embedded collagen scaffold. *J Biomed Sci,* 12**,** 855-67.

HUGHES, C. S., POSTOVIT, L. M. & LAJOIE, G. A. 2010. Matrigel: a complex protein mixture required for optimal growth of cell culture. *Proteomics,* 10**,** 1886-90.

HUSS, F. R., NYMAN, E., GUSTAFSON, C. J., GISSELFALT, K., LILJENSTEN, E. & KRATZ, G. 2008. Characterization of a new degradable polymer scaffold for regeneration of the dermis: In vitro and in vivo human studies. *Organogenesis,* 4**,** 195-200.

JORGE-HERRERO, E., FERNANDEZ, P., TURNAY, J., OLMO, N., CALERO, P., GARCIA, R., FREILE, I. & CASTILLO-OLIVARES, J. L. 1999. Influence of different chemical cross-linking treatments on the properties of bovine pericardium and collagen. *Biomaterials,* 20**,** 539-45.

KAMOLZ, L. P., HERNDON, D. N. & HJESCHKE, M. G. 2009. *Verbrennungen. Diagnose, Therapie und Rehabilitation des thermischen Traumas,* Wien, Springer Verlag.

KLEINMAN, H. K. & MARTIN, G. R. 2005. Matrigel: basement membrane matrix with biological activity. *Semin Cancer Biol,* 15**,** 378-86.
KOIDE, M., OSAKI, K., KONISHI, J., OYAMADA, K., KATAKURA, T., TAKAHASHI, A. & YOSHIZATO, K. 1993. A new type of biomaterial for artificial skin: dehydrothermally cross-linked composites of fibrillar and denatured collagens. *J Biomed Mater Res,* 27**,** 79-87.
LEE, W., DEBASITIS, J. C., LEE, V. K., LEE, J. H., FISCHER, K., EDMINSTER, K., PARK, J. K. & YOO, S. S. 2009. Multi-layered culture of human skin fibroblasts and keratinocytes through three-dimensional freeform fabrication. *Biomaterials,* 30**,** 1587-95.
LÜLLMANN-RAUCH, R. 2003. *Histologie,* Stuttgart, Georg Thieme Verlag.
MACNEIL, S. 2007. Progress and opportunities for tissue-engineered skin. *Nature,* 445**,** 874-80.
MARINUCCI, L., LILLI, C., GUERRA, M., BELCASTRO, S., BECCHETTI, E., STABELLINI, G., CALVI, E. M. & LOCCI, P. 2003. Biocompatibility of collagen membranes crosslinked with glutaraldehyde or diphenylphosphoryl azide: an in vitro study. *J Biomed Mater Res A,* 67**,** 504-9.
MIDDELKOOP, E., DE VRIES, H. J., RUULS, L., EVERTS, V., WILDEVUUR, C. H. & WESTERHOF, W. 1995. Adherence, proliferation and collagen turnover by human fibroblasts seeded into different types of collagen sponges. *Cell Tissue Res,* 280**,** 447-53.
MIENALTOWSKI, M. J. & BIRK, D. E. 2014. Structure, physiology, and biochemistry of collagens. *Adv Exp Med Biol,* 802**,** 5-29.
MORENO-BUENO, G., PEINADO, H., MOLINA, P., OLMEDA, D., CUBILLO, E., SANTOS, V., PALACIOS, J., PORTILLO, F. & CANO, A. 2009. The morphological and molecular features of the epithelial-to-mesenchymal transition. *Nat Protoc,* 4**,** 1591-613.
NAIR, R. P., JOSEPH, J., HARIKRISHNAN, V. S., KRISHNAN, V. K. & KRISHNAN, L. 2014. Contribution of fibroblasts to the mechanical stability of in vitro engineered dermal-like tissue through extracellular matrix deposition. *Biores Open Access,* 3**,** 217-25.
NOLTE, S. V., XU, W., RENNEKAMPFF, H. O. & RODEMANN, H. P. 2008. Diversity of fibroblasts--a review on implications for skin tissue engineering. *Cells Tissues Organs,* 187**,** 165-76.
PLANZ, V., SEIF, S., ATCHISON, J. S., VUKOSAVLJEVIC, B., SPARENBERG, L., KRONER, E. & WINDBERGS, M. 2016. Three-dimensional hierarchical cultivation of human skin cells on bio-adaptive hybrid fibers. *Integr Biol (Camb)*.
RAHMANIAN-SCHWARZ, A., HELD, M., KNOELLER, T., STACHON, S., SCHMIDT, T., SCHALLER, H. E. & JUST, L. 2014. In vivo biocompatibility and biodegradation of a novel thin and mechanically stable collagen scaffold. *J Biomed Mater Res A,* 102**,** 1173-9.
RAHMANIAN-SCHWARZ, A., KNOELLER, T., HELD, M., JUST, L., SCHALLER, H. E. & HIRT, B. 2012. Improvement of skin quality using a new collagen scaffold in acute burns and reconstructive surgery: an in vivo evaluation of split skin graft transplantation in a rat model. *Dermatol Surg,* 38**,** 1338-45.

RENNEKAMPFF, H. O., HANSBROUGH, J. F., KIESSIG, V., ABIEZZI, S. & WOODS, V., JR. 1996a. Wound closure with human keratinocytes cultured on a polyurethane dressing overlaid on a cultured human dermal replacement. *Surgery,* 120**,** 16-22.

RENNEKAMPFF, H. O., KIESSIG, V. & HANSBROUGH, J. F. 1996b. Current concepts in the development of cultured skin replacements. *J Surg Res,* 62**,** 288-95.

RHEINWALD, J. G. & GREEN, H. 1975. Serial cultivation of strains of human epidermal keratinocytes: the formation of keratinizing colonies from single cells. *Cell,* 6**,** 331-43.

RINN, J. L., BONDRE, C., GLADSTONE, H. B., BROWN, P. O. & CHANG, H. Y. 2006. Anatomic demarcation by positional variation in fibroblast gene expression programs. *PLoS Genet,* 2**,** e119.

RODEMANN, H. P., BAYREUTHER, K., FRANCZ, P. I., DITTMANN, K. & ALBIEZ, M. 1989. Selective enrichment and biochemical characterization of seven human skin fibroblasts cell types in vitro. *Exp Cell Res,* 180**,** 84-93.

ROSSIO-PASQUIER, P., CASANOVA, D., JOMARD, A. & DEMARCHEZ, M. 1999. Wound healing of human skin transplanted onto the nude mouse after a superficial excisional injury: human dermal reconstruction is achieved in several steps by two different fibroblast subpopulations. *Arch Dermatol Res,* 291**,** 591-9.

RUE, L. W., 3RD, CIOFFI, W. G., MCMANUS, W. F. & PRUITT, B. A., JR. 1993. Wound closure and outcome in extensively burned patients treated with cultured autologous keratinocytes. *J Trauma,* 34**,** 662-7; discussion 667-8.

SAHUC, F., NAKAZAWA, K., BERTHOD, F., COLLOMBEL, C. & DAMOUR, O. 1996. Mesenchymal-epithelial interactions regulate gene expression of type VII collagen and kalinin in keratinocytes and dermal-epidermal junction formation in a skin equivalent model. *Wound Repair Regen,* 4**,** 93-102.

SAMAL, J., WEINANDY, S., WEINANDY, A., HELMEDAG, M., RONGEN, L., HERMANNS-SACHWEH, B., KUNDU, S. C. & JOCKENHOEVEL, S. 2015. Co-Culture of Human Endothelial Cells and Foreskin Fibroblasts on 3D Silk-Fibrin Scaffolds Supports Vascularization. *Macromol Biosci,* 15**,** 1433-46.

SASAKI, T., FASSLER, R. & HOHENESTER, E. 2004. Laminin: the crux of basement membrane assembly. *J Cell Biol,* 164**,** 959-63.

SCHMIDT, T., STACHON, S., MACK, A., ROHDE, M. & JUST, L. 2011. Evaluation of a thin and mechanically stable collagen cell carrier. *Tissue Eng Part C Methods,* 17**,** 1161-70.

SHEKHTER, A. B., GULLER, A. E., ISTRANOV, L. P., ISTRANOVA, E. V., BUTNARU, D. V., VINAROV, A. Z., ZAKHARKINA, O. L., KURKOV, A. V., KANTIMEROV, D. F., ANTONOV, E. N., MARISOV, L. V. & GLYBOCHKO, P. V. 2015. [Morphology of collagen matrices for tissue engineering (biocompatibility, biodegradation, tissue response)]. *Arkh Patol,* 77**,** 29-38.

SHIN, H., JO, S. & MIKOS, A. G. 2003. Biomimetic materials for tissue engineering. *Biomaterials,* 24**,** 4353-64.
SHIPLEY, G. D. & PITTELKOW, M. R. 1987. Control of growth and differentiation in vitro of human keratinocytes cultured in serum-free medium. *Arch Dermatol,* 123**,** 1541a-1544a.
SPANHOLTZ, T. A., THEODOROU, P., AMINI, P. & SPILKER, G. 2009. Severe burn injuries: acute and long-term treatment. *Dtsch Arztebl Int,* 106**,** 607-13.
STOVER, D. A. & VERRELLI, B. C. 2011. Comparative vertebrate evolutionary analyses of type I collagen: potential of COL1a1 gene structure and intron variation for common bone-related diseases. *Mol Biol Evol,* 28**,** 533-42.
TENENHAUS, M. & RENNEKAMPFF, H. O. 2016. Current Concepts in Tissue Engineering: Skin and Wound. *Plast Reconstr Surg,* 138**,** 42S-50S.
TSAO, C. T., LEUNG, M., CHANG, J. Y. & ZHANG, M. 2014. A simple material model to generate epidermal and dermal layers in vitro for skin regeneration. *J Mater Chem B Mater Biol Med,* 2**,** 5256-5264.
VAN DEN BERG, F. 2003. *Angewandte Physiologie,* Stuttgart, Georg Thieme Verlag.
VAN DEN BOGAERDT, A. J., ULRICH, M. M., VAN GALEN, M. J., REIJNEN, L., VERKERK, M., PIEPER, J., LAMME, E. N. & MIDDELKOOP, E. 2004. Upside-down transfer of porcine keratinocytes from a porous, synthetic dressing to experimental full-thickness wounds. *Wound Repair Regen,* 12**,** 225-34.
VAN DER VEEN, V. C., VAN DER WAL, M. B., VAN LEEUWEN, M. C., ULRICH, M. M. & MIDDELKOOP, E. 2010. Biological background of dermal substitutes. *Burns,* 36**,** 305-21.
VAN ZUIJLEN, P. P., VAN TRIER, A. J., VLOEMANS, J. F., GROENEVELT, F., KREIS, R. W. & MIDDELKOOP, E. 2000. Graft survival and effectiveness of dermal substitution in burns and reconstructive surgery in a one-stage grafting model. *Plast Reconstr Surg,* 106**,** 615-23.
VOGGENREITER, G. & DOLD, C. 2009. *Wundtherapie,* Stuttgart, Thieme.
WAINWRIGHT, D., MADDEN, M., LUTERMAN, A., HUNT, J., MONAFO, W., HEIMBACH, D., KAGAN, R., SITTIG, K., DIMICK, A. & HERNDON, D. 1996. Clinical evaluation of an acellular allograft dermal matrix in full-thickness burns. *J Burn Care Rehabil,* 17**,** 124-36.
WRIGHT, K. A., NADIRE, K. B., BUSTO, P., TUBO, R., MCPHERSON, J. M. & WENTWORTH, B. M. 1998. Alternative delivery of keratinocytes using a polyurethane membrane and the implications for its use in the treatment of full-thickness burn injury. *Burns,* 24**,** 7-17.
YANNAS, I. V., BURKE, J. F., GORDON, P. L., HUANG, C. & RUBENSTEIN, R. H. 1980. Design of an artificial skin. II. Control of chemical composition. *J Biomed Mater Res,* 14**,** 107-32.
ZEIGLER, M. E., KRAUSE, S., KARMIOL, S. & VARANI, J. 1996. Growth factor-induced epidermal invasion of the dermis in human skin organ culture: dermal invasion correlated with epithelial cell motility. *Invasion Metastasis,* 16**,** 3-10.

9. ERKLÄRUNG ZUM EIGENANTEIL DER DISSERTATIONSSCHRIFT

Die Arbeit wurde in der Berufsgenossenschaftlichen Unfallklinik, Klinik für Hand-, Plastische, Rekonstruktive und Verbrennungschirurgie an der Universität Tübingen, (bis 03/2017) Ärztlicher Direktor Univ.-Prof. Dr. med. H.-E. Schaller, (seit 04/2017) Ärztlicher Direktor Univ.-Prof. Dr. med. A. Daigeler, unter Betreuung von Herrn PD Dr. Manuel Held und Herrn Professor Dr. Afshin Rahmanian-Schwarz durchgeführt.

Die Konzeption der Studie erfolgte durch Herrn Prof. Dr. Rahmanian-Schwarz und mich in Zusammenarbeit mit Herrn Prof. Dr. Thomas Skutella, Institut für Anatomie, Abteilung Tissue Engineering, Universität Tübingen sowie seinem Team.

Die Versuche wurden nach Einarbeitung durch Labormitglieder (Sabine Conrad, Karin Seid) von mir teils eigenständig und in Zusammenarbeit mit Herrn Prof. Dr. Rahmanian-Schwarz sowie mit freundlicher Unterstützung durch Herrn Dr. Manuel Held durchgeführt. Die Zellkultur und Vorbereitung der Kollagenmatrices wurden durch Sabine Conrad durchgeführt.

Ich versichere, das Manuskript selbständig verfasst zu haben und keine weiteren als die von mir angegebenen Quellen verwendet zu haben.

_____

Tübingen, den 20.11.2017

10. DANKSAGUNG

Herrn Univ.-Prof. Dr. med. Hans-Eberhard Schaller möchte ich für die Überlassung des interessanten Themas danken sowie Herrn Univ.-Prof. Dr. med. Adrien Daigeler für die Möglichkeit der Weiterführung der Arbeit.

Besonderer Dank gilt Herrn Prof. Dr. med. Rahmanian-Schwarz, der mich geduldig und engagiert mit seiner Erfahrung und mit außergewöhnlichem Einsatz begleitet hat.

Bei meinem Betreuer PD Dr. med. Manuel Held möchte ich mich für seine Mitarbeit und große Hilfe sowie persönliche Unterstützung herzlich bedanken.

Die Realisierung dieses Themas war nur durch die enge Zusammenarbeit mit dem Anatomischen Institut Tübingen möglich. Mein Dank gilt Herrn Prof. Thomas Skutella, den Mitarbeitern des Anatomischen Institutes Tübingen, vor allem Sabine Conrad, und den Mitarbeitern der Einrichtung für Tierhygiene.

Vor allem möchte ich meinem besten Freund und Partner danken, der mir unermüdlich mit Geduld und Verständnis zur Seite gestanden hat sowie meinen Eltern für ihre unentwegte Unterstützung.

11. LEBENSLAUF

Persönliche Daten

Lina-Marie Willkomm
geboren am 05.09.1986 in Eutin

Akademischer und beruflicher Werdegang:

2004	Abitur (Leibniz-Gymnasium Bad Schwartau)
2004 – 2010	Studium der Humanmedizin Erster Abschnitt der Ärztlichen Prüfung am 01.09.2006 (Universität zu Lübeck) Zweiter Abschnitt der Ärztlichen Prüfung am 11.11.2010 (Eberhard Karls Universität Tübingen)
06/2011	Wissenschaftliche Hilfskraft Universitätsklinikum Tübingen, Anatomisches Institut, Abteilung Experimentelle Embryologie; Direktor: Prof. Dr. med. Bernhard Hirt
07/2011 – 09/2017	Assistenzärztin in Weiterbildung Uniklinikum Köln, Klinik und Poliklinik für Herzchirurgie, herzchirurgische Intensivmedizin und Thoraxchirurgie; Direktor: Univ.-Prof. Dr. med. Thorsten Wahlers
seit 10/2017	Assistenzärztin in Weiterbildung Helios Privatklinik Krefeld, Klinik für Plastische, Rekonstruktive und Ästhetische Chirurgie; Chefarzt: Dr. med. Truong Quang Vu Phan